

matoma. Neurocirugía. 1992;35:199–203, <http://dx.doi.org/10.1055/s-2008-1052278>.

10. Brasileiro de Aguiar G, Gomes Dos Santos R, Campos Paiva AL, de Almeida Silva JM, da Silva RC, Esteves Veiga JC. Intracranial aneurysm and arachnoid cyst: just a coincidence? A case report. Sao Paulo Med J. 2019;137:92–5, <http://dx.doi.org/10.1590/1516-3180.2017.0083290517>.

I. Muro^{a,*}, C. Ramos^a, A. Barbosa^b y J. Vivancos^a

^a Servicio de Neurología, Hospital Universitario de La Princesa. Instituto de Investigación Sanitaria Princesa, Madrid, España

^b Servicio de Radiodiagnóstico, Hospital Universitario de La Princesa, Madrid, España

* Autor para correspondencia.

Correo electrónico: ines.muero@gmail.com (I. Muro).

<https://doi.org/10.1016/j.nrl.2021.09.004>
0213-4853/

© 2021 Sociedad Española de Neurología. Publicado por Elsevier España, S.L.U. Este es un artículo Open Access bajo la licencia CC BY-NC-ND (<http://creativecommons.org/licenses/by-nc-nd/4.0/>).

Corea bilateral como forma de presentación de trombosis venosa cerebral asociada a COVID-19



Bilateral chorea as a manifestation of cerebral venous sinus thrombosis associated with COVID-19

Sr. Editor:

La trombosis venosa cerebral (TVC) es una causa infrecuente de ictus. Hasta la fecha se han reportado algunos casos asociados a infección por SARS-CoV-2, que parece aumentar la incidencia de fenómenos trombóticos¹⁻⁴. Presentamos un caso de TVC asociada a COVID-19 que empezó con corea bilateral. Se trata de una mujer de 69 años con antecedentes de esteatosis hepática y fibromialgia, ingresada por neumonía bilateral por SARS-CoV-2, con anticuerpos IgG positivos y en tratamiento con enoxaparina profiláctica. El día 21 de infección despertó con afasia mixta, hemiparesia derecha leve y movimientos coreicos de las 4 extremidades (Video 1), por lo que se activó el código ictus intrahospitalario.

En TC/angio-TC se observaban infartos capsuloganglionares y talámicos bilaterales con trombosis de venas laterales, seno lateral izquierdo, seno recto y vena de Galeno (fig. 1). Analíticamente destacaba un dímero D elevado (3.160 µg/L) sin trombocitopenia. Se pautó anticoagulación con enoxaparina. Durante las siguientes 24 h presentó evolución desfavorable, con movimientos coreicos persistentes y disminución progresiva del nivel de consciencia. Una nueva TC craneal evidenció transformación hemorrágica del infarto talámico izquierdo (fig. 2).

Ante el empeoramiento, se decidió realizar arteriografía con trombectomía mecánica y se logró una recanalización parcial (fig. 2). Durante el procedimiento la paciente presentó un pico hipertensivo con midriasis bilateral arreactiva que persistió pese a las medidas antiedema. Se repitió TC craneal, sin cambios respecto a la previa. Finalmente, falleció. No fue posible extracción analítica para determinar anticuerpos antifosfolípidos ni completar un estudio de trombofilia.

En esta paciente destacamos 2 aspectos. El primero es la asociación de TVC y COVID-19. La TVC constituye el 0,5-1%

de las causas de ictus, con una incidencia estimada de 1,6 casos por cada 100.000 habitantes por año. Suele ocurrir en pacientes jóvenes, con ratio mujer:hombre 3:1^{5,6}. Entre los factores de riesgo se encuentran factores hormonales, estados protrombóticos hereditarios o adquiridos e infecciones, entre otros⁵. La presentación clínica varía según el territorio afectado; los síntomas más frecuentes son cefalea, déficits neurológicos focales, convulsiones y encefalopatía difusa. Está indicado iniciar tratamiento con heparina de bajo peso molecular, si bien la duración del tratamiento y el papel de los anticoagulantes orales no están bien definidos⁶. El tratamiento endovascular se plantea en casos graves sin mejoría o con empeoramiento pese a anticoagulación e implica una mayor tasa de complicaciones hemorrágicas intracraneales^{5,6}.

En el último año la infección por SARS-CoV-2 ha sido relacionada con un aumento del riesgo de fenómenos trombóticos, incluida la TVC. Mientras que la trombosis venosa profunda y la trombosis arterial parecen más frecuentes en pacientes con infección respiratoria moderada-grave, la TVC también se produce en pacientes con síntomas leves. En los casos reportados, se observa incidencia similar en mujeres y hombres; los pacientes son de mediana edad y sin comorbilidad importante¹⁻⁴. La tendencia a presentar fenómenos trombóticos perdura durante semanas tras resolverse los síntomas infecciosos⁷. La trombosis asociada a COVID-19 parece deberse al daño endotelial mediado por la interacción del virus con el receptor ACE 2, la respuesta inflamatoria, que implica un aumento de citocinas relacionadas con un estado de hipercoagulabilidad, y la aparición transitoria de anticuerpos con acción protrombótica, como los antifosfolípidos^{2-4,7}. Este último fenómeno se ha observado también en infecciones víricas agudas por VVZ, CMV o parvovirus B³. Analíticamente es común la elevación del dímero D y de la proteína C reactiva; la existencia de otros marcadores de riesgo trombótico es variable^{4,7}.

En los casos de TVC asociada a COVID-19 se aprecia mayor tendencia a la trombosis de territorios venosos profundos. Este factor podría estar relacionado con un peor pronóstico, pues se ha observado mayor mortalidad en pacientes con infección por SARS-CoV-2 (incluso leve) y TVC en comparación con pacientes que presentan solo una de estas dolencias⁴. Respecto al manejo, el inicio precoz de anticoagulación constituye el principal punto del tratamiento^{1-4,7}. La elección del fármaco óptimo y la duración de la administración de este todavía se desconocen¹.

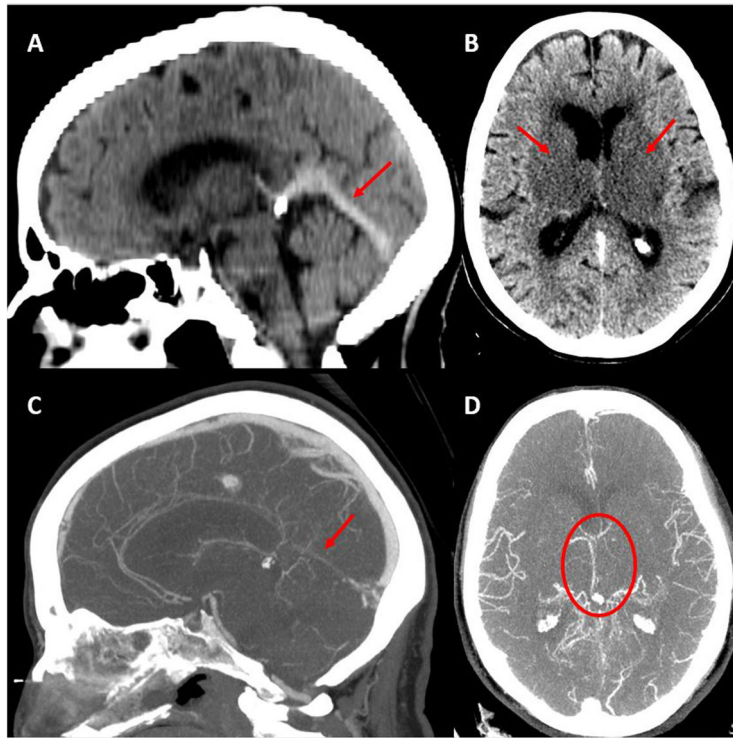


Figura 1 TC craneal basal inicial. A) Seno recto hiperdenso. B) Infartos capsuloganglionares y talámicos bilaterales. Angio-TC con contraste en fase venosa. C) Ausencia de opacificación del seno recto. D) Opacificación deficiente del sistema venoso profundo de predominio izquierdo.

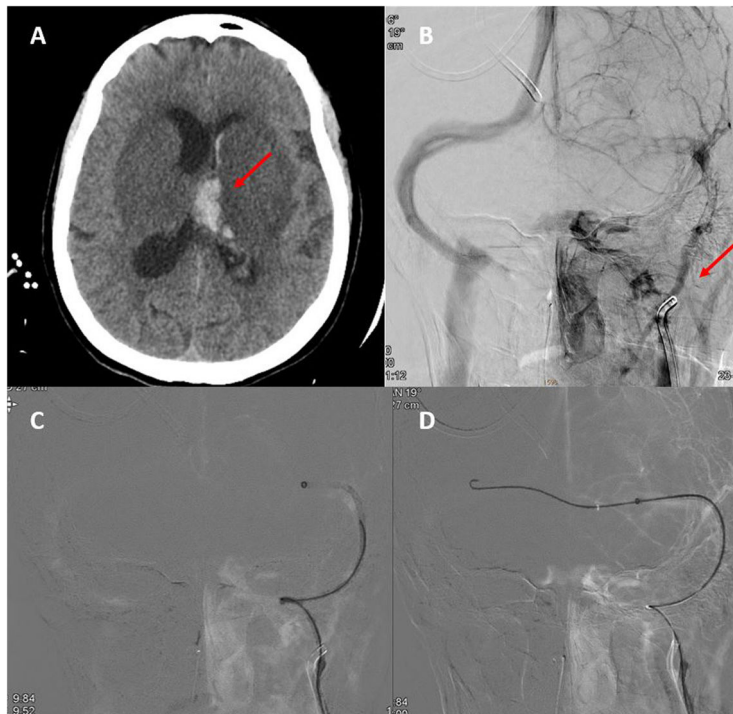


Figura 2 A) TC craneal basal en que se observa transformación hemorrágica del infarto talámico izquierdo. B) Neuroangiografía: opacificación irregular de vena yugular interna izquierda y ausencia de opacificación del sistema venoso ipsilateral distal. C y D) Neuroangiografía: paso de guía y catéter de trombectomía desde el seno transverso derecho hacia el izquierdo a través de la prensa de Herófilo.

El segundo aspecto destacable en este caso es la asociación entre TVC y corea bilateral. Los trastornos del movimiento causados por ictus son raros. Tanto la enfermedad de pequeño vaso como los ictus pequeños en territorio profundo representan los tipos de infarto más frecuentes relacionados con movimientos anormales y, más habitualmente, los hemorrágicos⁸⁻¹⁰. Dentro de los trastornos de movimiento como manifestación del ictus, la hemicorea-hemibalismo está descrita como el más frecuente; aun así, aparece en menos del 1% de pacientes con infarto agudo. En el 90% de las ocasiones es unilateral^{8,9} y está producido por lesión talámica o de los ganglios basales⁸.

Por tanto, se debe considerar el aumento del riesgo de TVC en pacientes con infección por SARS-CoV-2 y focalidad neurológica de nueva aparición, e iniciar anticoagulación precoz, dado el mal pronóstico. Hasta la actualidad se desconocen el tratamiento anticoagulante óptimo y su duración. Por otra parte, aunque la corea es el trastorno del movimiento postictus más frecuente, la literatura médica sobre afectación bilateral es escasa. Cuando se trata de TVC, la implicación del sistema venoso profundo propicia su aparición.

Financiación

No.

Conflicto de intereses

Ninguno.

Anexo. Material adicional

Se puede consultar material adicional a este artículo en su versión electrónica disponible en [doi:10.1016/j.nrl.2021.09.011](https://doi.org/10.1016/j.nrl.2021.09.011).

Bibliografía

1. Thompson A, Morgan C, Smith P, Jones C, Ball H, Coulthard EJ, et al. Cerebral venous sinus thrombosis associated with COVID-19. *Pract Neurol*. 2021;21:75–6.
2. Hughes C, Nichols T, Pike M, Subbe C, Elghenzai S. Cerebral venous sinus thrombosis as a presentation of COVID-19. *Eur J Case Rep Intern Med*. 2020;7:001691, http://dx.doi.org/10.12890/2020_001691.

3. Loos CMJ, Yperzeele L, Jadoul C, Baar I, Jorens PG. Deep cerebral venous sinus thrombosis with transient antiphospholipid antibodies in COVID-19 disease. *Acta Neurol Belg*. 2021;121:291–3, <http://dx.doi.org/10.1007/s13760-020-01562-5>.
4. Tu TM, Goh C, Tan YK, Leou AST, Pang Y, Chien J, et al. Cerebral venous thrombosis in patients with COVID-19 infection: A case series and systematic review. *J Stroke Cerebrovasc Dis*. 2020;29:105379.
5. Ulivi L, Squitieri M, Cohen H, Cowley P, Werring DJ. Cerebral venous thrombosis: A practical guide. *Pract Neurol*. 2020;20:356–67.
6. Idiculla PS, Gurala D, Palanisamy M, Vijayakumar R, Dhandapani S, Nagarajan E. Cerebral venous thrombosis: A comprehensive review. *Eur Neurol*. 2020;83:369–79.
7. Dakay K, Cooper J, Bloomfield J, Overby P, Mayer SA, Nuoman R, et al. Cerebral venous sinus thrombosis in COVID-19 infection: A case series and review of the literature. *J Stroke Cerebrovasc Dis*. 2021;30:105434, <http://dx.doi.org/10.1016/j.jstrokecerebrovasdis.2020.105434>.
8. Qu Y, Jin H, Guo Z, Zhang F, Liu J, Qin H, et al. Bilateral chorea associated with acute caudate nucleus infarctions. *Can J Neurol Sci*. 2019;46:451–2, <http://dx.doi.org/10.1017/cjn.2019.50>.
9. Siniscalchi A, Gallelli L, Labate A, Malferrari G, Palleria C, De Sarro G. Post-stroke movement disorders: Clinical manifestations and pharmacological management. *Curr Neuropharmacol*. 2012;10:254–62, <http://dx.doi.org/10.2174/157015912803217341>.
10. Bansil S, Prakash N, Kaye J, Wrigley S, Manata C, Stevens-Haas C, et al. Movement disorders after stroke in adults: A review. *Tremor Other Hyperkinet Mov (N Y)*. 2012, <http://dx.doi.org/10.7916/D86W98TB>, 2:tre-02-42-195-1.

A. Revert Barberà^{a,*}, I. Estragués Gazquez^a, M.B. Beltrán Marmol^b y A. Rodríguez Campello^{a,c,d}

^a Unidad de Ictus, Servicio de Neurología, Hospital del Mar, Barcelona, España

^b Servicio de Radiología, Hospital del Mar, Barcelona, España

^c Grupo de Investigación Neurovascular, Instituto Hospital del Mar de Investigaciones Médicas (IMIM), Barcelona, España

^d Facultad de Medicina, Universitat Autònoma de Barcelona-UAB, Barcelona, España

* Autor para correspondencia.

Correo electrónico: 64293@psmar.cat (A. Revert Barberà).

<https://doi.org/10.1016/j.nrl.2021.09.011>
0213-4853/

© 2021 Sociedad Española de Neurología. Publicado por Elsevier España, S.L.U. Este es un artículo Open Access bajo la licencia CC BY-NC-ND (<http://creativecommons.org/licenses/by-nc-nd/4.0/>).