




NEUROLOGÍA

www.elsevier.es/neurologia



CARTA AL EDITOR

Mutaciones en el gen del colágeno tipo IV (COL4A1) como etiología infrecuente de enfermedad cerebrovascular en el adulto joven

Mutations in the type IV collagen gen (COL4A1) as an unusual etiology of cerebrovascular disease in young adults

Sr. Editor,

Las mutaciones en los genes del colágeno IV (COL4A1 y COL4A2) son una causa extremadamente infrecuente de enfermedad cerebrovascular. Las primeras descripciones del espectro clínico de la enfermedad recogen una asociación frecuente de lesiones porencefálicas con síntomas neurológicos de gravedad muy variable, entre los que se encuentran el retraso mental, los ictus isquémicos y hemorrágicos y la epilepsia. En 2005, Plaisier et al.¹ documentaron un subgrupo de pacientes con características clínicas bien definidas, en los que era frecuente la combinación de enfermedad cerebrovascular de pequeño y gran vaso, en especial aneurismas intracraneales, defectos oftalmológicos y sintomatología sistémica extraneurológica. Denominaron esta constelación de síntomas como síndrome HANAC (*hereditary angiopathy with nephropathy, aneurysms, and muscle cramps syndrome*).

Presentamos el caso de una mujer de 23 años remitida al servicio de urgencias hospitalarias por cefalea holocraneal intensa de 3 días de evolución que no cede con analgesia habitual. No refiere sonofobia ni fotofobia. No asocia síntomas de focalidad neurológica ni hipertensión endocraneal. La exploración neurológica resulta rigurosamente normal, incluyendo signos meníngeos. Se realiza un estudio con TC cerebral con contraste, donde se objetiva la presencia de un aneurisma carotídeo sin datos de hemorragia intracraneal, así como una punción lumbar, donde no se demuestra xantocromía ni hiperproteorraquia. La RM cerebral confirma la presencia del aneurisma y pone de manifiesto una extensa leucopatía que afecta fundamentalmente a la sustancia blanca profunda. Se describe la presencia de una cavidad quística-porencefálica a nivel del asta anterior del

ventrículo lateral (fig. 1). Se realiza una arteriografía cerebral diagnóstica, cuyas imágenes se adjuntan (fig. 2).

La paciente es oriunda de Argentina y no se cuenta con su historial médico. La madre refiere un retraso psicomotor leve achacado a un parto prolongado y una operación de cataratas a una edad temprana. Sin antecedentes familiares conocidos, aunque no mantiene relación con la rama paterna. Una analítica extensa, incluyendo función renal y creatinina (CK), resulta anodina. En una exploración oftalmológica reglada se pone de manifiesto la presencia de microcórnea bilateral y una leve tortuosidad vascular en la retina del ojo derecho. El estudio genético resulta positivo para la mutación en heterocigosis de c.2317G>A p.(Gly773Arg) del gen COL4A1. El estudio de otros genes involucrados en otras enfermedades hereditarias, como el CADASIL o la enfermedad de Fabry, resulta negativo.

La paciente es diagnosticada de una microangiopatía cerebral relacionada con el gen COL4A1 con algunos síntomas del espectro HANAC. Se procede al tratamiento endovascular del aneurisma y se proporciona asesoramiento genético. Hoy en día la paciente no ha desarrollado otros síntomas, como nefropatía o calambres. Las pruebas diagnósticas dirigidas han sido negativas, como la ecografía renal o el análisis de orina en 24 horas. La cefalea se ha controlado con dosis bajas de amitriptilina como fármaco preventivo. El estudio de segregación familiar ha resultado negativo.

Discusión

La enfermedad cerebrovascular en el paciente joven entraña un difícil diagnóstico diferencial. Consideramos que este caso clínico presenta algunos datos clínico-radiológicos que pueden servir como guía para sospechar enfermedades relacionadas con el colágeno IV y síndromes relacionados.

- Las microangiopatías cerebrales en el adulto joven pueden deberse a causas genéticas o adquiridas.
- La presencia concomitante de aneurismas cerebrales, sobre todo si son hereditarios, exige un cribado de conectivopatías y enfermedades de la matriz celular, como la poliquistosis renal o las colagenopatías².
- Las enfermedades relacionadas con el colágeno tipo IV (COL4A1 y 2) deben sospecharse ante una afectación combinada de pequeño y gran vaso. La leucopatía suele

<https://doi.org/10.1016/j.nrl.2023.02.004>

0213-4853/© 2024 Sociedad Española de Neurología. Publicado por Elsevier España, S.L.U. Este es un artículo Open Access bajo la licencia CC BY-NC-ND (<http://creativecommons.org/licenses/by-nc-nd/4.0/>).

Cómo citar este artículo: J. Martín Prieto, E. García-Serrano Fuertes, J. Iglesias Bermejillo et al., Mutaciones en el gen del colágeno tipo IV (COL4A1) como etiología infrecuente de enfermedad cerebrovascular en el adulto joven, Neurología, <https://doi.org/10.1016/j.nrl.2023.02.004>

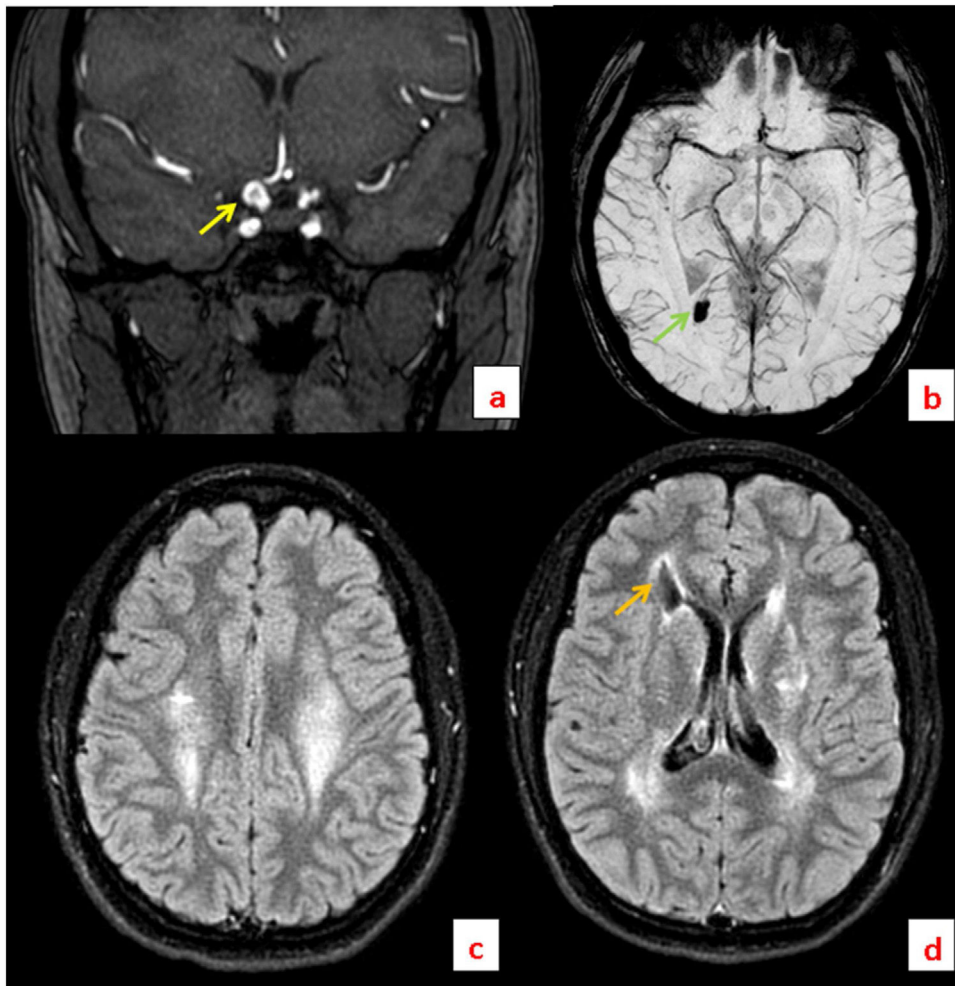


Figura 1 Imágenes de RM. a) Secuencia 3D TOF en plano coronal en la que se puede apreciar un aneurisma sacular (flecha amarilla) dependiente de la porción terminal de la arteria carótida interna intracraneal derecha. b) Secuencia SWI en plano axial en la que se aprecia un foco de susceptibilidad paramagnética (flecha verde) en localización peritrigonal derecha, correspondiente con un foco hemorrágico subagudo-crónico. c) Secuencia FLAIR en plano axial en la que se evidencia hiperintensidad que afecta a ambas coronas radiadas, en relación con leucopatía. d) Secuencia FLAIR en la que se aprecia hiperintensidad periventricular, así como en sustancia subcortical profunda adyacente, compatible con leucopatía. Cabe destacar la presencia de un quiste porencefálico (flecha naranja).

ser de predominio frontal y temporal, con afectación predominante de los centros semioviales. La presencia de cavidades porencefálicas es variable, más frecuente en los fenotipos más agresivos de la enfermedad y a menudo erróneamente interpretados como insultos perinatales.

- d) Dentro del espectro de síntomas relacionados con el COL4A1, el HANAC podría considerarse una expresión fenotípica leve con características clínicas bien definidas. Los aneurismas cerebrales se localizan en la carótida interna, sobre todo a nivel del sifón. La coexistencia de síntomas extraneurológicos es frecuente y se debe indagar en ellos de forma directa. Las anomalías oculares incluyen la presencia de microcornea, cataratas

y anomalías vasculares retinianas, por lo que es obligado realizar un estudio oftalmológico. La nefropatía puede ser sutil y manifestarse a modo de quistes renales o microhematuria. Las mialgias son el síntoma más inconstante, y en ocasiones solo se observan niveles ligeramente altos de CK en suero^{1,3}.

Con todo ello, es de destacar que, pese a que individualmente sean enfermedades extremadamente infrecuentes, las enfermedades hereditarias son, como grupo, una causa importante de enfermedad cerebrovascular en el paciente joven. Un diagnóstico precoz de los pacientes permite realizar un asesoramiento genético adecuado.

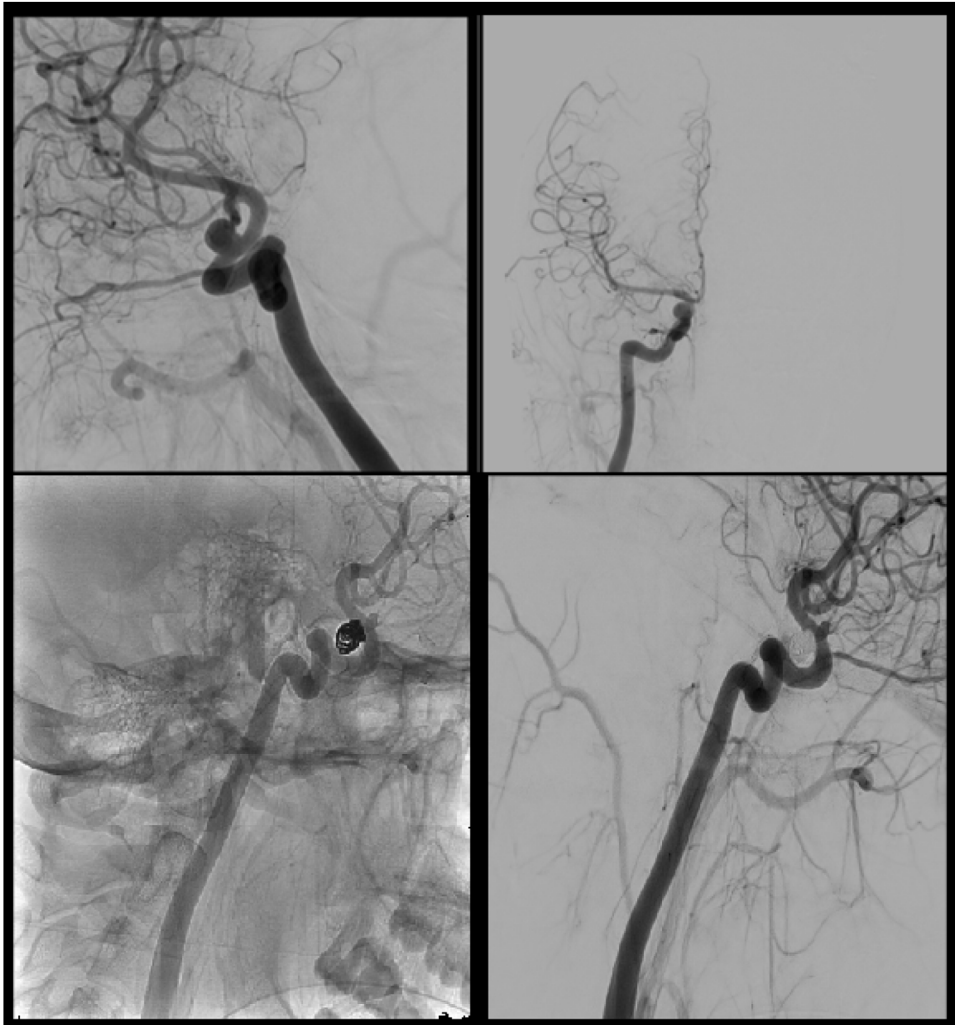


Figura 2 Arteriografía cerebral. En las dos imágenes superiores se muestran imágenes de la arteriografía diagnóstica en fase arterial tardía, proyección oblicua (primera imagen) y anteroposterior (segunda). En las imágenes tercera y cuarta se observa el resultado de la embolización del aneurisma mediante coils.

Bibliografía

1. Plaisier E, Gribouval O, Alamowitch S, Mougnot B, Prost C, Verpont MC, et al. COL4A1 mutations and hereditary angiopathy, nephropathy, aneurysms, and muscle cramps. *N Engl J Med*. 2007;357:2687–95, <http://dx.doi.org/10.1056/NEJMoa071906>. PMID: 18160688.
2. Zagaglia S, Selch C, Nisevic JR, Mei D, Michalak Z, Hernandez-Hernandez L, et al. Neurologic phenotypes associated with COL4A1/2 mutations: Expanding the spectrum of disease. *Neurology*. 2018;91:e2078–88, <http://dx.doi.org/10.1212/WNL.0000000000006567>. Erratum in: *Neurology*. 2020 Feb 18; 94(7) 332. PMID: 30413629; PMCID: PMC6282239.
3. Alamowitch S, Plaisier E, Favrole P, Prost C, Chen Z, van Agtmael T, et al. Cerebrovascular disease related to COL4A1 mutations in HANAC syndrome. *Neurology*. 2009;73:1873–82,

<http://dx.doi.org/10.1212/WNL.0b013e3181c3fd12>. PMID: 19949034; PMCID: PMC2881859.

PMID:

J. Martín Prieto^{a,*}, E. García-Serrano Fuertes^b,
J. Iglesias Bermejillo^c y A. Luna Rodríguez^a

^a Servicio de Neurología, Hospital Universitario de Cruces, Barakaldo, Bizkaia, España

^b Servicio de Radiología, Hospital Universitario de Cruces, Barakaldo, Bizkaia, España

^c Servicio de Neurocirugía, Hospital Universitario de Cruces, Barakaldo, Bizkaia, España

* Autor para correspondencia.

Correo electrónico: jon.martinprieto@osakidetza.eus
(J. Martín Prieto).