

Interpretación de radiografías

Dirk Schulze, Priv.-Doz. Dr. med. dent.

Caso 667, ♂ 53 años

Quiste radicular en el maxilar inferior

En la ortopantomografía de este paciente se observa una zona hipodensa localizada (aclaramiento) perirradicular en el diente 36 (fig. 1). La estructura mencionada abarca desde el ápice mesial del diente 37 hasta el ápice del diente 35. En la tomografía volumétrica dental adquirida consecutivamente, la masa hipodensa ocupante del espacio se extiende hacia caudal hasta el conducto mandibular del lado izquierdo y hacia bucal hasta el hueso compacto bucal (figs. 2 y 3). Este presenta dos perforaciones ovas a la altura del diente 36 (fig. 4). El techo del conducto mandibular del lado izquierdo no es apreciable en un tramo de aproximadamente 7 mm. Se observan íntegramente las raíces de los dientes 35, 36 y 37.

Debido a las dimensiones del proceso y a la presencia de perforación del hueso compacto bucal, además de un quiste se sospechó como diagnóstico diferencial la presencia de un granuloma eosinófilo. En la preparación histológica de la muestra obtenida por resección pudo confirmarse un quiste radicular.

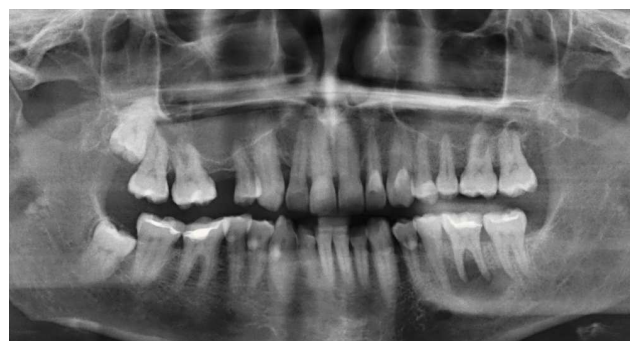

Figura 1. Ortopantomografía.

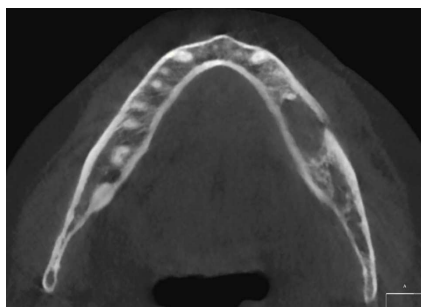


Figura 2. Tomografía volumétrica dental: reconstrucción multiplanar axial (MPR).

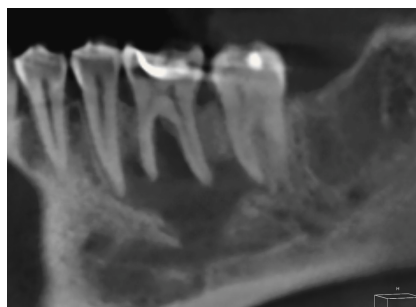


Figura 3. Tomografía volumétrica dental: MPR sagital oblicua.

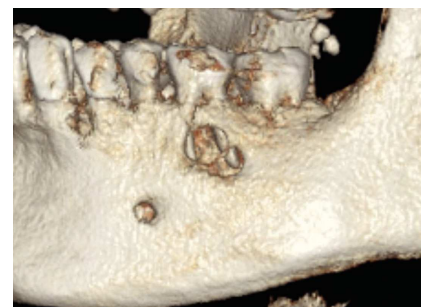

Figura 4. Tomografía volumétrica dental: SSD (reconstrucción de sombreado de superficie).

Correspondencia: D. Schulze.
Dentales Diagnostikzentrum Breisgau.
Kaiser-Joseph-Straße 263, 79098 Friburgo, Alemania.
Correo electrónico: dirk.schulze@ddz-breisgau.de