

ORIGINAL

Estudio comparativo del uso de implante mamario únicamente o implante y malla biológica en reconstrucción inmediata tras mastectomía ahorradora de piel



Joaquín Navarro Cecilia^{a,*}, Belén Sánchez Andújar^b, Carolina Luque López^c,
Juan Jiménez Anula^b, Julia Martínez Ferrol^d, Francisco Morales Vida^d,
Rocío Polo Muñoz^e y Basilio Dueñas Rodríguez^b

^a Sección de Cirugía Plástica, Unidad de Patología Mamaria, Complejo Hospitalario de Jaén, Jaén, España

^b Servicio de Cirugía General, Unidad de Patología Mamaria, Complejo Hospitalario de Jaén, Jaén, España

^c Servicio de Ginecología, Hospital San Agustín, Linares, Jaén, España

^d Servicio de Radiología, Unidad de Patología Mamaria, Complejo Hospitalario de Jaén, Jaén, España

^e Enfermería, Unidad de Patología Mamaria, Complejo Hospitalario de Jaén, Jaén, España

Recibido el 2 de enero de 2015; aceptado el 28 de junio de 2015

Disponible en Internet el 11 de agosto de 2015

PALABRAS CLAVE

Mastectomía
ahorradora de piel;
Reconstrucción
inmediata;
Malla biológica;
Strattice®

Resumen

Objetivo: Valorar las complicaciones postoperatorias en pacientes intervenidas mediante mastectomía ahorradora de piel o piel y aréola-pezón, con reconstrucción inmediata e implantación de prótesis o prótesis más malla biológica.

Pacientes y métodos: Estudio prospectivo. Periodo de estudio: octubre de 2011-octubre de 2014. Criterios de inclusión: cáncer de mama multicéntrico, carcinoma ductal in situ con indicación de mastectomía y tumores cT2 que no tuvieron respuesta a tratamiento sistémico primario. Criterios de exclusión: edad > 75 años. Grupo control: pacientes reconstruidas mediante prótesis. Grupo estudio: pacientes reconstruidas mediante prótesis y malla biológica de dermis porcina acelular, no entrecruzada, de 1,6 mm e hidratada.

Resultados: Se incluyeron en el grupo de estudio 34 pacientes, y en el grupo control, 38 pacientes. Extrusión de prótesis: grupo estudio uno (2,9%); grupo control 9 (23,7%) ($p=0,015$). Infecciones: grupo estudio 3 (8,8%); grupo control 3 (7,9%) ($p=1$). Necrosis cutánea: grupo estudio 5 (14,7%); grupo control 5 (13,2%) ($p=1$). Seroma: grupo estudio 5 (14,7%); grupo control 5 (13,2%) ($p=1$).

Conclusión: Se ha observado una disminución significativa de la extrusión de la prótesis en las mujeres en las que se implantaron mallas biológicas. En seromas, infección y necrosis cutánea no observamos diferencias significativas.

© 2015 SESPM. Publicado por Elsevier España, S.L.U. Todos los derechos reservados.

* Autor para correspondencia.

Correo electrónico: dr.jnavarro@hotmail.com (J. Navarro Cecilia).

<http://dx.doi.org/10.1016/j.senol.2015.06.003>

0214-1582/© 2015 SESPM. Publicado por Elsevier España, S.L.U. Todos los derechos reservados.

KEYWORDS

Skin-sparing mastectomy; Immediate reconstruction; Biologic mesh; Strattice™

Comparative study of the use of immediate implant-based breast reconstruction with or without biological dermal mesh after skin-sparing mastectomy**Abstract**

Objective: To evaluate postoperative complications after skin- or nipple-sparing mastectomy with immediate implant-based breast reconstruction with or without biological dermal mesh.

Patients and methods: Prospective study. Study period: October 2011-October 2014. Inclusion criteria: multicentre breast cancer, ductal carcinoma in situ with indication for mastectomy, and cT2 tumours with no response to primary systemic treatment. Exclusion criteria: patients older than 75 years. Control group: breast reconstructions with mammary prosthesis exclusively. Study group: breast reconstructions with implant and non-crosslinked biological 1.6 mm hydrated acellular porcine dermal mesh.

Results: Thirty-four patients were included in the treatment group and 38 patients in the control group. Number of prosthesis extrusions: study group one (2.9%); control group 9 (23.7%) ($P = .015$). Infections: study group 3 (8.8%); control group 3 (7.9%) ($P = 1$). Skin necrosis: study group 5 (14.7%); control group 5 (13.2%) ($P = 1$). Seroma: study group 5 (14.7%); control group 5 (13.2%) ($P = 1$).

Conclusion: The number of extrusions was significantly lower in breast reconstructions with prosthesis and biological mesh. No significant differences were observed in seroma, infection, or skin necrosis.

© 2015 SESPM. Published by Elsevier España, S.L.U. All rights reserved.

Introducción

Actualmente se considera que la reconstrucción mamaria forma parte del tratamiento integral del cáncer de mama. Son muchos los avances que se han hecho en este campo a lo largo de los años con la introducción de técnicas quirúrgicas sencillas, que consiguen excelentes resultados sin alterar los tejidos. Entre estas novedades se encuentra el uso de mallas o matrices dérmicas acelulares (ADM), que se han utilizado en las reconstrucciones inmediatas tras cirugía radical para cubrir el implante y estabilizar la posición del mismo.

En la actualidad existen numerosas mallas biológicas de fuentes tanto alogénicas como xenogénicas a partir de productos obtenidos de dermis porcina, pericardio bovino y submucosa del intestino delgado. Las ADM de origen humano (AlloDerm®, LifeCell, Branchburg, Nueva Jersey, EE. UU.) cuentan con una larga experiencia de uso y múltiples publicaciones al respecto, comunicándose buenos resultados clínicos con su uso¹. Más recientemente se ha generalizado también el uso de matrices acelulares de origen porcino desarrolladas usando los mismos principios que las mallas de origen humano, y que además se procesan para retirar la galactosa-alfa 1,3 (epítipo terminal de galactosa), que se cree desempeña un papel importante en el rechazo xenogénico². Ambas matrices se revascularizan, se recelularizan, se remodelan y se integran en el tejido del huésped sin evidencia de encapsulación ni contractura³.

La técnica quirúrgica de la reconstrucción mamaria asistida con malla fue concebida por primera vez por Andrew Salzberg en 2001⁴, e implica, en primer lugar, la liberación del músculo pectoral mayor en su porción inferior y la disección del bolsillo subpectoral. Posteriormente, una lámina de ADM se inserta entre el pliegue inframamario y el borde inferior del pectoral mayor. El implante se aloja bajo el músculo pectoral, en su porción superior, y bajo la lámina de

ADM, en su porción más inferior. En esta posición, la malla aporta una capa adicional de cobertura y soporte al polo inferior de la mama reconstruida, sin necesidad de elevar ningún músculo adicional^{5,6} y permitiendo al cirujano colocar el surco submamario y el pliegue lateral mamario en la posición deseada.

Son muchos los estudios que se han realizado por diversos autores para analizar las ventajas del uso de las mallas en las reconstrucciones mamarias, y si bien la mayoría defiende las ventajas de las mismas en cuanto a los resultados estéticos que proporcionan⁷⁻¹¹, su uso no está exento de complicaciones, habiéndose generado resultados contradictorios a este respecto. Hay autores que señalan en sus análisis un aumento de las complicaciones, como la infección^{12,13} y el seroma^{12,14}, al utilizar ADM. Para otros autores estas diferencias no existen o no son estadísticamente significativas^{1,4,10,15}.

La finalidad de este estudio ha sido analizar nuestros resultados respecto a las complicaciones que se han presentado en las reconstrucciones inmediatas en las que se ha utilizado material protésico y ADM de origen porcino, comparándolas con las complicaciones surgidas cuando en la reconstrucción tras mastectomía solo se usó el implante mamario.

Material y método

En este estudio se han incluido todas las pacientes a las que se les ha realizado una mastectomía ahorradora de piel, o mastectomía ahorradora de piel y complejo aréola-pezón (CAP) con reconstrucción inmediata, a partir de octubre de 2011. En las pacientes intervenidas desde octubre de 2011 a octubre de 2013 la reconstrucción se realizó utilizando únicamente un implante mamario anatómico de gel de silicona

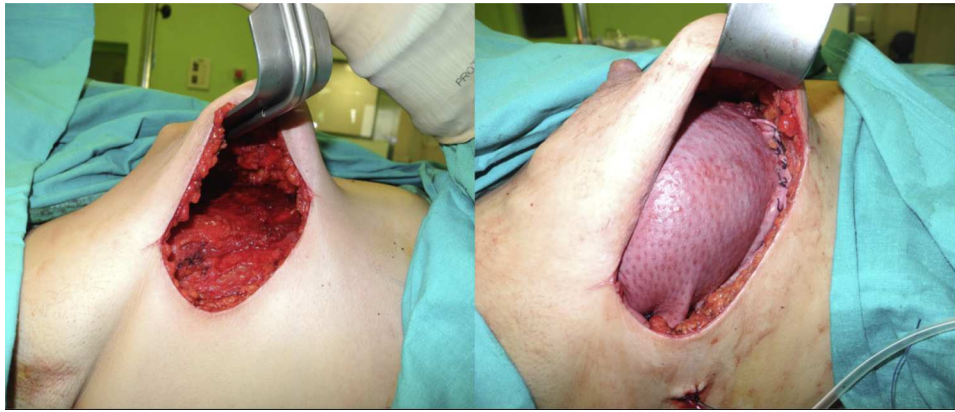


Figura 1 Abordaje lateral para la mastectomía ahorradora de piel y complejo aréola-pezones. Colocación de malla biológica Strattice® recubriendo el implante, suturada al polo inferior mamario y pectoral mayor.

cohesivo, mientras que en las pacientes intervenidas a partir de octubre de 2013 hasta octubre de 2014 se utilizó, además del implante, la ADM para la reconstrucción de la mama, estando estas últimas incluidas en un proyecto de investigación financiado que está desarrollándose en nuestra unidad, aprobado por el Comité de Ética del hospital. Los criterios de inclusión fueron cáncer de mama infiltrante multicéntrico, tumores cT2 que no tuvieron respuesta a tratamiento sistémico primario y carcinomas ductales in situ con indicación de mastectomía (tumores extensos [> 4 cm], multicéntricos, con microcalcificaciones difusas, masas palpables o incapacidad para obtener márgenes negativos). Como criterios de exclusión: edad > 75 años.

La indicación quirúrgica fue como tratamiento oncológico por diagnóstico de cáncer de mama. El material utilizado para nuestro estudio ha sido la matriz biológica acelular derivada de dermis de origen porcino (Strattice®, LifeCell Branchburg, Nueva Jersey, EE. UU.).

En cuanto a la técnica quirúrgica, todos los implantes se colocaron en posición retromuscular. En los casos en que se utilizó la ADM el implante fue cubierto por el músculo pectoral mayor en la parte superior, y por la ADM en su porción inferior. La ADM fue tratada según las indicaciones de la casa comercial. En cuanto a las reconstrucciones sin matriz, se realizó una cobertura muscular parcial del implante desinsertando el borde inferior del pectoral mayor. Las incisiones de abordaje más utilizadas han sido la línea axilar anterior y la hemiareolar inferior; en algunos casos, asociadas, en el mismo tiempo quirúrgico, a patrones cutáneos de mastopexia/reducción (patrón vertical o de T invertida). El abordaje de la cirugía axilar, la biopsia selectiva de ganglio centinela o la linfadenectomía se realizó a través de la incisión mamaria. La simetrización contralateral se realizó en el mismo acto quirúrgico en aquellos casos en que fue necesaria.

A todas las pacientes se les dejó un drenaje aspirativo situado entre el implante mamario y el músculo pectoral mayor/malla en su extremo distal, y entre la malla y el tejido subcutáneo en la porción proximal del drenaje; y un segundo drenaje en la axila si se realizaba linfadenectomía axilar.

La profilaxis antibiótica se inicia previamente a la cirugía, manteniéndose por vía intravenosa hasta su alta

hospitalaria, para completarse por vía oral durante 7 días si no surge ninguna complicación.

Desde el postoperatorio inmediato recomendamos el uso de un sujetador de compresión especial posquirúrgico para garantizar una presión ligera con distribución homogénea de la mama, minimizando los espacios muertos pero sin comprometer la vascularización de la zona.

En ambos grupos de pacientes, sometidas a reconstrucción inmediata con o sin ADM, se valoró el índice de complicaciones (necrosis de piel, pérdida del CAP, infección, seroma, hematoma y extrusión de la prótesis), así como el haber recibido quimioterapia o radioterapia previas, como factores que podrían influir en el índice de complicaciones. Los resultados observados en ambos grupos se compararon estadísticamente usando el test de Chi-cuadrado o el test de Fisher al tratarse todas ellas de variables cualitativas. Las diferencias se consideraron estadísticamente significativas para un valor de $p < 0,05$.

Resultados

Se realizaron un total de 72 reconstrucciones inmediatas tras mastectomía en 62 pacientes incluidas en el estudio, con un rango de edad de 31 a 75 años y una media de 48,9 años.

En 38 casos la reconstrucción se realizó utilizando solo el implante, y en 34 reconstrucciones se usó la malla Strattice® además del implante mamario.

En 19 reconstrucciones (26,39%) se realizó mastectomía ahorradora de piel, y en 53 (73,61%), mastectomía ahorradora de piel y CAP (figs. 1 y 2).

Cuando se analizan por separado los 2 grupos de pacientes encontramos que ambos son homogéneos en cuanto a la edad, la diabetes, el tabaquismo y el tratamiento previo con quimioterapia y/o radioterapia (ver tabla 1).

Al comparar las complicaciones en ambos grupos no encontramos diferencias estadísticamente significativas para el seroma, la infección, el hematoma, la necrosis de piel y la pérdida de CAP (ver tabla 2). Sin embargo, la extrusión del implante fue más frecuente en las reconstrucciones en las que no se empleó Strattice® (23,7 vs. 2,9%) ($p = 0,015$).

Tabla 1 Tabla comparativa para los grupos de casos y controles

	Con malla (n = 34)	Sin malla (n = 38)	p
Edad	49,5 ± 1,912	48,34 ± 1,623	0,644
Diabetes	2 (5,9)	0 (0)	0,425
Tabaquismo	6 (17,6)	1 (2,6)	0,800
Radioterapia	9 (26,5)	11 (28,9)	1,000
Quimioterapia neoadyuvante	17 (50)	18 (47,4)	1,000
Mutación BRCA	1 (2,9)	1 (2,6)	1,000

En el caso de la edad se presenta la media ± DE, y para las variables cualitativas, la frecuencia (porcentaje).

Tabla 2 Frecuencia de las principales complicaciones en ambos grupos

	Con malla (n = 34)	Sin malla (n = 38)	p
Necrosis de la piel	5 (14,7)	5 (13,2)	1
Seroma	5 (14,7)	5 (13,2)	1
Extrusión	1 (2,9)	9 (23,7)	0,015
Pérdida de CAP	2 (5,9)	4 (10,5)	0,677
Infección	3 (8,8)	3 (7,9)	1
Hematoma	2 (5,9)	2 (5,3)	1

Datos expresados como n (%).

Discusión

Tras una revisión de la bibliografía se eligió la malla Strattice® de origen porcino por ofrecer una mayor facilidad de manejo, al no requerir rehidratación, estar lista en 2 min de lavado con suero fisiológico, estar disponible en tamaños grandes, poderse almacenar a temperatura ambiente y no tener polaridad¹⁶.

En las reconstrucciones tras mastectomía, el tratamiento neoadyuvante y adyuvante, sobre todo después de la radioterapia, aumenta el número de complicaciones y la pérdida de implantes. Así, Krueger et al.¹⁷ observan un 68% de complicaciones en las paciente irradiadas frente al 31% de las pacientes no irradiadas, con un porcentaje mayor de pérdidas de implante. Cordeiro y McCarthy¹⁸ también presentan un número mayor de complicaciones absolutas en las pacientes irradiadas frente a las no irradiadas (11,7 vs. a 5,6%), con un porcentaje mayor de infecciones, pérdida de implante,

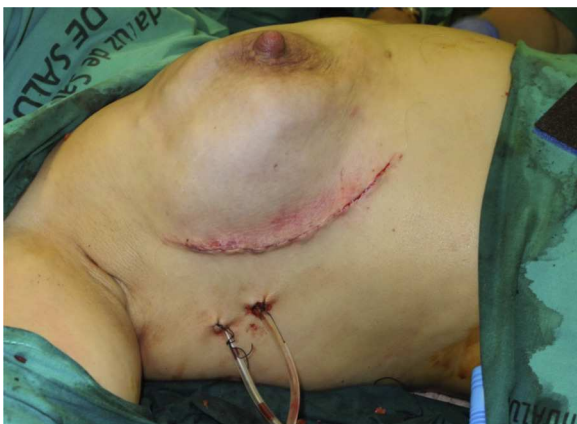

Figura 2 Resultado postoperatorio inmediato.

necrosis y seroma. Por eso consideramos importante que ambos grupos de pacientes fueran homogéneos respecto al antecedente de haber recibido radioterapia y/o quimioterapia para estudiar el índice de complicaciones atribuibles al uso o no de ADM, ya que estos factores podrían sesgar la interpretación de los resultados.

Analizando nuestros resultados, no hemos encontrado un aumento significativo en la incidencia de seromas, hematomas, infecciones o necrosis de la piel, incluida la pérdida del CAP, al realizar las reconstrucciones con ADM frente a los casos sin ellas. Estos resultados son comparables a los de otras series publicadas en las que tampoco se ha encontrado un aumento significativo en la incidencia de complicaciones al incluir la ADM en las reconstrucciones mamarias^{4,9,10,15,19}. Existe controversia al respecto, ya que en la literatura se encuentran trabajos en los que sí se muestra un aumento significativo en la incidencia de complicaciones postoperatorias con el uso de ADM. Algunos hacen referencia al aumento en el índice de seromas, infecciones, necrosis e incluso en la pérdida del implante²⁰, mientras que otros solo reportan un aumento significativo en el índice de seromas^{12,14,21} y de infecciones^{12,13,22}. La causa de estas diferencias en los resultados no está clara. Algunos autores²³⁻²⁵ apuntan a que la mayoría de los estudios desarrollados sobre el efecto de las ADM en los resultados postoperatorios están hechos con AlloDerm®, ya que ha sido el producto comercializado durante más tiempo, y ha sido posteriormente cuando se han publicado series con el uso de otras ADM tanto de origen humano como de origen porcino, y aunque la preparación es similar en cuanto a la eliminación de la celularidad del tejido y de organismos infecciosos, pueden existir diferencias sutiles en el procesamiento y almacenamiento de estos productos, no publicadas, que provoquen una respuesta inflamatoria mayor influyendo en la formación de seroma y que podría estar relacionada con el aumento de otras complicaciones como la infección o extrusión del

implante²³. También se hace referencia a que las importantes diferencias inmunológicas entre las matrices de origen humano y no humano puedan influir en el índice de complicaciones, no siendo extrapolables los resultados de diferentes estudios²⁵. En otros trabajos se considera que el hecho de que no exista unanimidad de criterios a la hora de definir el concepto de seroma o de infección puede influir en los diferentes resultados obtenidos, ya que los signos clínicos pueden ser interpretados de diferente forma. Brzeziński et al.²⁶ concluyen que es necesario definir el concepto de seroma en las reconstrucciones inmediatas utilizando ADM, así como una clasificación del mismo para poder discutir su impacto o proponer soluciones para reducir su incidencia. Así mismo, es necesario unificar la definición de infección, ya que puede confundirse con el síndrome del pecho rojo (eritema autolimitado atribuible a la recelularidad de la ADM) y puede erróneamente elevar su incidencia estadística. El síndrome del pecho rojo se nos presentó en un caso de nuestra serie, y pudo ser diferenciado de un proceso infeccioso.

En nuestra serie, la extrusión del implante, cuando se ha utilizado Strattice® en la reconstrucción inmediata, se ha producido en un 2,9% de los casos, resultado similar al publicado en otras series con el uso de ADM^{14,20,22,27}. Además, hemos obtenido una disminución estadísticamente significativa en la incidencia de extrusión al compararla con las reconstrucciones sin el uso de ADM. Se han realizado metaanálisis con resultados contradictorios al respecto. Kim et al.²⁰ y Ho et al.²⁸ refieren una mayor pérdida del implante con ADM; sin embargo, Sbitany y Serletti^{12,27} no encuentran diferencias cuando la reconstrucción se realiza con ADM o sin ella. En este estudio, el alto porcentaje de extrusiones en el grupo de pacientes reconstruidas solo con material protésico puede ser debido a que en todos los casos la cirugía radical fue mastectomía ahorradora de piel o piel y CAP y reconstrucción inmediata con prótesis en todos los casos, incluyendo, además, patrones cutáneos verticales o en T invertida en el mismo acto quirúrgico, aumentando así el riesgo de necrosis cutánea y la exposición del material protésico, entendiéndose así la drástica reducción del número de implantes perdidos al utilizar Strattice® para completar la cobertura del implante.

Entre las limitaciones que deben ser consideradas en nuestro estudio, hay que señalar que se trata de una serie pequeña de pacientes, existiendo dificultades a la hora de establecer pequeñas diferencias entre los grupos, si bien el propósito inicial del estudio era demostrar la seguridad del uso de Strattice® comparándolo con la técnica sin el uso de la misma antes de realizar evaluaciones más complejas.

Podemos concluir el beneficio de utilizar Strattice® en la reconstrucción inmediata tras mastectomía porque, aunque no disminuye la incidencia de algunas complicaciones postoperatorias inmediatas que precisen de una actuación quirúrgica, la matriz, por su mejor tolerancia a la exposición, disminuye el riesgo de extrusión del implante y, por tanto, del fracaso de la reconstrucción.

Responsabilidades éticas

Protección de personas y animales. Los autores declaran que para esta investigación no se han realizado experimentos en seres humanos ni en animales.

Confidencialidad de los datos. Los autores declaran que en este artículo no aparecen datos de pacientes.

Derecho a la privacidad y consentimiento informado. Los autores declaran que en este artículo no aparecen datos de pacientes.

Financiación

Proyecto financiado por la Asociación Española Contra el Cáncer (AECC).

Autoría

Todos los autores han contribuido intelectualmente al trabajo, reúnen las condiciones de autoría y han aprobado la versión final del mismo.

Conflicto de intereses

Los autores declaran no tener ningún conflicto de intereses.

Bibliografía

- Martí Toro E, Rubio Murillo JM, Sánchez Ponte A, López Ojeda A, Solernou Juanola L, Montes Usategui T. Un reto en reconstrucción mamaria. *Cir Plast Iberolatinoam*. 2012;38:1-7.
- Xu H, Wan H, Zuo W, Sun W, Owens RT, Harper JR, et al. A porcine-derived acellular dermal scaffold that supports soft tissue regeneration: Removal of terminal galactose- α -(1,3)-galactose and retention of matrix structure. *Tissue Eng Part A*. 2009;15:1807-19.
- Connor J, McQuillan D, Sandor M, Wan H, Lombardi J, Bachrach N, et al. Retention of structural and biochemical integrity in a biological mesh supports tissue remodeling in a primate abdominal wall model. *Regen Med*. 2009;4:185-95.
- Salzberg CA, Ashikari AY, Koch RM, Chabner-Thompson E. An 8-year experience of direct-to-implant immediate breast reconstruction using human acellular dermal matrix (Alloderm). *Plast Reconstr Surg*. 2011;127:514-24.
- Ganske I, Verma K, Rosen H, Eriksson E, Chun YS. Minimizing complications with the use of acellular dermal matrix for immediate implant-based breast reconstruction. *Ann Plast Surg*. 2013;71:464-70.
- Spear SL, Seruya M, Clemens MQ, Teitelbaum S, Nahabedian MY. Acellular dermal matrix for the treatment and prevention of implant-associated breast deformities. *Plast Reconstr Surg*. 2011;127:1047-58.
- Spear SL, Parikh PM, Reisin E, Menon NG. Acellular dermis-assisted breast reconstruction. *Aesthetic Plast Surg*. 2008;32:418-25.
- Zienowicz RJ, Karacaoglu E. Implant-based breast reconstruction with allograft. *Plast Reconstr Surg*. 2007;120:373-81.
- Namnoum JD. Expander/implant reconstruction with AlloDerm: Recent experience. *Plast Reconstr Surg*. 2009;124:387-94.
- Breuing KH, Colwell AS. Inferolateral AlloDerm hammock for implant coverage in breast reconstruction. *Ann Plast Surg*. 2007;59:250-5.
- Vardanian AJ, Clayton JL, Roostaeian J, Shirvanian V, Da Lio A, Lipa JE, et al. Comparison of implant-based immediate breast reconstruction with and without acellular dermal matrix. *Plast Reconstr Surg*. 2011;128:403e-10e.
- Chun YS, Verma K, Rosen H, Lipsitz S, Morris D, Kenney P, et al. Implant-based breast reconstruction using acellular

- dermal matrix and the risk of postoperative complications. *Plast Reconstr Surg.* 2010;125:429–36.
13. Lanier ST, Wang ED, Chen JJ, Arora BP, Katz SM, Gelfand MA, et al. The effect of acellular dermal matrix use on complication rates in tissue expander/implant breast reconstruction. *Ann Plast Surg.* 2010;64:674–8.
 14. Glasberg SB, Light D. AlloDerm and Strattice in breast reconstruction: A comparison and techniques for optimizing outcomes. *Plast Reconstr Surg.* 2012;129:1223–33.
 15. Preminger BA, McCarthy CM, Hu QY, Mehrara BJ, Disa JJ. The influence of AlloDerm on expander dynamics and complications in the setting of immediate tissue expander/implant reconstruction: A matched-cohort study. *Ann Plast Surg.* 2008;60:510–3.
 16. LifeCell. Strattice reconstructive tissue matrix [consultado 22 Oct 2011]. Disponible en: http://www.lifecell.com/fileadmin/media/files/downloads/STR_ifu_121P0295g_T4.pdf
 17. Krueger EA, Wilkins EG, Strawderman M, Cederna P, Goldfarb S, Vicini FA, et al. Complications and patient satisfaction following expander/implant breast reconstruction with and without radiotherapy. *Int J Radiat Oncol Biol Phys.* 2001;49:713–21.
 18. Cordeiro PG, McCarthy CM. A single surgeon's 12-year experience with tissue expander/implant breast reconstruction: Part I. A prospective analysis of early complications. *Plast Reconstr Surg.* 2006;118:825–31.
 19. Nahabedian MY. AlloDerm performance in the setting of prosthetic breast surgery, infection, and irradiation. *Plast Reconstr Surg.* 2009;124:1743–53.
 20. Kim JY, Davila AA, Persing S, Connor CM, Jovanovic B, Khan SA, et al. A meta-analysis of human acellular dermis and submuscular tissue expander breast reconstruction. *Plast Reconstr Surg.* 2012;129:28–41.
 21. Sbitany H, Sandeen SN, Amalfi AN, Davenport MS, Langstein HN. Acellular dermis-assisted prosthetic breast reconstruction versus complete submuscular coverage: A head-to-head comparison of outcomes. *Plast Reconstr Surg.* 2009;124:1735–40.
 22. Salzberg CA, Dunavant C, Nocera N. Immediate breast reconstruction using porcine acellular dermal matrix (Strattice™): Long-term outcomes and complications. *J Plast Reconstr Aesthet Surg.* 2013;66:323–8.
 23. Michelotti BF, Brooke S, Mesa J, Wilson MZ, Moyer K, Mackay DR, et al. Analysis of clinically significant seroma formation in breast reconstruction using acellular dermal grafts. *Ann Plast Surg.* 2013;71:274–7.
 24. Barber MD, Williams L, Anderson ED, Neades GT, Raine C, Young O, et al. Outcome of the use of acellular-dermal matrix to assist implant-based breast reconstruction in a single centre. *Eur J Surg Oncol.* 2015;41:100–5.
 25. Potter S, Chambers A, Govindajulu S, Sahu A, Warr R, Cawthorn S. Early complications and implant loss in implant-based breast reconstruction with and without acellular dermal matrix (Tecnos Protexa®): A comparative study. *Eur J Surg Oncol.* 2015;41:113–9.
 26. Brzeziński MA, Jarrell JA 4th, Mooty RC. Classification and management of seromas in immediate breast reconstruction using the tissue expander and acellular dermal matrix technique. *Ann Plast Surg.* 2013;70:488–92.
 27. Sbitany H, Serletti JM. Acellular dermis-assisted prosthetic breast reconstruction: A systematic and critical review of efficacy and associated morbidity. *Plast Reconstr Surg.* 2011;128:1162–9.
 28. Ho G, Nguyen TJ, Shahabi A, Hwang BH, Chan LS, Wong AK. A systematic review and meta-analysis of complications associated with acellular dermal matrix-assisted breast reconstruction. *Ann Plast Surg.* 2012;68:346–56.