

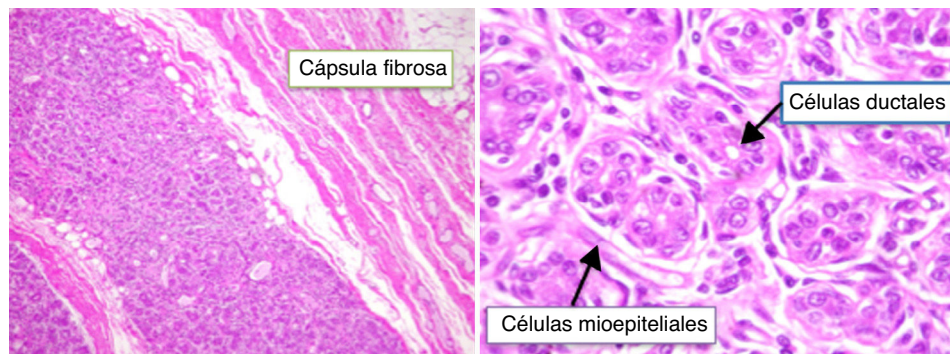Figura 1 Lesión de bordes bien delimitados constituida por una proliferación de pequeños conductos mamarios que forman nódulos y rodeada por una cápsula fibrosa gruesa. Los conductos presentan células epiteliales y mioepiteliales sin atipia.

material secretor. Las células epiteliales secretoras adoptan un aspecto de tachuela.

El adenoma lactacional muestra una estructura lobulada, circunscrita predominantemente al epitelio, con escaso estroma y secreción prominente de los conductos. Las mitosis son frecuentes. Las células presentan una extensa vacuolización, con abundantes detritus. Algunos pueden representar fibroadenomas con cambios secretores, mientras que otros se considera que pueden ser formas de hiperplasia lobular con cambios gestacionales.

El carcinoma ductal muestra disposición de estructuras ductales al azar, de tamaño y morfología variables, con atipia celular y mitosis. Pueden existir áreas sólidas y focos de necrosis⁶.

Bibliografía

1. Roja-Maruri CS, Vicuña-González RM, Alderete-Vázquez G, Rivera-Salgado MI. Adenoma tubular gigante de mama en paciente de 17 años de edad. Comunicación de un caso. *Patol Rev Latinoam*. 2009;47:128–9.
2. Palnaes Hansen C, Fahrenkrug L, Hastrup N. Tubular adenoma of the breast in a pregnant girl: Report on a case. *Eur J Pediatr Surg*. 1991;1:364–5.
3. Nishimori H, Sasaki M, Hirata K, Zembutsu H, Yasoshima T, Fukui R, et al. Tubular adenoma of the breast in a 73-year old woman. *Breast Cancer*. 2000;7:757–61.
4. Soo MS, Dash N, Bentley R, Lee LH, Nathan G. Tubular adenomas of the breast: Imaging findings with histologic correlation. *AJR Am J Roentgenol*. 2000;174:757–61.
5. Komaki K, Morimoto T, Mori T, Sasa M, Oshimo K, Monden Y, et al. A rare case of fibroadenoma in a tubular adenoma of the breast. *Surg Today*. 1992;22:163–5.
6. Domoto H, Tsuda H, Miyakawa K, Shinoda A, Nanasawa T. Invasive ductal carcinoma associated with tubular adenoma of the breast. *Pathol Int*. 2002;52:244–8.

Mireia Botey^{a,*}, Carlos Muñoz-Ramos^a, Paula Argacha^b, Merce Vallespí^c, Estefanía Orlando^c, Sara Simonetti^d y Àngel García San Pedro^a

^a Servicio de Cirugía General y Digestiva, Hospital General de Catalunya, Sant Cugat del Vallès, Barcelona, España

^b Servicio de Ginecología y Obstetricia, Hospital General de Catalunya, Sant Cugat del Vallès, Barcelona, España

^c Servicio de Radiología, Hospital General de Catalunya, Sant Cugat del Vallès, Barcelona, España

^d Servicio de Anatomía Patológica, Hospital General de Catalunya, Sant Cugat del Vallès, Barcelona, España

* Autor para correspondencia.

Correo electrónico: mireiabotey@gmail.com (M. Botey).

<http://dx.doi.org/10.1016/j.senol.2015.03.001>

Recidiva de fibroadenoma juvenil en paciente afecta de síndrome de Beckwith-Wiedemann



Recurrence of juvenile fibroadenoma in a patient with Beckwith-Wiedemann syndrome

Sr. Director:

El síndrome de Beckwith-Wiedemann (SBW) es un trastorno pediátrico que se caracteriza por un excesivo crecimiento celular, y que se asocia a predisposición en el desarrollo de tumores¹. Presenta una incidencia aproximada de uno entre 13.700 recién nacidos. Generalmente se presenta de forma

esporádica. El fenotipo de los enfermos es variable, pero existen una serie de signos y síntomas presentes en un gran número de casos como macrosomía fetal, visceromegalia, crecimiento rápido, hemihiperplasia, alteraciones metabólicas como hipotiroidismo o policitemia y el desarrollo de diversas neoplasias durante la infancia o la edad adulta².

Presentamos el caso de una paciente de 14 años de edad afecta de SBW. Fenotípicamente presenta macrosomía, hernia umbilical y fenotipo macrosómico. Como antecedentes, en periodo neonatal precoz, presentó hipoglucemia sintomática, un hamartoma mesenquimal hepático y nesidioblastosis pancreática que precisó pancreatomectomía subtotal (80%). A los 2 años, presentó un tumor de Wilms bilateral (estadio v), alcanzando remisión completa tras tratamiento con quimioterapia y cirugía. Sin antecedentes ginecológicos de interés.

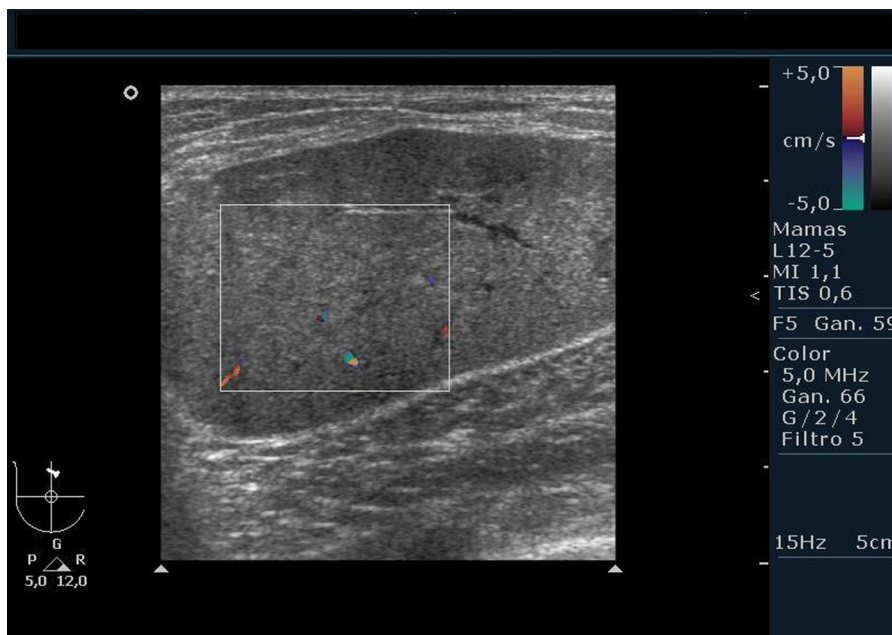


Figura 1 Imagen ecográfica de fibroadenoma.

En mayo de 2013 acudió a la consulta de patología mamaria por presentar tumoración en mama derecha de unas semanas de evolución. Se realizó ecografía mamaria donde se describe una gran masa retroareolar de 7 cm en intercua-drantes superiores (ICS) de mama derecha (MD), catalogada como BI-RADS® 4 (fig. 1). Se obtuvo un diagnóstico anatomo-patológico mediante una punción aspiración con aguja fina (PAAF), que fue negativa para células tumorales, y congruente con lesión fibroadenomatosa. Se propuso reali-zación de tumorectomía de la lesión, que se llevó a cabo sin incidencias, obteniéndose una formación de $9 \times 8 \times 2,5$ cm, con diagnóstico de fibroadenoma mamario. La exéresis del fibroadenoma en esta intervención fue completa. Tras pos-toperatorio con buena evolución se indicó control en un año.

La paciente acudió a consulta al quinto mes tras cirugía, por presentar nueva masa en la MD, que a la exploración se objetiva como un nódulo de 4,5 cm, elástico y móvil, local-izado en ICS. Se realizó nueva ecografía que describió una masa de 7 cm, situado en ICS. En cuadrante superior externo de la MD se observó otro nódulo de características simila-res de aproximadamente 1 cm. Se obtuvo nueva muestra de la lesión mediante PAAF con diagnóstico idéntico al previo, por lo que se decidió nueva intervención quirúrgica. Se realizó tumorectomía en la MD sin incidencias. En esta ocasión se obtuvieron 2 piezas quirúrgicas: un nódulo proveniente de ICS que mide $7 \times 6 \times 4,5$ cm, compatible con fibroade-noma juvenil, y un segundo nódulo de cuadrante superior externo, que mide 1,2 cm de eje máximo, compatible con fibroadenoma.

Actualmente, 18 meses tras la segunda intervención, la paciente se encuentra asintomática.

En este artículo presentamos el caso de una paciente con SBW que desarrolló un fibroadenoma juvenil en la MD, y que fue extirpado mediante cirugía, recidivó a los 5 meses, siendo necesaria una nueva tumorectomía.

Las referencias en la literatura a la relación existente entre el SBW y la presencia de fibroadenoma juvenil son limi-tadas. El grupo de Melissae et al.³, publicaron el caso de una adolescente de 12 años afecta de SBW, que comenzó con una significativa asimetría mamaria secundaria a la aparición de múltiples fibroadenomas en ambas mamas, con predominio en la izquierda. En este caso se le extirparon 6 fibroadeno-mas en la MD, y se realizó mastectomía izquierda debido a la imposibilidad de identificar tejido mamario sano.

Otro caso publicado por Cappuccio et al.⁴, corresponde a una mujer afecta de SBW, que a los 13 años presentaba una masa de rápido crecimiento a nivel de la mama izquierda correspondiente a 2 fibroadenomas juveniles de 67×50 mm y 58×46 mm, siendo necesaria la reducción mamaria.

En ocasiones, puede ser necesario plantear el diagnóstico diferencial entre fibroadenomas juveniles y la ginecomas-tia juvenil. Si bien este último cuadro no se ha descrito en asociación con el SBW, la presentación clínica puede aseme-jarse en gran medida, con rápido crecimiento de la mama afecta asociado con el aumento de la temperatura y adel-gazamiento de la piel de la región del tumor. En los casos de ginecomastia juvenil, el tratamiento de elección es la reducción mamaria, mastectomía con reconstrucción como terapia definitiva, terapia hormonal o combinación de ciru-gía y tratamiento hormonal⁵.

La relativa frecuencia con que los fibroadenomas juveni-les recidivan en las pacientes con SBW, y la posibilidad de encontrarnos con masas de gran tamaño que imposibilitan el tratamiento conservador obliga a plantearse en algunas ocasiones, terapias quirúrgicas agresivas que conllevan a la mastectomía con posterior reconstrucción. Estos tratamien-tos llevan asociadas connotaciones psicológicas importantes en pacientes adolescentes. Es por ello, que diversos gru-pos de estudio plantean que el tamoxifeno podría contribuir al tratamiento, con el fin de evitar cirugías definitivas y el estrés psicológico asociado³.

Bibliografía

1. Chung Hon-Yin B, Shuman C, Choufani S, Weksberg R. Beckwith-Wiedemann syndrome [Monografía en Internet], UpToDate. Date: nov 8, 2013 [consultado 26 Mar 2014. Disponible en: <http://www.uptodate.com>.
2. Cohen MM Jr. Beckwith-Wiedemann syndrome: Historical, clinicopathological, and etiopathogenetic perspectives. *Pediatr Dev Pathol.* 2005;8:287-304.
3. Poh MM, Ballard TN, Wendel JJ. Beckwith-Wiedemann syndrome and juvenile fibroadenoma: A case report. *Ann Plast Surg.* 2010;64:803-6.
4. Cappuccio G, de Crescenzo A, Ciancia G, Canta L, Moio M, Mataro I, et al. Giant breast tumors in a patient with Beckwith-Wiedemann syndrome. *Am J Med Genet A.* 2014;164A:182-5.
5. Baker SB, Burkey BA, Thornton P, LaRossa D. Juvenile gigantomastia: Presentation of four cases and review of the literature. *Ann Plast Surg.* 2001;46:517-25, discussion 525-526.

Diana García Alcázar^{a,*}, Inmaculada Mejía Jiménez^a, Consuelo Sanz Ferrández^b, Sofía Aragón Sánchez^b, M. Luisa Arroyo Vozmediano^b y Marta Gallego Álvarez^b

^a Hospital 12 de Octubre, Madrid, España

^b Unidad de Patología Mamaria, Hospital 12 de Octubre, Madrid, España

* Autor para correspondencia.

Correo electrónico: dianagalcazar@hotmail.com (D. García Alcázar).

<http://dx.doi.org/10.1016/j.senol.2015.10.002>