

## CASO CLÍNICO

# Manejo diagnóstico y terapéutico de la filariasis mamaria



Mari Carmen Fernández-Moreno<sup>a,\*</sup>, Elvira Buch Villa<sup>a,c</sup>, María Lapeña Rodríguez<sup>a</sup>, Leticia Pérez Santiago<sup>a</sup>, Ana María Julve Parreño<sup>b</sup>, Cristina Bujeda Gómez<sup>b</sup>, Julio Calvete Chornet<sup>a</sup>, Antonio Caballero Garate<sup>a,c</sup> y Joaquín Ortega<sup>a</sup>

<sup>a</sup> Departamento de Cirugía General y Digestiva, Hospital Clínico Universitario, Valencia, España

<sup>b</sup> Servicio de Radiología, Departamento de Radiología Mamaria, Hospital Clínico Universitario, Valencia, España

<sup>c</sup> Unidad de Patología Mamaria, Servicio de Cirugía General y Digestiva, Hospital Clínico Universitario, Valencia, España

Recibido el 8 de marzo de 2018; aceptado el 2 de junio de 2018

Disponible en Internet el 31 de julio de 2018

### PALABRAS CLAVE

Filariasis mamaria;  
Mama;  
Calcificación mamaria;  
Parasitosis

### KEYWORDS

Breast filariasis;  
Breast;  
Breast calcification;  
Parasitic disease

**Resumen** La filariasis es una enfermedad parasitaria benigna poco frecuente en los países occidentales, sobre todo la afectación mamaria es inusual. Sin embargo, aumenta la frecuencia de casos de filariasis mamaria en nuestro medio debido a las corrientes migratorias y el turismo a zonas endémicas. Nuestro objetivo es incidir en el manejo diagnóstico y terapéutico de la filariasis mamaria a propósito de un caso clínico.

© 2018 SESPM. Publicado por Elsevier España, S.L.U. Todos los derechos reservados.

### Diagnostic and therapeutic management to breast filariasis

**Abstract** Filariasis is a benign parasitic disease that is unusual in western countries, especially filariasis of the breast. However, cases of breast filariasis are increasing in our environment due to greater immigration and tourism to endemic areas. We report a case of breast filariasis to describe the diagnostic and therapeutic management of this disease.

© 2018 SESPM. Published by Elsevier España, S.L.U. All rights reserved.

\* Autor para correspondencia.

Correo electrónico: [mcfm89@gmail.com](mailto:mcfm89@gmail.com) (M.C. Fernández-Moreno).

## Introducción

La filiarisis es una enfermedad parasitaria causada por nematodos y normalmente está circunscrita a áreas tropicales. En los últimos años se han diagnosticado casos en España<sup>1-3</sup>, fundamentalmente en inmigrantes y algunos en viajeros, debido al fenómeno migratorio y al aumento de los viajes a países exóticos.

Normalmente, esta enfermedad afecta a las extremidades inferiores como brotes intermitentes de linfangitis, pero su localización en la mama es poco frecuente. El diagnóstico puede ser incidental en una mamografía de cribado o en las fases de enfermedad activa puede presentar síntomas variados secundarios a la obstrucción de los nódulos linfáticos de la mama: nódulo palpable, eritema cutáneo, fibrosis y linfedema<sup>4</sup>.

Nuestro objetivo es exponer un caso clínico de filiarisis mamaria para incidir en su manejo diagnóstico y terapéutico y evitar infradiagnósticos y/o sobretamientos.

## Caso clínico

Mujer de 54 años, inmigrante, procedente de Guinea ecuatorial, residente en España 8 meses y sin otros antecedentes de interés, tampoco presentaba antecedentes de cirugía mamaria. Es derivada a consultas externas de la unidad de mama por mastalgia no cíclica. En la exploración mamaria no se evidenciaban alteraciones cutáneas ni lesiones palpables. Se solicitó una ecografía mamaria en la que no se detectaron nódulos sólidos, ni quísticos, ni adenopatías axilares. Se completó el estudio con una mamografía bilateral que describía calcificaciones serpiginosas alargadas en ambas mamas (figs. 1 y 2). La forma de las calcificaciones, su distribución en grupos formando como ovillos y la ausencia de otras distorsiones en la arquitectura u otras alteraciones se asigna a la categoría BI-RADS® 2 y se relaciona con patología benigna. De hecho, son calcificaciones que no se relacionan con los ductos, ni presentan pleomorfismo o irregularidad distinguiéndose de calcificaciones malignas (fig. 3). Dados los antecedentes de la paciente y las características típicas en la mamografía, calcificaciones serpiginosas bilaterales, los hallazgos eran sugestivos de filiarisis. Se realizaron 2 analíticas sanguíneas que descartaron la presencia de

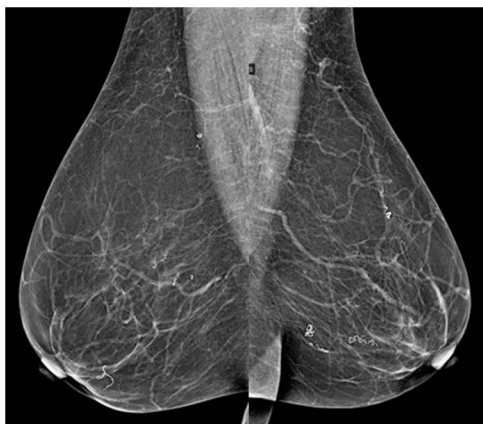

Figura 1 Mamografía bilateral. Proyecciones oblicuas.

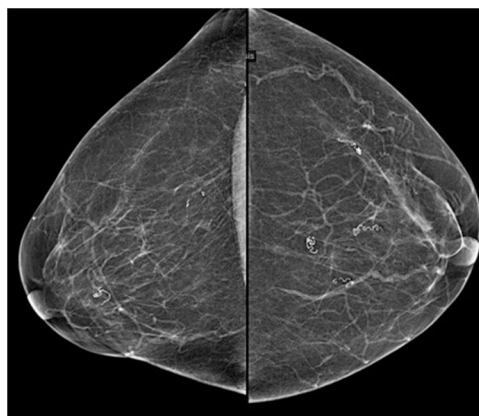


Figura 2 Mamografía bilateral. Proyecciones craneocaudales.

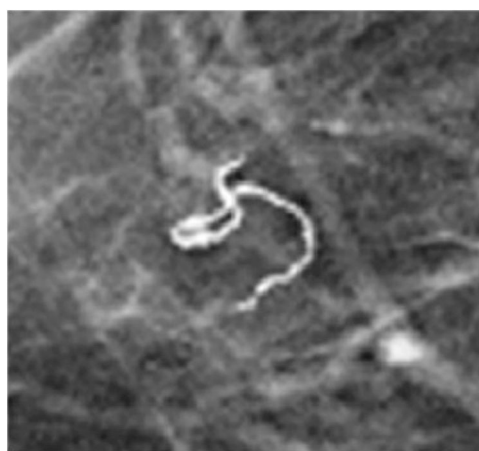

Figura 3 Filaria calcificada en el tejido mamario.

microfilaris en sangre. Por tanto, ante una filiarisis en fase de enfermedad inactiva, la paciente no precisó de tratamiento médico específico ni quirúrgico.

## Discusión

Las filiarisis son un conjunto de enfermedades infecciosas que afectan fundamentalmente al tejido linfático y la piel. Están causadas por distintas especies de nematodos y son transmitidas mediante la picadura de insectos. Los géneros de filiaris son: género *Wuchereria* (la especie *W. bancrofti*), género *Brugia* (especies *B. malayi* y *B. timori*), género *Loa* (especie *Loa loa*) y género *Onchocerca* (especie *O. volvulus*)<sup>5</sup>.

La presentación clínica es muy variada en relación a la fisiopatología de esta enfermedad. Desde el punto de vista clínico, las filiarisis se dividen en: a) linfáticas: *W. bancrofti* y *B. malayi/timori*; b) cutáneo-oculares: *O. volvulus* y *L. loa* y c) inespecíficas: *M. perstans*, *M. ozzardi* y *M. streptocerca*. Generalmente, las filiarisis linfáticas son las que con mayor frecuencia presentan manifestaciones mamarias, pero no exclusivamente<sup>6</sup>.

En el caso de las filiarisis linfáticas, la infección únicamente provoca una microfilaremia asintomática, en la fase aguda se producen episodios de fiebre, adenomegalias y

**Tabla 1** Características epidemiológicas, clínicas y manejo de los casos de filiaris mamaria descritos en España

	Caso	Edad	Procedencia	Síntomas	Diagnóstico	Actitud
Bastarrika et al. <sup>7</sup> , 2001	1	57	España	No	Calcificaciones serpiginosas bilaterales	No tratamiento. Seguimiento habitual con mamografía
	2	46	África	No	Calcificaciones serpiginosas bilaterales	No tratamiento. Seguimiento habitual con mamografía
	3	48	África	No	Calcificaciones serpiginosas bilaterales	No tratamiento. Seguimiento habitual con mamografía
	4	64	África	No	Calcificaciones serpiginosas bilaterales	No tratamiento. Seguimiento habitual con mamografía
Franco-Uliaque et al. <sup>1</sup> , 2012	5	36	América del Sur	Nódulo	Calcificaciones serpiginosas bilaterales + PAAF + microfilarias negativas	Dietilcarbamazina 4 semanas. Mamografía a los 6 meses
	6	49	África	No	Calcificaciones serpiginosas bilaterales + microfilarias negativas	Dietilcarbamazina + ivermectina única dosis
Mora-Encinas et al. <sup>2</sup> , 2015	7	--	Zona endémica	No	Calcificaciones serpiginosas bilaterales	—
	8	--	Zona endémica	No	Calcificaciones serpiginosas bilaterales	—
Pareja López et al. <sup>3</sup> , 2017	9	56	África	No	Calcificaciones serpiginosas bilaterales + microfilarias negativas	No tratamiento. Seguimiento habitual con mamografía

edema, y dolor en extremidades y en la fase crónica, de manera insidiosa, aparecerían linfedemas crónicos como obstrucción de los conductos linfáticos<sup>8</sup>. Estos linfedemas pueden aparecer en la mama provocando asimetría mamaria con zonas de consistencia dura e incluso edema con piel de naranja que pueden confundir con un carcinoma inflamatorio<sup>9</sup>. Sin embargo, en las formas crónicas, la muerte de los parásitos puede originar calcificaciones visibles en las mamografías permaneciendo la paciente asintomática o, como en nuestro caso, una mastalgia aislada (tabla 1).

La mamografía describe típicamente grupos de calcificaciones filamentosas, relativamente gruesas, con distribución serpiginosas que a veces forman ovillos. Las calcificaciones aparecen en fases tardías e inactivas, por necrosis del tejido parasitario, y en el caso de las filiaris linfáticas las calcificaciones se distribuirán por todo el tejido mamario, mientras que en las filiaris cutáneas se localizan próximas al tejido subcutáneo<sup>10</sup>.

Es importante conocer las características específicas de la filiaris para evitar confundir este diagnóstico con otras enfermedades. Aunque se considera que los antecedentes epidemiológicos y los hallazgos radiológicos serían suficientes para realizar el diagnóstico sin necesidad de pruebas complementarias<sup>7</sup>, la ecografía mamaria, con biopsia con aguja gruesa, se utilizará ante la presencia de nódulos para

establecer el diagnóstico diferencial que debe realizarse principalmente con calcificaciones benignas distróficas o carcinomas<sup>11</sup>.

La indicación de tratamiento va a depender principalmente de la carga parasitaria (microfilaremia), la afectación clínica y la residencia en zona endémica, con el consecuente riesgo de sufrir reinfecciones o no. Por tanto, ante la sospecha de filiaris mamaria se debería realizar un frotis de sangre en busca de microfilaremia. Este hallazgo es sinónimo de enfermedad activa e implicaría la necesidad de tratamiento médico<sup>12</sup>. En nuestro caso, la paciente no requirió tratamiento médico específico ya que se trataba de una paciente con microfilaremia negativa, asintomática y residente en zona no endémica.

El tratamiento de elección de un caso importado es la dietilcarbamacina (DEC): 6 mg/kg/día, repartido en 3 tomas al día durante 12 días. Sin embargo, una única dosis de DEC es igual de efectiva, con mayor cumplimiento y menor coste<sup>13</sup>.

La filiaris mamaria es una enfermedad inusual en nuestro medio, pero es importante conocer esta entidad y su manejo diagnóstico y terapéutico ante el aumento de su presentación en nuestro medio. Incidimos en la importancia de conocer los hallazgos radiológicos típicos de esta enfermedad parasitaria y de evitar tratar a las pacientes que presenten este hallazgo en una mamografía de cribado, sin sintomatología y sin microfilaremia.

## Responsabilidades éticas

**Confidencialidad de los datos.** Los autores declaran que han seguido los protocolos de su centro de trabajo sobre la publicación de datos de pacientes.

## Conflicto de intereses

Los autores declaran no tener ningún conflicto de intereses.

## Bibliografía

1. Franco-Uliaque CP, Pardo Berdún FJ, Sánchez Buñuel J, Pérez Lorenz C. Radiological findings in filariasis of the breast. *Rev Senol Patol Mamar.* 2012;25:79–82.
2. Mora-Encinas JP, Martín-Martín B, Martín-Martín L, Mora-Monago R. Serpiginous calcifications in breast filariasis: A descriptor not included in the BI-RADS classification system [Article in Spanish]. *Radiologia.* 2015;57:259–62.
3. Pareja López A, López Saro SM, López Molero VJ, Rico Morales MDM, Lorenzo Campos MA. Breast filariasis. *Cir Esp.* 2017;95:349–57.
4. Aduayi Olufunso S, Akanbi Ganayi O, Aduayi Victor A. Breast Filariasis on Digital Mammography: Experience from an Endemic Region. *N Am J Med Sci.* 2016;6:129–33.
5. Melrose WD. Lymphatic filariasis: New insights into an old disease. *Int J Parasitol.* 2002;32:947–60.
6. Hallaharvi D, Fan B, Meyer H, Cripe M. Onchocerciasis presenting as a breast mass. *Breast J.* 2016;22:353–4.
7. Bastarrika I, Pina L, Vivas I, Elorz M, San Julian M, Alberro LA. Calcified filariasis of the breast: Report of four cases. *Eur Radiol.* 2001;11:1195–7.
8. Nutman Thomas B, Weller Peter F. Filarial and related Infections: Harrison's Principles of Internal Medicine. 16th edition. Vol. 1. New York: McGraw Hill; 1260-1263.
9. Das S, Lal H, Dey M, Mohindra N. Bilateral breast filariasis mimicking inflammatory breast carcinoma. *BMJ Case Rep.* 2017;2017, pii: bcr-2017-221845.
10. Adeniji-Sofoluwe AT, Obajimi MO, Oluwasola AO, Soyemi TO. Mammographic parasitic calcifications in South West Nigeria: Prospective and descriptive study. *Pan Afr Med J.* 2013;15:126.
11. Sangwan S, Singh SP. Filariasis of the breast. *Med J Armed Forces India.* 2015;71:240–1.
12. Díaz-Menéndez M, Norman F, Monge-Maillo B, Pérez-Molina JA, López-Vélez R. La filiarisis en la práctica clínica. *Enferm Infecc Microbiol Clín.* 2011;29:27–37.
13. Fernando SF, Rodrigo C, Rajapakse S. Current evidence on the use of antifilarial agents in the management of bancroftian filariasis. *J Trop Med.* 2011;2011, 175941.