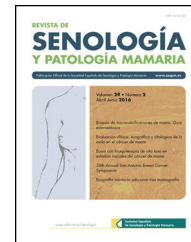




Revista de Senología y Patología Mamaria

www.elsevier.es/senologia



ORIGINAL

Mastitis granulomatosa: experiencia de 5 años



Pedro López-Morales*, Antonio José Fernández-López, Clara Giménez-Francés, Esther Medina-Manuel, Beatriz Abellán-Rosique y Antonio Albarracín-Marín-Blázquez

Servicio en Cirugía General y Aparato Digestivo, Hospital General Universitario Reina Sofía, Murcia, España

Recibido el 15 de febrero de 2019; aceptado el 29 de junio de 2019

Disponible en Internet el 10 de agosto de 2019

PALABRAS CLAVE

Mastitis
granulomatosa;
Diagnóstico;
Tratamiento;
Neoplasias de la
mama

Resumen

Introducción: La mastitis granulomatosa es una entidad benigna poco frecuente en la que no existe consenso sobre el tratamiento más adecuado. El objetivo fue analizar las características de esta enfermedad y su manejo en nuestra experiencia y compararlo con los antecedentes descritos en la literatura.

Material y métodos: Se realizó un estudio descriptivo retrospectivo de los pacientes diagnosticados de mastitis granulomatosa en nuestro centro entre 2013 y 2018.

Resultados: De las 4 mujeres con diagnóstico histológico de mastitis granulomatosa, ninguna presentaba historia de reciente embarazo, lactancia ni tratamiento anticonceptivo. Como factores de riesgo solo se identificó el hábito tabáquico en una paciente y un antecedente traumático en otra. La clínica de presentación más frecuente fue la de tumoración palpable unilateral. Como exploraciones complementarias se realizaron mamografía/tomosíntesis y ecografía en todos los casos y el diagnóstico se estableció tras el estudio histológico de una biopsia con aguja gruesa. Respecto al tratamiento, en 2 casos fue observacional y en otros 2 médico; hubo una sola complicación en forma de absceso mamario.

Conclusiones: Para instaurar el diagnóstico definitivo de mastitis granulomatosa y descartar el cáncer de mama es necesario el estudio histológico, debido a la poca especificidad de otras pruebas.

© 2019 SESPM. Publicado por Elsevier España, S.L.U. Todos los derechos reservados.

* Autor para correspondencia.

Correo electrónico: pedro.lopez6@hotmail.com (P. López-Morales).

KEYWORDS

Granulomatous mastitis;
Diagnosis;
Treatment;
Breast neoplasms

Granulomatous mastitis: A 5-year experience**Abstract**

Introduction: Granulomatous mastitis is a rare breast disease. There is no consensus on the optimal treatment. The aim of this study was to analyse the characteristics of this disease and its management in our centre and to compare the findings with those reported in the literature.

Material and methods: We conducted a descriptive retrospective study of patients with a diagnosis of granulomatous mastitis in our centre between 2013 and 2018.

Results: None of the 4 women with a histological diagnosis of granulomatous mastitis had a recent history of pregnancy, lactation, or contraceptive treatment. One patient was a smoker and another had a history of trauma. The most common symptom was a unilateral palpable mass. Mammography/tomosynthesis and ultrasonography were performed in all patients and the definitive diagnosis was based on histological analysis after core needle biopsy. Two patients received no treatment (only observation) and the other 2 received medical treatment. There was only one complication (breast abscess).

Conclusions: To establish a definitive diagnosis of granulomatous mastitis and to rule out breast cancer, histological study is necessary due to the low specificity of other tests.

© 2019 SESPM. Published by Elsevier España, S.L.U. All rights reserved.

Introducción

La mastitis granulomatosa es una enfermedad inflamatoria benigna poco frecuente de origen desconocido¹. Fue descrita como entidad específica por primera vez en 1972 por Kessler y Wolloch². Su importancia radica en que los hallazgos clínicos y radiológicos pueden simular un carcinoma de mama y el diagnóstico diferencial solo puede establecerse mediante el estudio histológico³. Las opciones terapéuticas engloban desde el tratamiento conservador con esteroides, antiinflamatorios no esteroideos u otros fármacos como el metotrexato y la azatioprina hasta la escisión quirúrgica, sin que exista un claro consenso sobre la mejor opción⁴.

El objetivo de este artículo es exponer nuestra experiencia en el manejo de esta entidad, valorando los antecedentes, la forma de presentación, las pruebas diagnósticas realizadas y el tratamiento empleado.

Material y métodos

Se trata de un estudio descriptivo de carácter retrospectivo de las 4 pacientes con diagnóstico anatomopatológico de mastitis granulomatosa en el Hospital General Universitario Reina Sofía de Murcia entre los años 2013 y 2018.

A través de las historias clínicas hospitalarias se revisaron los antecedentes personales (número de hijos, embarazos recientes, lactancia, toma de anticonceptivos orales, hábito tabáquico y traumatismos previos), la forma de presentación, los métodos de diagnóstico, el tratamiento y la evolución clínica posterior, con un mínimo de 6 meses de seguimiento desde el tratamiento inicial.

La información de las pacientes se ha recogido según las normas del Comité Ético y de Investigación de nuestro hospital, garantizando la confidencialidad de los datos. Se ha obtenido el consentimiento informado por escrito de todas las pacientes incluidas en este estudio.

Resultados

La edad media de las 4 pacientes incluidas en el estudio fue de 48 años (39-56), 2 de ellas en edad reproductiva. Todas las pacientes habían tenido como mínimo un hijo; el número medio de hijos fue de 3,25 (1-5) y todas habían realizado lactancia un mínimo de 6 meses. Sin embargo, ninguna de ellas tenía historia de tratamiento con anticonceptivos orales, embarazo ni lactancia en el último año.

Respecto al hábito tabáquico, solo una era fumadora (consumo de 15 cigarrillos al día desde hace 20 años). Solo una paciente presentaba un antecedente traumático.

El síntoma más frecuente fue la tumoración palpable unilateral en mama derecha, que estuvo presente en 3 de las pacientes, asociada a dolor en solo un caso.

Todas las pacientes tuvieron un estudio de imagen completo desde el inicio con mamografía y ecografía. El tamaño medio de las lesiones fue de 2,05 cm (0,9-3,2). Los resultados de las pruebas diagnósticas (mamografía/tomosíntesis y ecografía) así como la categoría BI-RADS⁵ quedan reflejados en la [tabla 1](#).

El estudio anatomopatológico tras biopsia con aguja gruesa (BAG) informó de mastitis crónica granulomatosa en todos los casos, con un tiempo medio para el diagnóstico definitivo desde la primera consulta de 67,5 días (67,5 ± 15). En la [figura 1](#) se identifica una lesión nodular quística por ecografía y su correspondiente estudio histológico de la paciente del caso 1.

En todos los casos se siguió tratamiento ambulatorio, que fue observacional en los casos 1 y 2 y médico con antibiótico (doxicilina: 100-300 mg) y corticoide (deflacort, prednisona) durante un total de 4 semanas en los casos 3 y 4.

Una paciente (caso 2) presentó como complicación un absceso con fistulización ([fig. 2A](#)), que requirió tratamiento con terramicina tópica y moxifloxacino y posterior drenaje quirúrgico ante su persistencia. Otra paciente (caso 1) presentó una evolución favorable; un año después persistía un

Tabla 1 Resultados de la mamografía/tomosíntesis, ecografía y categoría BI-RADS de las 4 pacientes incluidas en el estudio

Caso	Mamografía/tomosíntesis	Ecografía	BI-RADS
1	Nódulo sólido benigno	Quiste denso	2
2	Asimetría focal	Patrón tisular heterogéneo y tejido fibroglandular	4
3	Asimetría focal	Patrón tisular heterogéneo y dilatación ductal	4
4	Asimetría focal	Tejido fibroglandular	4

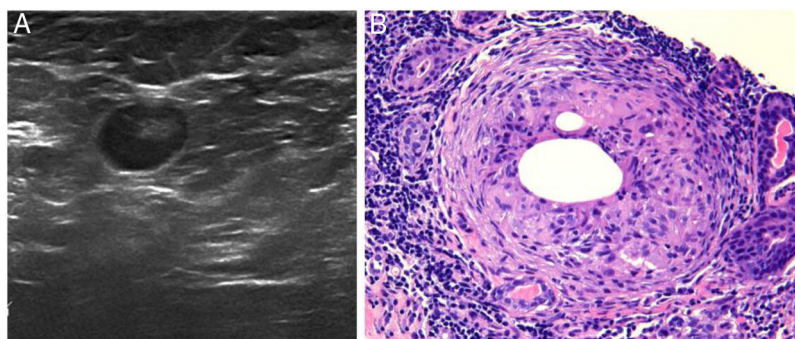


Figura 1 A) Imagen nodular e hipocogénica de aproximadamente 1 cm de diámetro compatible con quiste sólido mamario. B) Imagen histológica en la que se aprecia granuloma no caseificante adyacente a un conducto mamario. Ambas pertenecientes a la paciente del caso 1 (tinción hematoxilina-eosina, x100).

quiste residual de 0,3 cm (originalmente su tamaño era de 0,9 cm). Las otras 2 pacientes no presentaron ninguna complicación durante el periodo de seguimiento.

Discusión

La mastitis granulomatosa es una enfermedad benigna de la mama poco frecuente. Suele aparecer en mujeres en edad fértil (<50 años) con historia reciente de embarazo o lactancia⁶. En nuestro estudio, sin embargo, 2 pacientes eran menores de 50 años y se encontraban en edad reproductiva mientras que las otras 2 superaban dicha edad. Además, ninguna presentaba historia reciente de embarazo ni de lactancia. Clínicamente suele presentarse como una masa mamaria unilateral periareolar, que puede asociar inflamación cutánea y evolucionar a la abscesificación, fistulización y supuración crónica⁷. La etiología continúa siendo desconocida, aunque se ha propuesto que puede ser un proceso autoinmune (apoyado por la respuesta al tratamiento con esteroides, si bien los test serológicos clásicos empleados en enfermedades autoinmunes aportan resultados contradictorios¹), una respuesta inmune local a un traumatismo, irritante químico o infección, por causa hormonal (relacionada con la toma de anticonceptivos) o relacionada con la lactancia.

En los estudios previos se ha relacionado la enfermedad con las gestaciones, los partos y la lactancia materna. Así, en un estudio llevado a cabo por Bani-Hani et al.⁸ se comprobó que, de 24 casos, 4 presentaban gestaciones activas, 6 tenían historia de parto o lactancia en los últimos 6 meses y solo 2 casos no tenían antecedentes de gestación. De igual forma, Gurleyik et al.⁹ observaron que 4 de 19 casos se encontraban realizando lactancia materna en el momento del diagnóstico y en los restantes 15 casos lo habían hecho

con anterioridad. Además, Oran et al.¹⁰ concluyeron que solo 3 de 46 pacientes no tenían antecedentes de gestación. Sin embargo, a pesar de que todas las pacientes incluidas en nuestro estudio habían sido madres y habían realizado lactancia materna, ninguno de estos hechos había acontecido de manera reciente. Tan solo una paciente (caso 4) refería antecedente traumático sobre la mama afectada.

La información obtenida de la mamografía/tomosíntesis y la ecografía no es específica ni para el diagnóstico de mastitis granulomatosa ni para descartar cáncer de mama. Una masa mal definida y un aumento asimétrico difuso o focal de densidad sin distorsión del parénquima ni microcalcificaciones constituyen los hallazgos más frecuentes de la mamografía. En los casos analizados en este estudio, 3 de las 4 presentaban asimetría focal en la mamografía/tomosíntesis; esto obligó a un estudio histológico en todos los casos.

Respecto a la ecografía, en nuestro estudio, los hallazgos más frecuentes fueron el de tejido fibroglandular hipocogénico y el patrón tisular heterogéneo. En un estudio anterior de Kiyak et al.³, las alteraciones ecográficas más frecuentes fueron heterogeneidad del parénquima mamario, masa hipocogénica irregular y absceso. En ninguna paciente se realizó resonancia magnética nuclear, lo que concuerda con los estudios previos, que confirman que no proporciona información adicional en la diferenciación de la mastitis granulomatosa del carcinoma⁹.

El diagnóstico de certeza es fundamentalmente histopatológico y por exclusión de otras enfermedades: se detecta una reacción inflamatoria granulomatosa, compuesta por histiocitos epitelioides y células gigantes multinucleadas de tipo Langhans¹¹. En ocasiones, se observa necrosis grasa y acúmulos de polimorfonucleares que forman abscesos. Las tinciones y cultivos suelen ser negativos. El principal

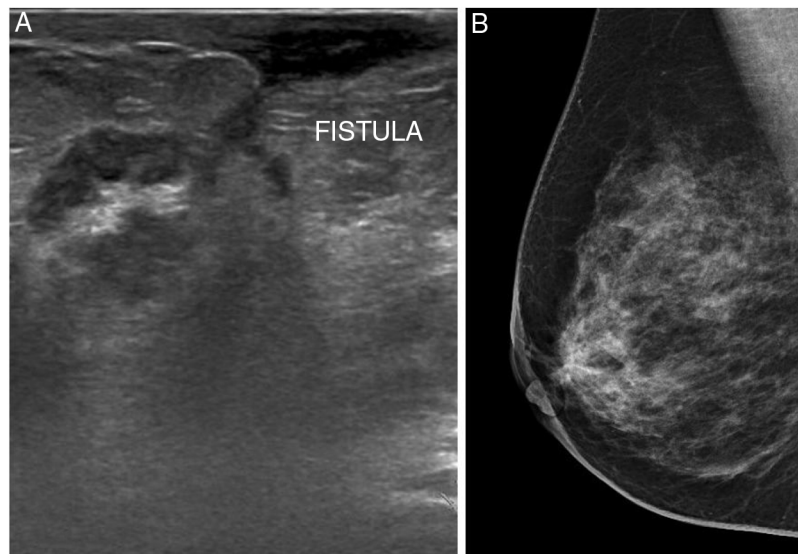


Figura 2 A) Imagen ecográfica que muestra patrón tisular heterogéneo con ductos dilatados con contenido ecogénico y trayecto fistuloso hacia piel de areola. B) Mamografía oblicua que identifica asimetría focal retroareolar derecha. Ambas pertenecientes a la paciente del caso 2.

diagnóstico diferencial es el carcinoma de mama y, tras la BAG, enfermedades granulomatosas entre las que destacan tuberculosis, sarcoidosis, enfermedad por arañazo de gato y granulomatosis de Wegener.

Una vez confirmado el diagnóstico, el tratamiento sigue siendo controvertido. Al no existir consenso respecto al tratamiento, el manejo depende de la gravedad y preferencias de la paciente.

Se acepta empezar con tratamiento antibiótico de pauta prolongada (5-6 semanas), que se puede repetir si existe recurrencia en los próximos meses. En caso de no respuesta (documentada con la clínica de la paciente, la exploración y el control ecográfico de la lesión), lesiones múltiples o de gran tamaño, se consiguen mejores resultados con tratamiento corticoideo.

El tratamiento corticoideo con prednisona a dosis de 1 mg/kg durante 3-4 semanas con pauta descendente hasta la suspensión completa es el más elegido. Se puede asociar metotrexato o azatioprina, lo que consigue reducir la dosis de prednisona y los efectos adversos¹².

La escisión quirúrgica junto al tratamiento corticoideo parece seguir siendo el mejor tratamiento¹⁰, ya que una escisión amplia permite el diagnóstico definitivo y representa la opción terapéutica que consigue mejores tasas de intervalo libre de enfermedad¹².

Cuando se decide cirugía, la escisión local amplia es suficiente para el control de la enfermedad, aunque la única técnica que consigue una tasa de curación del 100% sin recidiva documentada es la mastectomía simple. Sin embargo, la cirugía no suele ser el tratamiento inicial, salvo en casos de importante afectación o duda diagnóstica.

Las complicaciones más frecuentes de la mastitis granulomatosa son la formación de abscesos o fístulas mamarias, así como la recidiva, que alcanza el 38%, y su manejo va desde la observación hasta cirugías radicales y el uso de inmunosupresores. Independientemente del manejo, se documentan persistencias del 50%, así como recurrencias y

complicaciones como la formación de abscesos, fístulas y supuración crónica.

La inexistencia de un protocolo de tratamiento establecido queda reflejada en nuestro estudio, ya que en 2 de los casos el manejo fue expectante, en otro se estableció tratamiento médico antibiótico y corticoesteroideo y, en el otro, tratamiento corticoesteroideo exclusivamente. La única complicación apreciada fue la abscesificación en un caso con fistulización por la zona de la BAG. Ninguna de las pacientes fue intervenida quirúrgicamente.

Aunque el pronóstico es favorable, todo lo anterior obliga a un seguimiento prolongado en el tiempo.

La mastitis granulomatosa es una entidad benigna poco conocida que puede ser diagnosticada erróneamente como carcinoma. Evitando esto, un manejo conservador ha mostrado ser suficiente en la mayoría de los casos. El diagnóstico definitivo debe hacerse con el estudio anatomopatológico de una muestra de la lesión, ya que la mamografía y la ecografía no son pruebas específicas. El amplio espectro de signos clínicos, síntomas y evolución de la mastitis granulomatosa dificultan la selección de un tratamiento estándar, por lo que convendría hacer un ensayo clínico aleatorizado prospectivo que comparase el tratamiento expectante, el tratamiento con corticosteroides y la escisión local quirúrgica.

Autoría

Todos los autores contribuyeron de forma significativa en el diseño y elaboración de este estudio. Pedro López-Morales y Antonio José Fernández-López se encargaron de obtener y analizar los datos. Clara Giménez-Francés y Esther Medina Manuel fueron responsables de la redacción del artículo mientras que Beatriz Abellán-Rosique y Antonio Albarracín-Marín-Blázquez llevaron a cabo la revisión y corrección.

Conflicto de intereses

Los autores declaran no tener ningún conflicto de intereses.

Agradecimientos

A todos los miembros del servicio de Cirugía General y del Aparato Digestivo del Hospital General Universitario Reina Sofía de Murcia por su acogida y, en especial, al Dr. Antonio José Fernández por su apoyo en la realización de este estudio.

Bibliografía

- Zulfiqar B, Appalaneni U, Ahmed B, Hassan A, Boddu P, Carey A. Idiopathic granulomatous mastitis mimicking inflammatory breast carcinoma: What are the odds? *ID Cases*. 2016;6:83–4.
- Diesing D, Axt-Fliedner R, Hornun D. Granulomatous mastitis. *Arch Gynecol Obstet*. 2004;269:233–6.
- Kiyak G, Dumlu EG, Kilinc I, Tokaç M, Akbaba S, Gurer A, et al. Management of idiopathic granulomatous mastitis: Dilemmas in diagnosis and treatment. *BMC Surg*. 2014;14:1–5.
- Lai ECH, Chan WC, Ma TK, Tang AP, Poon CS, Leong HT. The role of conservative treatment in idiopathic granulomatous mastitis. *Breast J*. 2005;11:454–6.
- Aibar L, Santalla A, López-Criado MS, González-Pérez I, Calderón MA, Gallo JL, et al. Clasificación radiológica y manejo de las lesiones mamarias. *Clin Invest Ginecol Obstet*. 2011;38:141–9.
- Altintoprak F. Aetiology of idiopathic granulomatous mastitis. *World J Clin Cases*. 2014;2:852–8, <http://dx.doi.org/10.12998/wjcc.v2.i12.852>.
- Marin-Hernandez C, Piñero-Madrona A, Gil-Vázquez PJ, Galindo-Fernández PJ, Parrilla Paricio P. Mastitis granulomatosa idiopática. Una rara entidad benigna que puede simular un cáncer de mama. *Cir Esp*. 2018;96:173–80.
- Bani-Hani KE, Yaghan RJ, Matalka II, Shatnawi NJ. Idiopathic granulomatous mastitis: Time to avoid unnecessary mastectomies. *Breast J*. 2004;10:318–22.
- Gurleyik G, Aktekin A, Aker F, Karagulle H, Saglam A. Medical and surgical treatment of idiopathic granulomatous lobular mastitis: A benign inflammatory disease mimicking invasive carcinoma. *J Breast Cancer*. 2012;15:119–23.
- Oran EŞ, Gürdal SÖ, Yankol Y, Öznur M, Calay Z, Tunaci M, et al. Management of idiopathic granulomatous mastitis diagnosed by core biopsy: A retrospective multicenter study. *Breast J*. 2013;19:411–8.
- Pérez JA, Carpio D, Gac P. Mastitis granulomatosa idiopática. *Rev Chil Cirugía*. 2002;54:392–5.
- Vargas-Hernández VM. Mastitis granulomatosa idiopática. *Rev Hosp Jua Mex*. 2014;81:174–81.