

CASO CLÍNICO

Abordaje multidisciplinar de un tumor phyllodes maligno de mama en una mujer de 16 años



Silvia Espuelas Malón^{a,*}, Pau Nicolau Batalla^a, Berta Fabregó Capdevila^a,
Rodrigo Alcántara da Silva^b, Ivonne Vázquez de las Heras^c,
Elena María Rodríguez Bouza^d y Maria del Mar Vernet Tomás^a

^a Unidad Funcional de Patología Mamaria, Departamento de Obstetricia y Ginecología, Hospital del Mar-Parc de Salut Mar, Barcelona, España

^b Unidad Funcional de Patología Mamaria, Departamento de Radiología, Hospital del Mar-Parc de Salut Mar, Barcelona, España

^c Unidad Funcional de Patología Mamaria, Departamento de Anatomía Patológica, Hospital del Mar-Parc de Salut Mar, Barcelona, España

^d Unidad Funcional de Patología Mamaria, Departamento de Cirugía Plástica y Reconstructiva, Hospital del Mar-Parc de Salut Mar, Barcelona, España

Recibido el 7 de diciembre de 2018; aceptado el 28 de enero de 2020

Disponible en Internet el 27 de abril de 2020

PALABRAS CLAVE

Tumor phyllodes maligno;
Fibroadenoma juvenil complejo;
Abordaje multidisciplinar;
Adolescencia

Resumen

Introducción: El tumor phyllodes (TP) es una tumoración fibroepitelial que representa el 0,3-0,9% del total de tumores de mama. Si bien puede aparecer a cualquier edad, acostumbra a presentarse en mujeres jóvenes (edad media 40-45 años) como una masa palpable no dolorosa, de rápido crecimiento y de gran tamaño. Los TP presentan una elevada tasa de recurrencia local y raramente metastatizan.

Caso clínico: Se presenta el caso de una paciente de 16 años, con antecedente de exéresis de un fibroadenoma de 70 mm. A los 15 meses presentó reaparición de una masa ipsilateral filiada como TP maligno de mama. Fue sometida a tumorectomía amplia, pero dada la afectación de varios márgenes de resección finalmente se realizó mastectomía con reconstrucción inmediata.

Resultados: Los TP suponen un reto en cuanto al diagnóstico, a veces complejo, tanto mediante pruebas de imagen como histológico. El tratamiento principal es quirúrgico mediante resección amplia (cirugía conservadora o mastectomía) de la lesión sin abordaje axilar. La recurrencia local se asocia mayoritariamente a afectación de márgenes de resección. Con frecuencia es necesario recurrir a técnicas de oncoplastia dado el elevado volumen de mama afectado.

Conclusiones: El manejo de este tipo de tumores requiere un abordaje completo y multidisciplinar.

© 2020 SESPM. Publicado por Elsevier España, S.L.U. Todos los derechos reservados.

* Autor para correspondencia.

Correo electrónico: sespuema@gmail.com (S. Espuelas Malón).

KEYWORDS

Malignant phyllodes tumour;
Complex juvenile fibroadenoma;
Multidisciplinary approach;
Adolescence

Multidisciplinary approach to a malignant phyllodes tumour of the breast in a 16-year-old woman

Abstract

Introduction: Phyllodes tumour of the breast (PT) is a fibroepithelial mass representing 0.3-0.9% of all breast tumours. Although it can appear at any age, it usually develops in young women (mean age 40-45 years) as a painless, palpable, large, rapidly-growing mass. These tumours have a high local recurrence rate and rarely metastasize.

Case report: We present the case of a 16-year-old female patient who had undergone extirpation of a 70 mm fibroadenoma. Fifteen months later, an ipsilateral mass developed, which was diagnosed as a malignant PT of the breast. She underwent wide local excision, but given the involvement of various resection margins, mastectomy with immediate reconstruction was performed.

Results: PT are a diagnostic, and sometimes complex, challenge both through imaging and histological tests. The main treatment is surgical, through wide (breast-conserving surgery or mastectomy) resection of the lesion without axillary clearance. Local recurrence is mainly associated with involvement of the resection margins. It is often necessary to resort to oncoplastic techniques due to the volume of affected breast tissue.

Conclusions: Management of this type of tumour requires a comprehensive and multidisciplinary approach.

© 2020 SESPM. Published by Elsevier España, S.L.U. All rights reserved.

Introducción

El tumor phyllodes (TP) es un tipo de tumor fibroepitelial poco frecuente que representa el 0,3-0,9% de todos los tumores de mama^{1,2}. Habitualmente se manifiesta como una tumoración de crecimiento rápido, de gran tamaño, no dolorosa, de características similares al fibroadenoma, con predominio de componente estromal sobre epitelial. La edad media de presentación son los 40-45 años^{2,3} y es el tumor maligno de mama más frecuente en adolescentes⁴.

La OMS clasifica histológicamente los TP en benignos (60-75%), *borderline* y malignos (25%) según sus características histológicas, incluyendo: celularidad estromal, afectación de bordes de resección, actividad mitótica y atipia celular⁵. La principal teoría patogénica radica en interacciones epitelio-estroma.

Las recurrencias locales tienen lugar en un 15-20% de los casos y se correlacionan con el estado de márgenes de resección y grado histológico más que con el tamaño^{1,5,6}. Hasta el 20% de los tumores malignos pueden metastatizar a distancia, siendo la vía más común la hematológica. La tasa de supervivencia a los 5 años para TP malignos es del 60-80% y del 13-40% en pacientes con enfermedad metastásica⁷.

Los TP suponen un reto en cuanto a manejo y tratamiento dada la elevada tasa de recurrencias, gran tamaño y rápido crecimiento de las lesiones.

Caso clínico

Se presenta el caso de una paciente de 14 años, sin antecedentes médico-quirúrgicos de interés, que consultó por primera vez en 2016 por autopalpación de una masa de 70 mm en la mama izquierda (MI), de rápido crecimiento.

El diagnóstico de la biopsia con aguja gruesa (BAG) fue de lesión benigna y la exéresis de la pieza mostró una lesión fibroepitelial benigna tipo fibroadenoma complejo juvenil sin rasgos atípicos con presencia de células mioepiteliales manifestadas inmunohistoquímicamente. Siguió controles en la Unidad de Patología Mamaria.

A los 15 meses de la cirugía, con 16 años de edad, reconsultó por reaparición de un nódulo retroareolar en la MI de 30-40 mm. El estudio ecográfico mostró un nódulo periareolar externo de 26 × 15 × 21 mm, sólido hipocogénico, algo heterogéneo, con áreas de probable degeneración quística y vascularización aumentada (BIRADS 4a). Se orientó inicialmente como posible recidiva de la lesión previa desarrollada sobre lecho quirúrgico. La resonancia magnética, sin embargo, evidenció una lesión heterogénea de 33 × 30 × 37 mm sospechosa de TP maligno (fig. 1). Se realizó una BAG obteniendo lesión fibroepitelial con alto índice mitótico y rasgos sugestivos de malignidad, orientándose como posible TP *borderline*/maligno (fig. 1). Se comentó el caso en Comité Multidisciplinar de Patología Mamaria y se decidió realizar cirugía conservadora de mama como tratamiento inicial, dada la edad de la paciente y el tamaño de la lesión.

La paciente fue sometida a tumorectomía amplia de MI. El diagnóstico anatomopatológico definitivo fue TP maligno (fig. 1) de 34 × 30 mm con márgenes de resección afectados. Se presentó nuevamente en Comité y se consensuó la indicación de mastectomía simple, proponiéndose reconstrucción inmediata. De la misma manera, se valoró el caso con Psicooncología para planificar la estrategia de comunicación de los resultados hacia la paciente y los padres.

Finalmente se realizó mastectomía izquierda con reconstrucción con prótesis de Polytech anatómica prepectoral

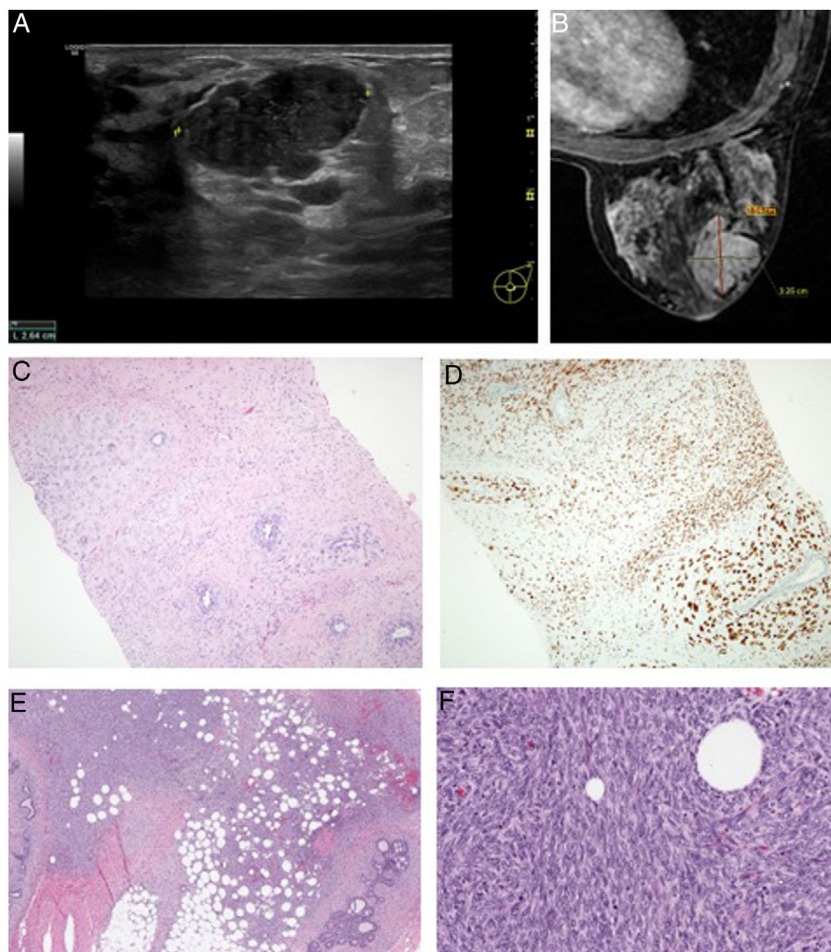


Figura 1 A) Ecografía de MI que evidencia un nódulo periareolar externo de $26 \times 15 \times 21$ mm, clasificado como BIRADS 4a. B) Resonancia magnética de MI donde se observa una masa de bordes lobulados y captación heterogénea de $33 \times 30 \times 37$ mm, coincidiendo con la cicatriz quirúrgica, sospechosa de TP maligno. C y D) Imágenes histológicas correspondientes a la BAG. C) Lesión bifásica de bordes no nítidos en relación con el parénquima mamario circundante, con componente estromal marcadamente celular (núcleos grandes, irregulares, ligeramente hiper cromáticos y con citoplasma poco definido), observándose hasta 17 mitosis por 10 campos. D) El estudio inmunohistoquímico mostró sobreexpresión de p53 de las células estromales (expresión 3+ en el 90% de las mismas) así como un índice proliferativo, mediante Ki67, del 40%. E y F) Imágenes histológicas correspondientes a la lesión. E) Se observa expansión del estroma mamario a expensas de una proliferación celular densa que infiltra la grasa y rodea los ductos existentes (hematoxilina-eosina $4\times$). F) Se observa estroma densamente celular. Las células presentan hábito fusiforme y marcada atipia celular con numerosas figuras de mitosis (hematoxilina-eosina $40\times$).

(fig. 2). El estudio anatomopatológico no mostró tumor residual. El curso fue favorable con alta a los 3 días.

Discusión

Las lesiones fibroepiteliales, entre las que se incluyen fibroadenomas y TP, representan uno de los tumores más frecuentes en mujeres de todas las edades. El tratamiento de los fibroadenomas sintomáticos y/o de crecimiento rápido es la exéresis quirúrgica con márgenes de seguridad. Estas lesiones en raras ocasiones pueden recidivar en forma de lesiones fibroepiteliales malignas⁸.

El tratamiento principal de los TP es quirúrgico, y es primordial que en caso de cirugía conservadora la exéresis de la lesión sea amplia, con obtención de márgenes quirúrgicos amplios (≥ 10 mm)^{9,10}.

Los tratamientos adyuvantes son controvertidos. Algunos autores afirman que la radioterapia disminuye las tasas de recurrencia local^{6,11}, especialmente en pacientes con márgenes de resección < 10 mm¹², aunque no se ha demostrado que comporte un beneficio estadísticamente significativo en la supervivencia global independientemente del tipo de cirugía realizada^{11,13}. En cuanto a los tratamientos sistémicos, como quimioterapia u hormonoterapia, no hay evidencia de que reduzcan el riesgo de recidiva o aumenten la supervivencia¹⁴.

En el caso descrito, dada la temprana edad de la paciente, deviene de especial importancia el consenso de las recomendaciones terapéuticas efectuadas dentro del Comité de Tumores de una Unidad Multidisciplinaria de Mama, con un abordaje completo y acordado desde los distintos servicios clínicos.

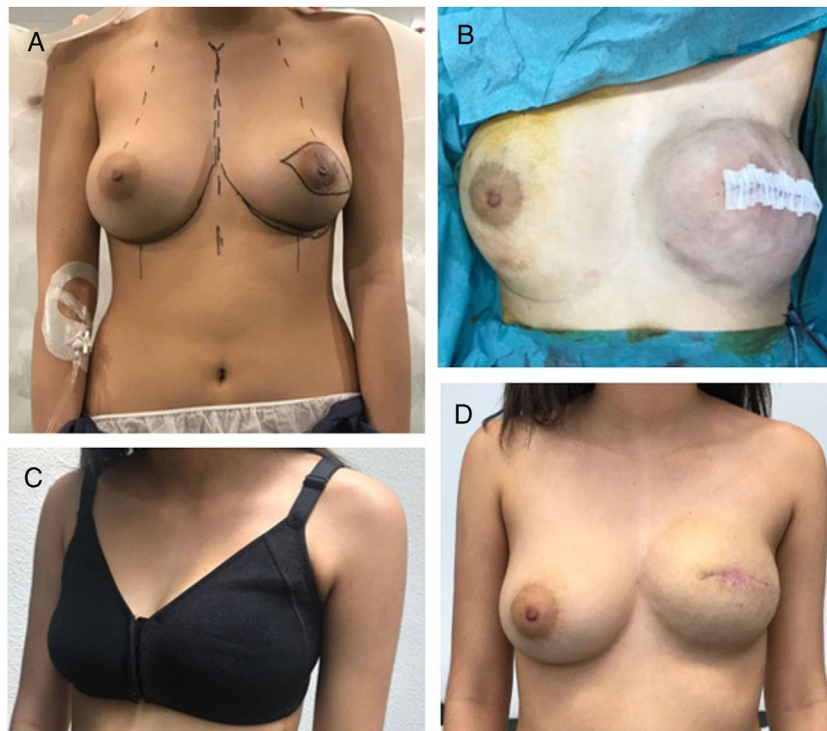

Figura 2 A) Planificación quirúrgica previa a mastectomía izquierda con reconstrucción inmediata. B) Resultado inmediato de mastectomía izquierda. C y D) Resultado al mes de la cirugía.

Confidencialidad de los datos

Los autores declaran que han seguido los protocolos de su centro de trabajo sobre la publicación de datos de pacientes.

Conflicto de intereses

Los autores declaran no tener ningún conflicto de intereses.

Bibliografía

- Zhang Y, Klee CG. Phyllodes tumor of the breast: Histopathologic features, differential diagnosis, and molecular/genetic updates. *Arch Pathol Lab Med.* 2016;140:665–71.
- Bernstein L, Deapen D, Ross RK. The descriptive epidemiology of malignant cystosarcoma phyllodes tumors of the breast. *Cancer.* 1993;71:3020–4.
- Co M, Chen C, Tsang JY, Tse G, Kwong A. Mammary Phyllodes tumour: a 15-year multicentre clinical review. *J Clin Pathol.* 2018;71:493–7.
- Kaneda HJ, Mack J, Kasales CJ, Schetter S. Pediatric and adolescent breast masses: a review of pathophysiology, imaging, diagnosis, and treatment. *AJR Am J Roentgenol.* 2013;200:W204–12.
- Tan PH, Tse G, Lee A, Simpson JF, Hanby AM. Fibroepithelial tumours. En: Lakhani SR, Ellis IO, Schnitt SJ, Tan PH, van de Vijver MJ, editores. *World Health Organization Classification of tumours of the breast.* 4th ed. Lyon.: WHO-IARC Press; 2012. p. 141–7.
- Pezner RD, Schultheiss TE, Paz IB. Malignant phyllodes tumor of the breast: local control rates with surgery alone. *Int J Radiat Oncol Biol Phys.* 2008;71:710–3.
- Chaney AW, Pollack A, McNeese MD, Zagars GK, Pisters PW, Pollok RE, et al. Primary treatment of cystosarcoma phyllodes of the breast. *Cancer.* 2000;89:1502–11.
- Tan BY, Tan PH. A diagnostic approach to fibroepithelial breast lesions. *Surg Pathol Clin.* 2018;11:17–42.
- NCCN guidelines of treatment of cancer by site: breast cancer. Phyllodes tumor. Version 1.2018 [consultado 17 Jul 2018]. Disponible en: <http://www.nccn.org/>
- Liew KW, Siti Zubaidah S, Doreen L. Malignant phyllodes tumors of the breast: A single institution experience. *Med J Malaysia.* 2018;73:297–300.
- Gnerlich JL, Williams RT, Yao K, Jaskowiak N, Kulkarni SA. Utilization of radiotherapy for malignant phyllodes tumors: analysis of the National Cancer Data Base, 1998-2009. *Ann Surg Oncol.* 2014;21:1222–30.
- Mitus J, Reinfuss M, Mitus JW, Jakubowicz J, Blecharz P, Wysocki WM, et al. Malignant phyllodes tumor of the breast: treatment and prognosis. *Breast J.* 2014;20:639–44.
- Kim Y-J, Kim K. Radiation therapy for malignant phyllodes tumor of the breast: An analysis of SEER. *Breast.* 2017;32:26–32.
- Telli ML, Horst KC, Guardino AE, Dirbas FM, Carlson RW. Phyllodes tumors of the breast: natural history, diagnosis and treatment. *J Natl Compr Canc Netw.* 2007;5:324–30.