



CASO CLÍNICO

Descripción de un caso: ¿es factible realizar una biopsia selectiva de ganglio centinela en tumores de mama originados en el tejido ectópico axilar?



Javier Martínez Portillo^a, Cándida Correa Orbán^b y Victoria Sampayo Montenegro^{b,*}

^a Servicio de Ginecología, Hospital Virgen del Rocío, Sevilla, España

^b Servicio de Ginecología, Sección Ginecología Oncológica, Hospital Clínico Universitario, Santiago de Compostela, España

Recibido el 18 de marzo de 2024; aceptado el 28 de mayo de 2024

Disponible en Internet el xxxx

PALABRAS CLAVE

Descripción de un caso;
Cáncer de mama;
Tejido mamario ectópico axilar;
Biopsia selectiva del ganglio centinela

Resumen El cáncer de mama sobre tejido mamario ectópico axilar es algo muy infrecuente, representando el 0,3-0,6% de los cánceres malignos de mama. Por ello, su diagnóstico precoz supone un verdadero reto. En este caso describimos un cáncer mamario sobre tejido ectópico axilar izquierdo en una paciente de 36 años, en la que se realizó una cirugía local con exéresis de dicho tejido. A la hora de abordar el estudio ganglionar de esta paciente, se contempló la posibilidad de realizar el estudio selectivo del ganglio centinela. La ausencia de guías clínicas validadas en estos casos y la revisión exhaustiva de la literatura llevó a adoptar la decisión en el Comité de Tumores Multidisciplinar del Hospital Clínico de Santiago de Compostela, de intentar realizar dicha técnica, pero adaptándola a este caso en particular. Se utilizó doble trazador, inyectando tecnecio-99m en la zona periareolar de la mama izquierda y azul patente en la zona intratumoral del tejido ectópico axilar para determinar si tanto la mama como el tumor presentaban las mismas vías de drenaje linfático. Finalmente, se detectaron 7 ganglios centinelas y un ganglio palpable no centinela, de los cuales el primero de ellos estaba marcado tanto por el tecnecio-99m como por el azul patente, 4 de ellos únicamente con el radioisótopo y 2 teñidos con azul patente. Se detectaron intraoperatoriamente 2 macrometástasis en los ganglios centinelas teñidos únicamente con azul patente, siendo el resto negativos, decidiéndose en el comité de tumores tratar la axila con radioterapia. Se concluye por tanto que en estos casos el drenaje linfático periareolar y del propio tumor pueden ser distintos, por lo que sería recomendable la utilización del doble trazador inyectado en áreas diferentes para identificar correctamente el ganglio centinela. La literatura disponible para este tipo de situaciones es escasa y carecemos de guías clínicas aprobadas que avalen nuestras decisiones terapéuticas, por lo que sería indispensable el estudio en profundidad del cáncer de mama en localizaciones infrecuentes para poder alcanzar protocolos estandarizados por parte de las sociedades internacionales que nos sirvan para referencia para el manejo de estos casos.

© 2024 SESPM. Publicado por Elsevier España, S.L.U. All rights are reserved, including those for text y data mining, AI training, and similar technologies.

* Autor para correspondencia.

Correo electrónico: maria.victoria.sampayo.montenegro@sergas.es (V. Sampayo Montenegro).

KEYWORDS

Case description;
Breast cancer;
Axillary ectopic breast
tissue;
Selective sentinel
lymph node biopsy

Case report: Is it feasible to perform selective sentinel lymph node biopsy in breast tumours originating from axillary ectopic tissue?

Abstract Breast cancer on axillary ectopic breast tissue is very rare, representing 0.3-0.6% of malignant breast cancers. Therefore, its early diagnosis is a real challenge. In this case, we describe a breast cancer on left axillary ectopic tissue in a 36-year-old female patient, who underwent local surgery with excision of the tissue. When approaching the nodal study of this patient, the possibility of selective study of the sentinel lymph node was considered. The absence of validated clinical guidelines in these cases and the exhaustive review of the literature led the multidisciplinary tumour committee of our hospital, the Hospital Clínico de Santiago de Compostela, to adopt the decision to attempt to perform this technique, adapting it, however, to this particular case. A double tracer was used, injecting technetium-99m in the periareolar area of the left breast and patent blue in the intratumoral area of the axillary ectopic tissue to determine whether both the breast and the tumour had the same lymphatic drainage pathways.

Finally, 7 sentinel nodes and 1 palpable non-sentinel node were detected, of which the first was marked with both technetium-99m and patent blue, 4 with the radioisotope only, and 2 stained with patent blue. Two macrometastases were detected intraoperatively in the sentinel nodes, stained only with patent blue, while the rest were negative. The tumour committee took the decision to treat the axilla with radiotherapy. It is therefore concluded that in these cases the periareolar lymphatic drainage and that of the tumour itself may be different, so it would be advisable to use the double tracer injected in different areas to correctly identify the sentinel lymph node. The literature available for this type of situation is scanty and there are no approved clinical guidelines to support our therapeutic decisions, so it would be essential to study breast cancer in infrequent locations, in depth, in order to achieve protocols standardised by international societies that would serve as a benchmark for the management of these cases. © 2024 SESPM. Published by Elsevier España, S.L.U. All rights are reserved, including those for text and data mining, AI training, and similar technologies.

Introducción

El tejido mamario ectópico se presenta en el 2-6% de la población femenina¹ y puede aparecer a lo largo de toda la línea mamaria, siendo la localización más frecuente la axila. Presenta un comportamiento similar al del tejido mamario normal, con cambios fisiológicos y posible desarrollo de enfermedad benigna y/o maligna², siendo esto muy infrecuente, representando el 0,3-0,6% de todos los cánceres malignos de mama¹.

Este diagnóstico se ve dificultado ya que no es una zona incluida normalmente en las pruebas de cribado (mamografía o ecografía), no suele presentar la sintomatología habitualmente asociada al cáncer de mama (masa palpable, retracción dérmica, dolor local) en estadios precoces y presenta un diagnóstico diferencial complicado con otras entidades como linfadenopatía reactiva, lipoma o hidrosadenitis³. Su manejo también se ve comprometido dada la excepcionalidad del caso y la ausencia de guías protocolizadas que lo establezcan de forma concisa.

Caso clínico

Presentamos el caso de una mujer de 36 años que consultó por una masa palpable dolorosa en la axila izquierda, que había aumentado progresivamente en los últimos meses. La

paciente se encontraba en seguimiento por una mastopatía fibroquística, habiéndose realizado una biopsia con diagnóstico de fibroadenoma hacía 3 años en la mama derecha, y posteriores ecografías que confirmaban la estabilidad del mismo. Nuligesta, sin otros antecedentes de interés. En esta ocasión, tras consultar por la masa axilar, se evidenció una masa pétreo, poco móvil, adherida a planos profundos axilares, de unos 2 cm aproximadamente (fig. 1A y B), por lo que se realizó una ecografía mamaria y axilar.

Entre los hallazgos ecográficos, además del fibroadenoma en la mama derecha ya conocido y estable, destaca una lesión irregular hipoecoica en el tejido axilar izquierdo, que se biopsia con aguja gruesa (BAG). El resultado de la anatomía patológica describe un carcinoma invasivo de tejido mamario tipo no especial, de grado histológico 1, con receptores hormonales positivos y HER2 negativo (subtipo inmunohistoquímico luminal A), positivo para citoqueratina 19, con un índice de proliferación Ki-67 del 14%. Se objetivó asimismo tejido mamario no tumoral en la periferia de la neoplasia y no se advirtió tejido ganglionar en la muestra, por lo que se concluyó que se trataba de un carcinoma primario sobre tejido mamario ectópico axilar.

Se solicitó por tanto una resonancia magnética (RM) mamaria y axilar bilateral, en la que se describe el tejido ectópico mamario axilar izquierdo, de 3,7 x 2,5 cm,

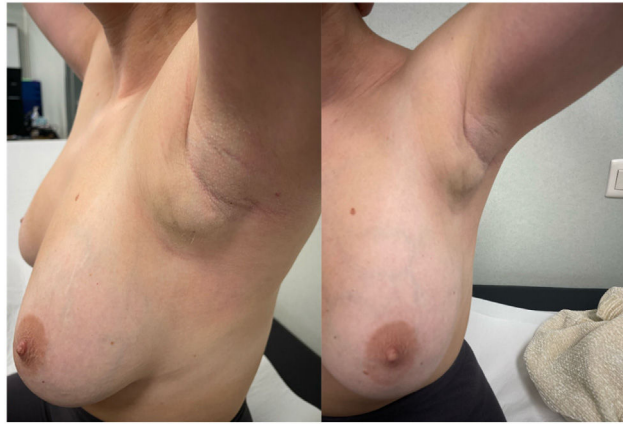

Figura 1 Aspecto de la masa axilar por la que la paciente consulta inicialmente. A) Vista lateral. B) Vista anteroposterior.

observando en su interior una lesión hipercaptante con márgenes espiculados de 2,4 x 1,2 cm (fig. 2A), con ganglios linfáticos axilares inespecíficos a niveles I, II y III de Berg. El resto de tejido mamario y axilar sin alteraciones sugestivas de malignidad.

Ante estos hallazgos, se decide en comité multidisciplinar de tumores de mama, conformado por ginecólogos, cirujanos, radioterapeutas, oncólogos, patólogos, radiólogos y radiólogos nucleares, llevar a cabo una cirugía local para la exéresis del tejido mamario ectópico axilar izquierdo, estando descartada actualmente la realización de una mastectomía radical ipsilateral de la mama ortotópica, al no encontrarse evidencia de enfermedad en la misma⁴. Se plantea entonces la duda sobre si realizar directamente una linfadenectomía axilar⁵ izquierda o si es posible la técnica de biopsia selectiva del ganglio centinela (BSGC). Para llegar a una conclusión al respecto, se realizó una búsqueda bibliográfica en la que se evidenció la escasa información existente sobre el tema en cuestión, siendo la mayoría de los títulos publicados revisiones de casos. Tras consultar los mismos, se concluyó que era posible realizar la BSGC y que la paciente podría beneficiarse del método del doble trazador con el radioisótopo tecnecio-99m (99mTc) y azul patente^{2,6,7} al existir dudas sobre si el drenaje linfático del tejido mamario

ectópico era en realidad el mismo al de la mama ipsilateral y que este, a su vez, no se viese comprometido por la localización del tumor. De este modo, se decidió una infusión del 99mTc en la zona periareolar de la mama izquierda (fig. 2B), ya que al hacerlo sobre el propio tumor, dada la ocupación de la axila, presumiblemente opacaría la misma en el análisis en la gammacámara y no sería posible la identificación del ganglio centinela^{3,6,7}. En el caso del azul patente, se llevó a cabo la inyección de una ampolla de 2 ml previa a la cirugía, infundiéndose intratumoralmente para confirmar la coincidencia de ambos drenajes linfáticos (periareolar del tejido mamario ortotópico y tumoral del tejido mamario ectópico axilar).

Durante la cirugía, se completó la exéresis del tejido mamario axilar incluyendo la piel en el plano superficial³. Se identificaron 8 ganglios, siendo solo el primero de ellos captante del doble trazador (azul patente y m99Tc), 4 únicamente positivos para 99mTc, 2 teñidos con azul patente y otro ganglio palpable no centinela. Finalmente, tras el estudio intraoperatorio mediante la técnica *One-Step Nucleic Acid Amplification* (OSNA), se evidenciaron macrometástasis en los 2 ganglios palpables centinelas teñidos únicamente con azul patente (800.000 y 47.000 copias/microlitro), siendo el resto de los ganglios negativos para infiltración neoplásica.

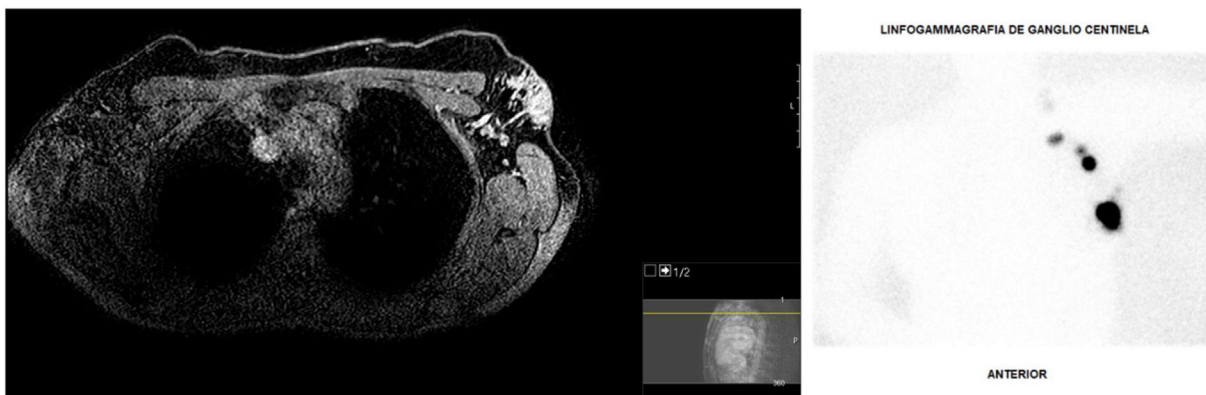


Figura 2 Pruebas de imagen. A) RM de la axila izquierda, evidenciándose el tumor axilar. B) Captación de m99Tc en los ganglios de la axila izquierda para la BSGC.

Dado que el número de ganglios detectados mediante las 2 técnicas fue muy elevado (8 ganglios, de los cuales 6 fueron negativos), se decidió por consenso en el comité multidisciplinar de tumores de nuestro hospital limitar la linfadenectomía axilar^{8,9} y completar el tratamiento con radioterapia local sobre la axila izquierda¹⁰, respetando la mama ortotópica ipsilateral, y quimioterapia adyuvante con antracilinas y taxanos y hormonoterapia a nivel sistémico¹¹.

Discusión

El diagnóstico de cáncer de mama en tejido mamario ectópico se ve en muchas ocasiones dificultado y retrasado por lo infrecuente del mismo. En el caso de nuestra paciente, aunque estaba siendo seguida por una mastopatía fibroquística, no fue hasta la aparición de un nódulo palpable doloroso de 2 cm en la axila izquierda que se pudo llegar a dicho diagnóstico.

Aún son muchas las dudas sobre cuál es el manejo ideal en casos de cáncer de mama en lugares inusuales, como podría ser el tejido mamario ectópico axilar, teniendo que basar nuestras actuaciones en una bibliografía limitada y fundamentada en descripciones de otros casos previos u opiniones de expertos.

Cabe la incertidumbre sobre si es posible realizar una BSGC en estos casos y si es posible aplicar los mismos criterios que en el caso de un carcinoma en tejido mamario ortotópico, cuál es el marcador ideal y el sitio idóneo para la inyección del mismo. En este caso en concreto, aunque se realizó una BSGC con doble trazador (99mTc y azul patente) y se incluyó en el muestreo un ganglio captante de ambos, finalmente los ganglios que resultaron positivos para infiltración neoplásica fueron aquellos teñidos únicamente con azul patente (2/8).

Se demuestra que en esta paciente el drenaje linfático mamario y el del tumor axilar coincidían solo parcialmente, puesto que el primer ganglio centinela se tiñó tanto con el radioisótopo inyectado periareolar como con el azul patente inyectado intratumoral. Pese a todo, el hecho de que las macrometástasis se encontrasen en ganglios teñidos únicamente con azul patente, puede reflejar que el drenaje linfático del tumor tuviese vías distintas a las del tejido mamario ortotópico. Por tanto, el método más efectivo en este caso fue la propia inyección del contraste intratumoral, ya que nos permitió discernir el verdadero drenaje linfático del mismo.

Por todo esto, sería necesario el poder contar con grandes metaanálisis que estudiaran las distintas técnicas de BSGC en estos casos. La realización de BSGC con doble sitio de inyección (periareolar e intratumoral en la axila) parece una opción para determinar si las vías de drenaje linfático mamario y del tumor axilar coinciden, pudiéndose considerar válida la técnica evitando la realización de una linfadenectomía axilar en ocasiones innecesaria.

En definitiva, la situación ideal sería poder contar con guías clínicas avaladas por las sociedades de patología mamaria internacionales para el manejo de cánceres de localización infrecuente, como podría ser en tejido mamario ectópico axilar, para así poder tener protocolos estandarizados y ver respaldadas nuestras actuaciones en el tratamiento de estos.

Responsabilidades éticas

En el presente artículo se han seguido los protocolos de nuestro centro de trabajo sobre la publicación de datos de pacientes y se ha respetado su privacidad.

Consentimiento informado

Los autores declaran que cuentan con el consentimiento de la paciente para su publicación.

Financiación

La presente investigación no ha recibido ayudas específicas provenientes de agencias del sector público, sector comercial o entidades sin ánimo de lucro.

Conflicto de intereses

Los autores declaran que no tiene ningún conflicto de intereses.

Bibliografía

1. Verras GI, Mulita F, Tchabashvili L, Perdikaris P, Perdikaris I, Argentou MI. Ectopic breast carcinoma. *Prz Menopauzalny*. 2022;21(3):218–21. <https://doi.org/10.5114/pm.2022.119528>.
2. Munros J, Vázquez M, Santiago P, Romay G, Acea B. Manejo del carcinoma de mama en tejido mamario ectópico axilar. *Cir Esp*. 2017;95(4):232–3. <https://doi.org/10.1016/j.ciresp.2016.07.004>.
3. Addae JK, Genuit T, Colletta J, Schilling K. Case of second primary breast cancer in ectopic breast tissue and review of the literature. *BMJ Case Rep*. 2021;14(4):e241361. <https://doi.org/10.1136/bcr-2020-241361>.
4. Visconti G, Eltahir Y, Van Ginkel RJ, Bart J, Werker PM. Approach and management of primary ectopic breast carcinoma in the axilla: where are we? A comprehensive historical literature review. *J Plast Reconstr Aesthet Surg*. 2011;64(1):e1–11. <https://doi.org/10.1016/j.bjps.2010.08.015>.
5. Sghaier S, Ghalleb M, Marghli I, Bouida A, Ben Hassouna J, Chargui R, et al. Primary ectopic axillary breast cancer: a case series. *J Med Case Reports*. 2021 Jul 31;15(1):412. <https://doi.org/10.1186/s13256-021-02998-w>.
6. Patel BK, Jafarian N, Abbott AM, Khazai L, Lee MC. Imaging findings and management of primary breast cancer in accessory axillary breast tissue. *Clin Breast Cancer*. 2015;15(4):e223–9. <https://doi.org/10.1016/j.clbc.2015.04.003>.
7. Nardello SM, Kulkarni N, Aggon A, Boraas M, Sigurdson ER, Bleicher RJ. Invasive mucinous carcinoma arising in ectopic axillary breast tissue: a case report and literature review. *Am J Case Rep*. 2015;14(16):153–9. <https://doi.org/10.12659/AJCR.892650>.
8. Harris MK, Guo MZ, Mangino A, Taylor C, Carson WE. Sentinel node mapping and biopsy in ectopic axillary breast cancer: a case report and review of the literature. *Clin Case Rep*. 2022;10(9):e6052. <https://doi.org/10.1002/ccr3.6052>.
9. Khan RN, Parvaiz MA, Khan AI, Loya A. Invasive carcinoma in accessory axillary breast tissue: a case report. *Int J Surg Case Rep*. 2019;59:152–5. <https://doi.org/10.1016/j.ijscr.2019.05.037>.
10. Donker M, van Tienhoven G, Straver ME, Meijnen P, van de Velde CJ, Mansel RE, et al. Radiotherapy or surgery of the axilla

after a positive sentinel node in breast cancer (EORTC 10981-22023 AMAROS): a randomised, multicentre, open-label, phase 3 non-inferiority trial. *Lancet Oncol.* 2014;15(12):1303–10. [https://doi.org/10.1016/S1470-2045\(14\)70460-7](https://doi.org/10.1016/S1470-2045(14)70460-7).

11. Salemis NS. Primary ectopic breast carcinoma in the axilla: a rare presentation and review of the literature. *Breast Dis.* 2021;40(2):109–14. <https://doi.org/10.3233/BD-201027>.