

## Diagnóstico por la imagen de las enfermedades de la mama

*Breast cancer. Radiography*

P. Utrilla

*Servicio de Radiodiagnóstico. Hospital de Cruces Barakaldo, Bizkaia*

La técnica princeps para el diagnóstico por imagen de las enfermedades de la mama es la mamografía.

Son numerosas las técnicas de diagnóstico por imagen que se han empleado para el estudio de las enfermedades de la mama, unas como la tomografía y la serografía han sido empleadas durante algún tiempo y al final han sido rechazadas por poco útiles o excesivamente complejas para obtener una información de dudosa utilidad y poco concluyentes.

Sin embargo hay otras que se han venido a añadir a la mamografía por su utilidad en situaciones y casos concretos como la ultrasonografía, la resonancia magnética, la ultrasonografía con Doppler y últimamente la mamografía digital, que todas ellas son técnicas en uso.

### Mamografía

Lo cierto es que hoy en día la principal técnica de diagnóstico por imagen en la mama continúa siendo la mamografía aunque no tiene nada que ver con las primeras mamografías obtenidas a principios del siglo pasado, ni siquiera las obtenidas hace treinta años. La introducción de nuevas tecnologías en tubos, generadores, antidisfusores, chasis, placas e incluso el negatoscopio, hace que la comparación de las mamografías evolutivas sólo puedan valorarse en los últimos treinta años.

Ante todo paciente que deba ser explorada para valorar si existe patología mamaria debe contar primero con una mamografía y únicamente en situaciones especiales de embarazo o mama puberal puede prescindirse de esta prueba y acudir a otras como la ecografía.

Los signos básicos detectables por la mamografía como nódulos, asimetrías en

cuanto a la densidad del tejido glandular, microcalcificaciones, distorsiones del tejido glandular, estructuras tubulares, etc., son por si mismo capaces de alertar sobre posibles tumores malignos, que deben ser estudiados mediante exploraciones mamográficas complementarias como son compresiones selectivas de la zona, compresión con magnificación de la zona y ecografías, para por último si es necesario realizar biopsia de las mismas.

### Estandarización de los hallazgos mamográficos

La interpretación radiológica se hace:

–Situación de la lesión en diferentes cuadrantes, líneas intercuadráticas, región retroareolar, prolongación axilar...

–Análisis de la lesión: morfología, densidad con o sin calcificaciones malignas, calcificaciones malignas sin densidad, contorno (nítido, no nítido, parcialmente nítido...), lesión estrellada (masa central con espículas radiantes), distorsión de arquitectura, además de si son macro o microscópicas.

–Calcificaciones malignas: la descripción debe incluir, además de lo anteriormente referido en cuanto al tamaño, el patrón distributivo (acúmulos o dispersas), el número de calcificaciones (menor o mayor de diez), y el número de cuadrantes afectados.

–Signos secundarios de malignidad: se incluyen cambios en la piel, aumento del patrón reticular subcutáneo y retracción del pezón.

–Nivel de fiabilidad basado en la densidad del parénquima: alto, mediano o pobre.

–Diagnóstico: normal, probablemente benigno, probablemente maligno, maligno.

–Exámenes complementarios: otros exámenes mamográficos, magnificación, ecografía, neumocistografía, galactografía, resonancia nuclear magnética.

Como ejemplos de estos hallazgos se muestran las figuras (A, B y C).

Los hallazgos se catalogan en general en una escala del I al V según la clasificación Birads.

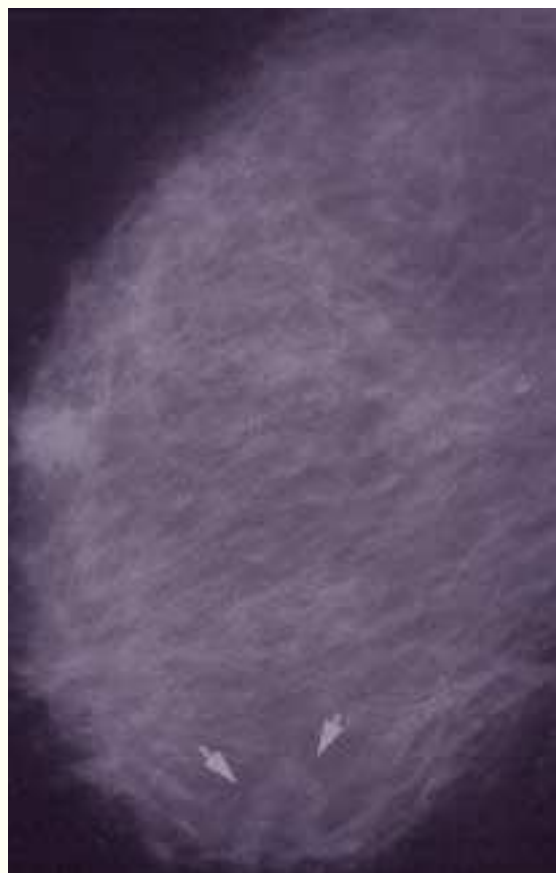


Fig. A: Vasculatura aumentada de forma asimétrica como signo indirecto de carcinoma de mama.

Correspondencia:  
Pilar Utrilla  
Servicio de Radioterapia  
Hospital de Cruces  
48903 Barakaldo, Bizkaia



Fig. B: Microcalcificaciones en cuadrante superior de mama en relación con carcinoma.

Categoría I: exploración negativa.

Categoría II: hallazgos benignos.

Categoría III: hallazgos probablemente benignos.

Categoría IV: hallazgos sospechosos.

Categoría V: hallazgos de elevada sospecha de malignidad.

La categoría III que son "Hallazgos probablemente benignos" tienen una proporción de menos del 2% de posibilidad de cáncer de mama.

La categoría IV que son "Hallazgos sospechosos" y tienen una posibilidad mayor del 20% de cáncer de mama.

### El protocolo de actuación radiológica

La categoría I y II BIRADS, son pacientes que tienen que someterse a controles rutinarios.

La categoría III, son pacientes que tienen que someterse a seguimientos a los 6, 12, 24 y 36 meses.

Las categorías IV y V son pacientes que tienen que someterse a una biopsia de la lesión sospechosa.

### Ecografía

La ecografía mamaria ha sido una técnica complementaria de la mamografía, que ha venido a aportar características no discernibles por la simple densidad radiológica, y que lleva unida su inocuidad al no utilizar radiaciones ionizantes.

La ecografía resulta un complemento útil en el control evolutivo de procesos mamaros al poderse utilizar con frecuencia sin ningún riesgo de radiación. Su capacidad para diferenciar lesiones sólidas de líquidas

(quistes) resulta muy útil dado que estos últimos muy raras veces están relacionados con un proceso maligno. No es correcto el uso de la ecografía para diferenciar masa benigna de maligna, o como única prueba para detección de tumoraciones en la mama.

La ecografía es una técnica auxiliar de la mamografía, debe emplearse tan sólo como complemento de ésta. Sus indicaciones son exclusivamente:

1. –Diferenciación de masas sólidas de líquidas.
2. –Evaluación de masas palpables y no visualizadas en mamas muy densas en la mamografía.
3. –Valoración de un nódulo palpable en mamas jóvenes.
4. –Valoración de patología inflamatoria de la mama y valorar la posibilidad de abscesos.
5. –Valoración de masas no incluidas en su totalidad en las mamografías dada su situación.
6. –Como guía para realizar biopsias ecodirigidas.

### Cáncer de mama

El cáncer de mama representa la forma de cáncer de mayor incidencia en la mujer del mundo occidental. Su incidencia justifica la elaboración de un protocolo diagnóstico y terapéutico, por todo ello está indicada la instauración de un programa de detección precoz del cáncer de mama que en nuestra comunidad incluye mujeres entre 50 y 64 años. La técnica es una mamografía bilateral con doble proyección, craneocaudal y oblicua medio lateral.

El objetivo general y primordial es detectar los cánceres de mama en el estadio más

precoz posible con el fin de disminuir la mortalidad, aumentar la calidad de vida de las afectadas realizando un mayor número de tratamientos quirúrgicos conservadores.

### Intervencionismo de mama

Los pacientes que acudían anteriormente a consulta de Patología Mamaria lo hacían por presentar una clínica de alarma, tumor, dolor, secreción y aunque en la actualidad también existen pacientes con estas características que acuden por primera vez a la consulta de Patología Mamaria se ha reducido el número debido a las campañas de detección precoz de del cáncer de mama. Ésta es la razón de que sean cada vez más pequeñas las lesiones que el radiólogo ve y si éste indica una biopsia o exéresis es el mismo quien debe practicarla debido a que dispone de métodos, tanto si es una biopsia sin cirugía como si es un marcaje de una lesión para exéresis, esta última hecha a posteriori por el ginecólogo o cirujano.

### Biopsia quirúrgica guiada

En las tumoraciones grandes palpables o no, el cirujano no tiene ningún problema para su localización con vistas a extirpación o biopsia. El problema surge cuando la lesión es mínima o son simplemente imágenes dudosas y es en estos casos donde el radiólogo debe recurrir para orientar al cirujano con la colocación de un alambre (arpón) y así el cirujano va directo a la mencionada lesión.

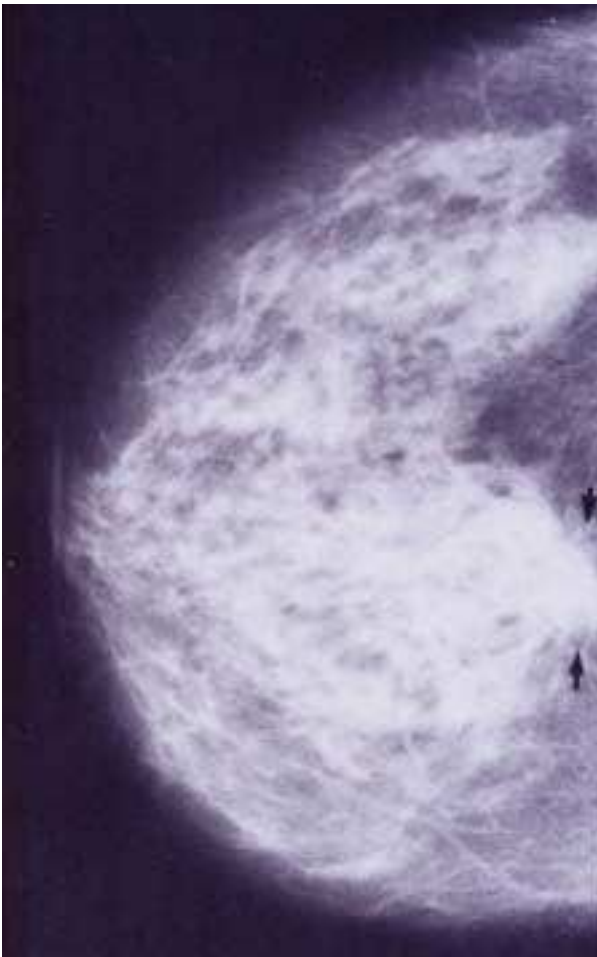


Fig. C: Carcinoma ductal en borde posterior de tejido glandular no bien diferenciado.

### Punción-aspiración con aguja fina

Con esta prueba el radiólogo o el clínico mediante una aguja de bajo calibre con punción y aplicación de aspirado se consigue la extracción de un material para su

extensión y estudio citológico. Esta técnica presenta problemas cuando la lesión es mínima ya que si la PABF es negativa no permite asegurar que la lesión no exista o sea benigna.

Para guiar la punta de la aguja surge la necesidad de visualizar la lesión mediante mamografías y aplicar un sistema de localización por lo que aparece la esterotaxia, que es un sistema de localización basado en la triangulación, en que se calcula el lugar del espacio en sus tres ejes X, Y y Z, con un margen mínimo de error en el que puede ubicarse la lesión. Surgen los equipos aplicables a los mamógrafos y otros con la posibilidad de aplicación a mesas en decúbito prono, detectores digitales, etc., aunque la precisión sigue basándose en la realización de doble proyección y el cálculo mediante ordenador del lugar del espacio respecto a una referencia.

Estos equipos se utilizan para guiar cualquier tipo de intervención radiológica,

como colocación de guías metálicas o biopsias percutáneas con aguja gruesa de corte. Esta técnica es más inocua que la PABF y con las mismas, exceptuando el hecho de que con esta técnica es imposible la punción en pleura dado que el equipo de esterotaxia impide un acer-

camiento que no sea paralelo a la pared torácica.

La biopsia con aguja gruesa de corte rápido guiada por esterotaxia es una prueba de mayor rendimiento diagnóstico para las lesiones mamarias y con un bajo grado de complicación.

Esta prueba se indica en toda lesión de categoría IV y V de Birads y en la mayoría del grupo III.

La ecografía también sirve como guía de procedimientos intervencionistas al realizar biopsias tanto de PABF como con biopsias de aguja gruesa dirigidas por ecografía.

### Punción con aguja gruesa de corte y aspiración de mama

En los últimos años se ha desarrollado una técnica nueva de corte y aspiración combinado en un sistema que se comercializa con el nombre de mamotomo. Se trata de un sistema parecido al de aguja gruesa de corte, al que se aplica una aspiración. Asimismo con una sola punción y sin extraer el dispositivo, la aspiración realizada consigue extraer muestras sin extraer la aguja.

Esta técnica utiliza aguja de calibre mayor y permite la colocación de clips metálicos en caso de que la lesión a extraer se trate de microcalcificaciones por lo que quedan como guías quirúrgicas la zona donde se han extraído las microcalcificaciones.

El sistema se aplica a equipos con esterotaxias en decúbito prono.

### Referencias bibliográficas

1. Koppans DP, Breast imaging. 2nd ed. J.B. Lippincott Raven Pub Filadelfia 1998.
2. Salvador Tarrascon. Carcinoma de mama. "Diagnóstico por la imagen. Indicaciones y limitaciones de los diversos métodos", 1999.