

Cáncer de Mama. Tratamiento Radioterápico

Breast Cancer. Radiation Therapy Treatment

F. Casquero, B. Ruiz, P. Bilbao

Servicio de Oncología Radioterápica. Hospital de Cruces Barakaldo. Bizkaia.

Introducción

La radioterapia en el cáncer de mama forma parte del tratamiento multi disciplinario compuesto por: cirugía, radioterapia y quimioterapia u hormoterapia. El fin del tratamiento radioterápico en cualquiera de sus modalidades aplicadas en el cáncer de mama es, lograr un buen control evitando la recidiva local y mejorar la supervivencia. En la década de los 80, el tratamiento de elección del cáncer de mama, era la mastectomía radical modificada, seguida o no de radioterapia postoperatoria, consiguiéndose resultados similares a los encontrados con la mastectomía de Halsted en control local y supervivencia y mejorando significativamente los resultados estéticos. En los años siguientes, comienzan a aparecer estudios prospectivos randomizados, (1-6) que confirman la posibilidad de disminuir la magnitud de la cirugía, comparando mastectomía con tratamiento conservador, (cuadrantectomía o segmentectomía) seguida de tratamiento radioterápico en pacientes seleccionados, con la intención de mantener la misma tasa de control local y supervivencia. No encontrándose en los resultados finales de los estudios diferencias significativas en relación con la supervivencia, con tasas de recidiva local de entre el 2 al 10 %, similares a las que ocurren después de mastectomía, considerándose a partir de este momento el tratamiento conservador como tratamiento estándar.

El segundo objetivo del tratamiento conservador es ofrecer a la paciente un buen resultado estético, con la preservación de la mama, y esto se logra seleccionando bien la candidata y ofreciéndole una buena técnica quirúrgica y radioterápica.

En las pacientes que no han sido candidatas a tratamiento conservador, han sido tratadas quirúrgicamente con mastectomía y presentan factores de riesgo de recidiva

local o ganglionar, el tratamiento radioterápico del lecho quirúrgico (pared torácica) y regiones ganglionares, disminuye la posibilidad de recidiva local, (7-9) con una mínima morbilidad.

Recientemente se ha demostrado el papel de la radioterapia en el tratamiento de pacientes con carcinoma intraductal, siendo posible realizar un tratamiento conservador seguido de radioterapia mamaria como alternativa al tratamiento clásico de mastectomía (10).

Finalmente la radioterapia resulta un buen arma terapéutica en el tratamiento paliativo del cáncer de mama, en situaciones de metástasis cutáneas, metástasis óseas, compresión medular, metástasis cerebrales, etc., en las cuales se logra un buen alivio de los síntomas, con una morbilidad muy reducida.

Tratamiento conservador del Cáncer de Mama

En pacientes seleccionadas, es posible realizar un tratamiento conservador quirúrgico, consistente en cuadrantectomía o segmentectomía, seguido de irradiación de toda la mama con radioterapia externa, asociando en ocasiones una dosis de refuerzo en el lecho quirúrgico y cuadrante afecto mediante braquiterapia o electrones, con la intención de reducir la posibilidad de recidiva local.

Los criterios de selección para tratamiento conservador son (11): cualquier tumor menor de 4 cm. y aceptación de la paciente.

Criterios de exclusión: Contraindicaciones absolutas:

- Radioterapia previa en la mama.
- Multicentricidad.
- Microcalcificaciones difusas.
- Primer o segundo trimestre del embarazo

Contraindicaciones relativas:

- Desproporción entre tamaño tumoral y mamario.

- Enfermedades del colágeno (Lupus, Esclerodermia).
- Mamas grandes y péndulas que dificulten la homogeneidad de la dosis de radioterapia.
- Tumores retroareolares.

En las pacientes sometidas a tratamiento conservador, la linfadenectomía axilar tiene las mismas indicaciones y se realiza de la misma manera que en las pacientes sometidas a mastectomía, realizándose el vaciamiento de los niveles I y II. Actualmente pueden también incluirse técnicas de localización isotópica intraoperatoria del ganglio centinela (12), con la intención de biopsiar solamente dicho ganglio, evitando la morbilidad de una linfadenectomía completa. Esta técnica se encuentra en estudio.

Se puede realizar al finalizar la radioterapia externa, una sobre impresión del lecho quirúrgico y cuadrante afecto mediante radioterapia externa (fotones o electrones) o braquiterapia, para administrar una dosis de refuerzo de radiación (boost) y reducir la posibilidad de recidiva (13,14), en pacientes con un riesgo elevado de recidiva local como son:

- Edad de la paciente < de 40 años.
- Componente intraductal en la biopsia.
- Alto grado de diferenciación.
- Borde próximo.

El buen resultado estético del tratamiento conservador depende fundamentalmente de la técnica quirúrgica y del volumen de glándula extirpada y en segundo lugar de la técnica radioterápica: utilización de filtros en cuña para homogeneizar la dosis, dosis por fracción no superior a 200 cGy y dosis de refuerzo administrada (Boost).

Radioterapia Postoperatoria

Después de realizado un tratamiento quirúrgico radical, mediante mastectomía y linfadenectomía, existen pacientes con riesgo elevado de recidiva local en la pared torácica y/o en las regiones ganglio-

Correspondencia:

F. Casquero
Servicio de Oncología Radioterápica
Hospital de Cruces. Barakaldo. (Bizkaia)
48903 Barakaldo. Bizkaia.

nares adyacentes, en relación con el tamaño del tumor primario y sobre todo con el número de ganglios axilares afectados.

Cuando en una linfadenectomía todos los ganglios son negativos, el riesgo de recidiva local es del 6,5 %, aumentando al 12 % cuando hay de 1 a 3 ganglios afectados y llegando al 32 % de posibilidad de recaída local cuando hay más de 4 ganglios positivos (15).

El tamaño del tumor primario también es un condicionante de recidiva local, estimándose una posibilidad de recidiva del 7-15 % en tumores T1, 16-25 % en T2 y 27-30 % en T3. (16)

La presencia de infiltración o ulceración de la piel así como la infiltración de la fascia pectoral eleva la incidencia de recidiva local al 30 - 40 % (17).

El tratamiento radioterápico postmastectomía tiene como fin, reducir al mínimo el riesgo de recidiva local y ganglionar en pacientes con factores de riesgo.

Se consideran pacientes candidatas a tratamiento radioterápico post mastectomía las siguientes:

- Tumor > de 4 cm.
- Más de 4 ganglios positivos.
- Infiltración extracapsular.
- Infiltración de la piel o de la fascia pectoral.
- Borde afecto.

Está en discusión ampliar la indicación de irradiación de la pared torácica y de las regiones ganglionares a pacientes con 1-3 ganglios positivos por la posibilidad de aumentar la supervivencia. El Danish Breast Cancer Cooperative Group, encontró que las pacientes premenopáusicas con 1-3 ganglios positivos o T3, tenían una recurrencia local del 9 % frente al 32 % ($p < 0.001$) y una supervivencia global del 54 % contra el 45 % ($p < 0.001$), en las pacientes que recibieron radioterapia más quimioterapia, frente a las que sólo recibieron quimioterapia postoperatoria. (8)

Braquiterapia

Braquiterapia es una palabra griega que significa tratamiento a corta distancia, o en contacto. La braquiterapia consiste en la colocación de fuentes radiactivas (agujas o vectores plásticos) en el interior del tumor o en el lecho quirúrgico, para administrar una dosis alta de radiación en un volumen limitado, con reducción de la dosis a los tejidos vecinos. Se utiliza en muchas situaciones como complemento a la radioterapia externa.

En el cáncer de mama conservador se utiliza después de la radioterapia externa,

para administrar una dosis de refuerzo en el lecho quirúrgico y disminuir el riesgo de recidiva.

La braquiterapia puede ser de baja o de alta tasa, precisado un tiempo de tratamiento de varios días, o de unos pocos minutos, según la modalidad.

La braquiterapia de mama de alta tasa, se realiza en régimen ambulatorio, con la siguiente secuencia: anestesia local de la piel y del trayecto de las agujas, punción con agujas vectoras para cubrir el lecho quirúrgico en uno o dos planos, fijación de las agujas con plantillas de plástico para evitar la movilidad de las agujas (Figura 1).

Una vez realizado el implante se procede a realizar los cálculos dosimétricos y a continuación el tratamiento, mediante una fuente de Iridio 192 en forma puntual.

Finalizado el implante se retiran las agujas y el paciente es dado de alta. Cuando se realiza con alta tasa el procedimiento dura aproximadamente 90 minutos, de los cuales el tratamiento únicamente ocupa 10-15 minutos.

La utilización de braquiterapia de alta tasa evita la hospitalización de la paciente y la exposición a la radiación del personal, al ser un procedimiento totalmente diferido y automatizado, que no precisa manipulación de las fuentes radioactivas.

En nuestra serie de 78 pacientes tratadas con braquiterapia de alta tasa de dosis el control local es del 99 %, con una sola recidiva mamaria y unos resultados estéticos excelentes (18).

La Radioterapia en el Carcinoma no invasivo

Históricamente el tratamiento del carcinoma in situ ha sido la mastectomía. En los últimos años, hay evidencia de que en casos seleccionados de carcinoma intraductal, se puede evitar la mastectomía, sustituyendo ésta por un tratamiento conservador, cuadrantectomía o segmentectomía, seguido de tratamiento radioterápico con irradiación de la mama(10).

Los criterios de selección son:

- Tumor <4 cm. : Cirugía conservadora seguida de radioterapia.
- Tumor >4 cm. o calcificaciones dispersas en la mamografía, se recomienda mastectomía simple.

Radioterapia como tratamiento paliativo

Las pacientes con cáncer de mama van a desarrollar en un porcentaje elevado metástasis óseas, con dolor no controlado por analgésicos, compresión medular, riesgo de fractura por afectación vertebral o de huesos largos. En estas situaciones, pueden beneficiarse de tratamiento radioterápico en forma de tratamientos abreviados: 1 fracción de 600-800 cGy, 5 fracciones de 400 cGy, o 10 fracciones de 300 cGy que producirán alivio del dolor en aproximadamente un 60-70 % de las pacientes en un plazo de 2-4 semanas y con una duración del efecto de 3 a 12 meses. (19)

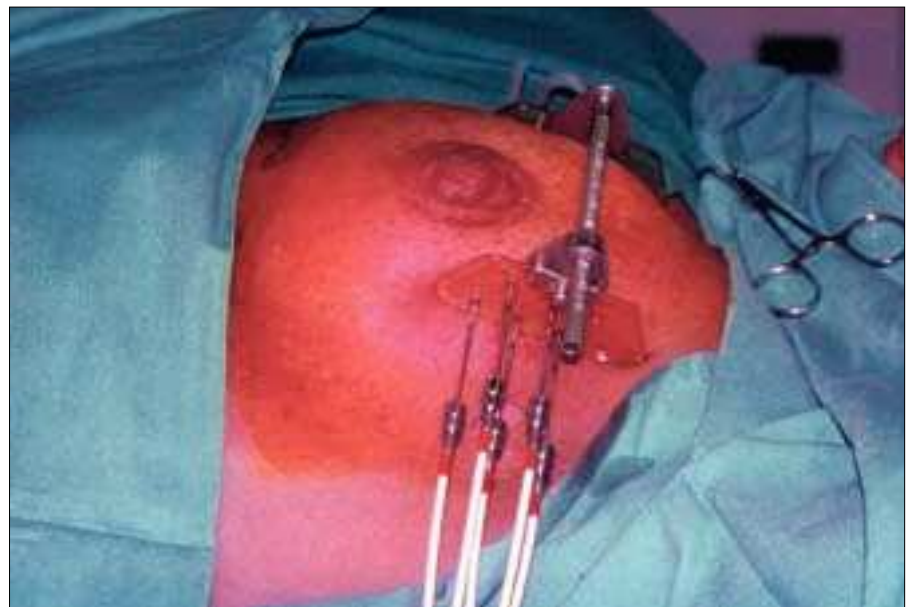

Fig. 1: Implante de braquiterapia de alta tasa de dosis.

En situación de metástasis cerebrales, la irradiación cerebral a dosis de 3000 cGy en 10 fracciones, o 4000 cGy en 20 fracciones, proporciona un buen alivio sintomático, con mínima morbilidad asociada. Las metástasis ganglionares del cáncer de mama y las cutáneas cuando son refractarias a tratamiento sistémico (quimioterapia u hormonerapia), o únicas, pueden tratarse con radioterapia con buena respuesta a dosis de 3000- 4000 cGy.

Técnica de Tratamiento Radioterápico

La irradiación de la mama en el tratamiento conservador, se realiza mediante campos tangenciales de fotones de alta energía, de entre 1.2 a 6 Mv, producidos por un Cobalto o Acelerador Lineal, compensados con cuñas. Los drenajes ganglionares se tratan mediante un campo directo antero posterior, que incluye los grupos ganglionares supraclavicular y axilar, pudiendo añadirse un campo axilar posterior para complementar la dosis.

En ocasiones seleccionadas puede irradiarse la cadena mamaria interna, aunque la tendencia es evitarlo por el aumento de incidencia de patología cardiológica, por la irradiación cardiaca.

Tras la realización de una mastectomía, la irradiación de la pared torácica puede realizarse con la misma técnica de campos tangenciales que en el tratamiento conservador, o mediante un campo directo de electrones, calculando la energía de éstos




Fig. 3: Imagen portal de comprobación. Beam view.

en razón del espesor de la pared torácica estimada mediante TAC.

Cuando la indicación de irradiación es por afectación cutánea o de fascia pectoral con ganglios negativos, puede tratarse solamente la pared torácica.

Para la planificación del cáncer de mama se realiza actualmente además de las radiografías convencionales, un TAC de planificación con adquisición de imágenes cada 1 cm, reconstrucción tridimensional

en el planificador y realización de la dosimetría (Figura 2).

Con esta técnica se logra una gran homogeneidad de la dosis en el volumen radiado, mejorando la tolerancia al tratamiento y minimizando de esta manera los efectos secundarios.

Al iniciar el tratamiento radioterápico, se realizan radiografías de comprobación mediante película radiográfica, o mediante sistemas de visión portal, como control de calidad del tratamiento (Figura 3).

La dosis que se administra en el tratamiento conservador es de 4500 - 5000 cGy. en la mama y regiones ganglionares, con fracciones diarias de 180-200 cGy, añadiéndose en los casos indicados una dosis de refuerzo o boost en el lecho quirúrgico de 1000-1600 cGy, mediante electrones o braquiterapia.

En el tratamiento postoperatorio, las dosis a la pared torácica y a las regiones ganglionares son de 4500-5000 cGy, con fracciones de 180- 200 cGy, pudiéndose realizar complementos de 1000 cGy a la cicatriz torácica, mediante electrones en caso de riesgo elevado de recidiva.

Efectos secundarios del Tratamiento Radioterápico

El tratamiento radioterápico del cáncer de mama es generalmente bien tolerado, con poca morbilidad. Como efecto secundario agudo se producen en la mayoría de las pacientes eritema cutáneo de las áreas radiadas (mama, axila), que generalmente

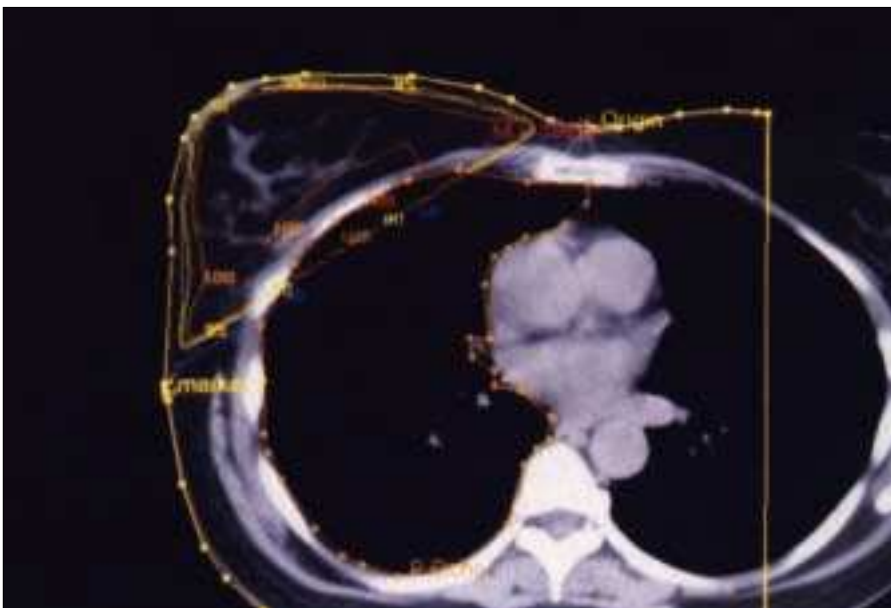


Fig. 2: TAC de planificación con curvas de isodosis.

es seco, pudiendo asociarse áreas de eritema húmedo en las zonas de roce o pliegue (axila y surco inframamario) y que evoluciona a la resolución con tratamiento tópico. La severidad del eritema tiene relación con la energía utilizada, siendo más importante cuando se utiliza Cobalto (1.2 Mv.), que cuando se utilizan fotones de 4-6 Mv, con el tamaño de la mama y con factores de susceptibilidad personal.

Otros efectos secundarios agudos pueden ser: una discreta sensación de astenia y odinofagia transitoria cuando se utiliza un campo supraclavicular.

Los efectos secundarios a largo plazo suelen ser muy leves y consisten en cambios cutáneos con discreta tendencia a la fibrosis, sobre todo del lecho quirúrgico y área del boost, acompañado en ocasiones de teleangiectasias cutáneas.

La fibrosis importante o sintomática es una situación extremadamente rara. Los cambios en el volumen de la mama dependen fundamentalmente de la técnica quirúrgica. La lesión del plexo braquial, la neumonitis y la ulceración cutánea son situaciones extremadamente raras.

El aumento de incidencia de patología cardiaca es una posibilidad en pacientes en las que se ha radiado la cadena mamaria interna, práctica actualmente en desuso al no aportar mejoría en el control.

En pacientes con afectación masiva axilar, en las que se realiza radioterapia sobre axila, la suma de cirugía más radioterapia puede condicionar la aparición de linfedema.

Referencias bibliográficas

- Veronesi U, Saccozzi R, Del Vecchio M, Banfi A, Clemente C, De Lena M, et al. Comparing radical mastectomy with quadrantectomy, axillary dissection, and radiotherapy in patients with small cancers of the breast. *N Engl J Med* 1981;305:6-11.
- Veronesi U, Banfi A, Salvadori B, Luini A, Saccozzi R, Zucali R, et al. Breast conservation is the treatment of choice in small breast cancer: long term results of a randomized clinical trial. *Eur J Cancer* 1990;26:668-670.
- Fisher B, Redmond C, and others for the National Surgical Adjuvant Breast and Bowel Project. Lumpectomy for breast cancer: an update of the NSABP experience. *J Natl Cancer Inst Monogr* 1992;11:7-13.
- Fisher B, Anderson S, Redmond C, Wolmark N, Wickerham DL, Cronin WM. Reanalysis and results after 12 years of follow-up in a randomized clinical trial comparing total mastectomy with lumpectomy with and without irradiation in the treatment of breast cancer. *N Engl J Med* 1995;333:1456-1461.
- Van Dongen J, Bartelink H, Fentimen I, Lerut T, Mignolet F, Olthuis G et al. Randomized clinical trial to assess the value of breast-conserving therapy in stage I and II breast cancer, EORTC 10801 trial. *J Natl Cancer Inst Monogr* 1992;11:15-18.
- Blichert-Toft M, Brincker H, Andersen J, Andersen KW, Axelsson CK, Mouridsen HT, et al. A Danish randomized trial comparing breast preserving therapy with mastectomy in mammary carcinoma. *Acta Oncol* 1988;27:671-677.
- Ragaz J, Jackson SM, Le N, Plenderleith IH, Spinelli JJ, Basco VE, et al.: Adjuvant radiotherapy and chemotherapy in node positive premenopausal women with breast cancer. *N Engl J Med* 1997; 337 (14):956-962.
- Overgaard M, Hansen PS, Overgaard J, Rose C, Andersson M, Bacch F, et al.: Postoperative radiotherapy in high-risk premenopausal women with breast cancer who receive adjuvant chemotherapy. *N Engl J Med* 1997; 337(14): 949-955.
- Fowble B, Gray R, Gilchrist K, Goodman RL, Taylor S, Tormey DC. Identification of a subgroup of patients with breast cancer and histologically positive axillary nodes receiving adjuvant chemotherapy who may benefit from postoperative radiotherapy. *J Clin Oncol* 1988; 6(7): 1107-1117.
- Fisher B, Costantino J, Redmond C, Fisher E, Margolese R, Dimitrov N, et al. Lumpectomy compared with lumpectomy and radiation therapy for the treatment of intraductal breast cancer. *N Engl J Med*. 1993; 328:581-586
- Winchester D, Cox J. Standards for breast conservation treatment. *CA*. 1992; 42: 134.
- Veronesi U, Paganelli G, Viale G. The sentinel node biopsy and axillary dissection in breast cancer: results in a large series. *J Nat Cancer Inst*. 1999; 91 (4): 368-373.
- Romestaing P, Lehingue Y, Carrie C. Role of a 10-Gy boost in the conservative treatment of early breast cancer: results of a randomized clinical trial in Lyon, France. *J Clin Oncol* 1997; 15(3): 963-968.
- Wazer DE, Kramer B, Schmid C, Ruthazer R, Ulin K, Schmidt-Ullrich R. Factors determining outcome in patients treated with interstitial implantation as a radiation boost for breast conservation therapy. *Int J Radiat Oncol Biol Phys*. 1997; 39(2): 381-393.
- Donegan WL, Pérez-Mesa CM, Watson FR. A biostatistical study of locally recurrent breast cancer. *Surg Gynecol Obstet* 1966; 122:529-540.
- Stefanik D, Goldberg R, Byrne P et al. Local-regional failure in patients treated with adjuvant chemotherapy for breast cancer. *J Clin Oncol* 1985; 3:660-665.
- Haagensen CD. *Diseases of the breast*. 2ª ed. Filadelfia, Saunders, 1971; 625-628.
- F. Casquero, B. Ruiz, O. Del Hoyo, F. Almeida, F. Marcos B. Usategui, A. Loayza, P. Bilbao. High dose rate brachytherapy in conservative treatment of breast cancer. a ambulatory method. 10 th International Brachytherapy Conference. Madrid, 11-14 November 2000.
- Bone Pain Trial Working Party. 8 Gy single fraction radiotherapy for the treatment skeletal pain: randomized comparison with a multifraction schedule over 12 months of patient follow up. *Radiother Oncol*. 1999; 52: 111-121.