

## Vértigo y patología sinusal a propósito de un caso

*Dizziness and sinusitis a case report*

V. Piñeiro\*, I.Riaño\*\*

\* Centro Rehabilitador del Vértigo. Clínica Indautxu. Bilbao

\*\* Hospital de Galdakao. Bizkaia

### RESUMEN

**Tanto el vértigo cómo la afectación de senos paranasales de causa infecciosa son dos diagnósticos que se repiten con frecuencia en una consulta de otorrinolaringología. En ocasiones se dan concomitantemente y para poder eliminar el proceso vertiginoso necesitamos tratar eficazmente la patología sinusal. Presentamos un caso clínico ilustrando este proceso y avanzamos un posible nexo de unión entre ambos cuadros.**

**PALABRAS CLAVE:** Vértigo, sinusitis.

### SUMMARY

**Both dizziness and sinus infection are frequent diagnoses in a ENT cabinet. Sometimes in a same patient we can see both processes and a efficient treatment of sinusitis is hended to eliminate dizziness. We present here a clinical case illustrating this process and a probably relationship between both pathologies.**

**KEY WORDS:** Dizziness, sinus infection.

### LABURPENA

**Bai bertigoa, bai infekzioak eragindako sudur-sinuaren afekzioa, otorrinolaringologiako kontsultetan sarritan errepikatzen diren bi diagnostiko dira. Batzuetan, elkar loturik datoz, eta bertigo-prozesua gainditu ahal izateko, sinusitisaren patologiarri zorrotz aurre egin behar izaten zaio. Prozesuaren gorabeherak azaltzeko balioko duen kasu kliniko bat aurkeztu eta bi koadro klinikoen arteko lotura posible bat aurreratuko dugu.**

**HITZ GAKOAK:** Bertigoa, sinusitisa.

### Introducción

El vértigo posicional paroxístico benigno es el diagnóstico más frecuente (1) dentro de los pacientes con clínica de vértigo en la consulta de atención primaria. Hay varias causas que pueden provocar esta clínica entre las que destacan las migrañas, los traumatismos craneales y la patología crónica tanto de oído medio cómo de oído interno. Aunque menos frecuente también es posible su origen por trastornos del sistema nervioso central, lo que convierte esta patología por lo demás benigna en un síntoma que nos debe obligar a descartar procesos tumorales cerebrales.

Hay numerosos estudios sobre la afectación del oído interno y su manifestación en forma de vértigo de muy diferentes tipos en los niños que padecen procesos inflamatorios en vía aérea superior, principalmente nasofaringitis y otitis serosas de repetición (2, 3, 4). Sin embargo en los adultos no hay muchos estudios sobre esta asociación (5, 6). Presentamos en forma de caso clínico una situación que se da con relativa frecuencia en nuestras consultas: la presencia de patología sinusal y vértigo concurrente. Hablamos de relación entre estos dos procesos en la medida que la resolución completa del cuadro vertiginoso pasa por la curación de la patología sinusal.

### Caso clínico

#### Anamnesis

Paciente varón de 56 años con antecedentes de trauma acústico crónico bilateral con mayor afectación de oído izquierdo. Relata cuadro de giro de objetos en relación a posiciones cefálicas e inestabilidad al caminar de un mes de duración con períodos de mejoría y recaídas intensas de una semana de duración que cedían espontáneamente.

Correspondencia:  
Vicente Piñeiro  
Centro rehabilitador del vértigo  
Clínica Indautxu  
Gordóniz, 9  
48010 Bilbao. Bizkaia  
Teléfono: 944 702 831

En el interrogatorio dirigido el paciente no cuenta antecedentes de traumatismo craneal ni historia anterior de jaquecas. No refiere exposición a tóxicos ni clínica auditiva de reciente aparición. Comenta únicamente infección de vías respiratorias altas hace 2 meses y aparición de cefaleas vespertinas de localización interocular y frontal, de intensidad moderada que ceden con paracetamol. No presentó pérdidas de conocimiento ni alteraciones motoras ni de sensibilidad.

**Exploración**

A la exploración se aprecia una otoscopia normal, cavidad oral y laringe normales, rinoscopia normal sin secreciones en el momento de revisión, audiometría coincidente con antecedentes (fig.1), impedanciometría: normal, Test de Romberg con inclinación sobre lado izquierdo sin caída, no presenta nistagmo espontáneo, los pares craneales son normales y las pruebas cerebelosas también. El test de Hallpike genera un nistagmo horizontorotatorio hacia la izquierda en el decúbito izquierdo.

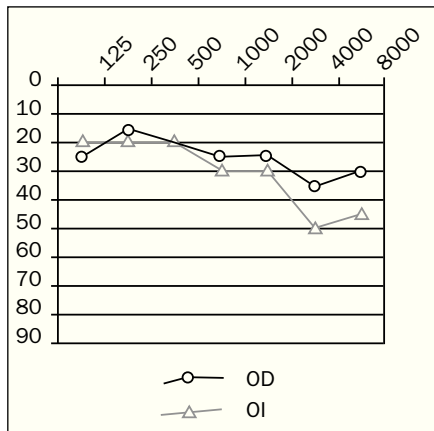


Figura 1: Audiometría: hipoacusia neurosensorial tipo Trauma acústico bilateral con mayor afectación en oído izquierdo.

**Exploración instrumental**

En primer lugar se le realiza una electro-nistagmografía cuyos resultados nos informan de simetría laberíntica (afirmando la normalidad de los canales semicirculares horizontales), de giro cervical incapaz de generar nistagmo y de pruebas oculomotoras normales en velocidad y precisión.

Los potenciales evocados auditivos presentan un retraso en la onda I de forma bilateral pero mayor en oído izquierdo y unas latencias interondas normales con amplitudes correctas, confirmando cocleopatía bilateral con mayor afectación de oído izquierdo.

La posturografía nos muestra un patrón vestibular dada la mayor dificultad en la prueba con ojos cerrados y superficie inestable.

**Diagnóstico**

Tras la anamnesis, exploración y pruebas realizadas el diagnóstico de presunción es Vértigo Posicional Paroxístico Benigno de Oído Izquierdo.

**Tratamiento**

El tratamiento consistió en una maniobra de Epley e inmovilización cefálica con collarín cervical durante 24 horas

**Evolución**

La situación del enfermo y su exploración a las 48 horas de la maniobra de Epley era un test de Hallpike negativo y la desaparición de los síntomas de inestabilidad y giro de objetos. Fue citado en un mes para comprobar su evolución. El enfermo entonces comentó la reaparición de cierta inestabilidad y sensación de giro aunque menos intensa, así como la persistencia de cefaleas vespertinas a las que no confería excesiva importancia. La exploración nos mostró de nuevo un test de Hallpike positivo en oído izquierdo por lo que antes de realizar una nueva maniobra de Epley se decidió realizar pruebas de imagen. Comenzando por una radiografía simple de senos paranasales en proyección de Waters, que nos permitió apreciar una imagen de nivel hidroaéreo en el seno maxilar izquierdo (fig.2), compatible con sinusitis maxilar.

Se procedió entonces al tratamiento de la patología sinusal y a la realización de una segunda maniobra de Epley. Tras la misma se consiguió de nuevo la negatividad del test de Hallpike y con el tratamiento de la patología sinusal cedieron por completo las cefaleas. Un mes después el enfermo continuaba asintomático y la segunda radiografía de senos paranasales fue normal. Se realizaron otras dos revisiones en los siguientes seis meses sin que apareciera sintomatología alguna




Figura 2: Radiografía en proyección Waters donde se aprecia claramente afectación de seno maxilar izquierdo.

pudiéndose dar de alta al paciente. Después se han realizado controles cada 3 meses durante 6 sin observar recaída.

**Discusión**

Es conocida la asociación de trastornos del equilibrio en niños y otitis serosa (2, 3, 4). También es conocida la posibilidad de alteraciones vertiginosas en pacientes con otosclerosis, y la aparición de un vértigo posicional tras una estapedectomía. La otorrea y los procesos infecciosos crónicos de oído medio producen vértigo por mecanismos bien conocidos, hasta el punto de hacernos replantear la causa de un vértigo el hallazgo de imágenes de mastoiditis crónica en un oído explorado con medios de imagen cuando buscamos procesos centrales como causa de la clínica vertiginosa.

Sin embargo la asociación entre la patología inflamatoria sinusal y el vértigo es actualmente un tema controvertido sobre todo si no hay alteración en el oído medio durante la exploración. En la bibliografía sólo encontramos unos pocos casos descritos de asociación entre vértigo y sinusitis esfenoidal (5) y sinupatías de diferente tipo6, llegando incluso algún autor a denominarlo "vértigo sinusal". Sin llegar a ser tan drásticos sí pensamos que puede existir una relación entre ambos cuadros en determinados pacientes.

La fisiopatología del proceso vertiginoso en este caso puede ser consecuencia de una laberintitis serosa originada por el paso de sustancias tóxicas desde un oído medio con inflamación. En el caso del vértigo posicional esta laberintitis debería ser circunscrita al utrículo dada la falta de signos de afectación de los canales semicirculares horizontales. Partiendo de la base de que el origen reside en una inflamación del oído medio se puede decir que el proceso de laberintitis persiste más allá de la otitis o que la afectación del oído medio ha de ser subclínica al no encontrarse signos de aumento de impedancia ni defectos auditivos de transmisión en la audiometría.

Aunque el proceso sinusal como tal es difícil de asociar a la patología de oído medio, si no se encuentran signos de inflamación o de otitis serosa en el momento de la exploración, es evidente que en este caso la resolución completa del vértigo tras la curación de la patología

sinusal implica que hay una interrelación entre ambos cuadros.

Otro punto interesante en este caso clínico es que el origen del vértigo se produce en el oído con mayor lesión auditiva previa, pudiendo sugerir la afectación previa del utrículo por el traumatismo acústico o pura coincidencia con el lado afectado de patología sinusal.

### Conclusión

Ante un cuadro de vértigo recidivante en el que se haya descartado un origen central y sin indicios de enfermedad de Meniere en dicho oído (cómo podrían ser fluctuaciones auditivas o sensaciones de presión auricular durante las crisis) deberíamos valorar la posibilidad de existencia de una patología inflamatoria sinusal aunque no haya afectación del oído medio a la exploración.

### Referencias bibliográficas

1. Denia Lafuente, A.; Grupo de Vértigo de la SEORL; "El vértigo actualización y valoración en España" 87-90. Grupo aula médica, ISBN: 84-7885-104-6
2. Margaretha L.; Casselbrandt; Furman, JM. "Past history of otitis media and balance in four-year-old children". *Laryngoscope* 110: May 2000; 773-777.
3. Herraiz C., Hernández FJ., Tapia MC. "Trastornos del equilibrio en la infancia". *Acta Otorrinolaringol Esp.* 49,5 (363-368), 1998.
4. Bower CM., et al. "The spectrum of vertigo in children". *Arch Otolaryngol Head and Neck Surg* 1995;121:911-5.
5. Taguchi K., "A case of sphenoidal sinus syndrome presenting as vertigo"; *Jibiinkoka* 1996 Apr; 38(4): 403-6
6. Haid T. "vertigo originating from inflammation of the paranasal sinuses (the so-called sinogenic vertigo)". *Adv Otorhinolaryngol* 1981;27:190-7