

NEUMONIA CAVITADA

CAVITATED PNEUMONIA

PNEUMONIA KABITATUA

(1) José M^a Merino-Muxika, (2) José Ramón Martín-Beñaran

(1) S. de Respiratorio. Hospital de Basurto. Bilbao. Bizkaia. España UE.

(2) Medicina de Familia y Comunitaria. Hospital de Basurto. Bilbao. Bizkaia. España UE.

RESUMEN

Las neumonías cavitadas pueden tener su origen en la aspiración de alimentos o de gérmenes de la cavidad oral y por regurgitación del contenido esofagogástrico. La acalasia es una patología poco habitual y a propósito presentamos un caso.

Palabras clave: Neumonía por aspiración, Acalasia

SUMMARY

Cavitated pneumonia can originate from aspiration of food or germs from the oral cavity and from regurgitation of oesophagogastric contents. Achalasia is an uncommon pathology and coming up next we will present a case

Keyword: aspiration pneumonia, achalasia

LABURPENA

Pneumonia kabitatuak aho barrunbeko elikagaiak edo germenak arnasteagatik eta eduki esofagogastrikoaren berrahoratzeagatik sor daitezke. Acalasia ezohiko patologia da eta kasu bat aurkeztuko dugu, propio.

Hitz gakoak: arnasteagatiko pneumonia, akalasia.

Correspondencia:
J.M^a Merino Muxika
S. de Respiratorio
Hospital de Basurto - UPV/EHU
Avda. Montevideo 18
48013 Bilbao. Bizkaia. España UE.

CASO CLÍNICO

Paciente varón de 42 años de edad, con antecedentes de gastritis con pirosis y reflujo estudiada ambulatoriamente (gastroscopia) en tratamiento con omeprazol. Fumador de 20 paquetes / año. Bebedor de 70grs. de etanol día.

Ingresó en nuestro centro por presentar desde 5 días antes un proceso con tos seca, fiebre elevada y posteriormente dolor en costado izdo. que aumentaba con la respiración y la tos objetivando algún esputo hemoptoico. En la anamnesis refería, catarros frecuentes y cierta sensación de disfagia con regurgitaciones frecuentes de alimentos o saliva, fundamentalmente al estar tumbado.

A su ingreso el paciente estaba consciente, orientado, no disnéico ni polipnéico en reposo, febril, destacando a la exploración disminución del murmullo vesicular y crepitantes inspiratorios en campo medio-posterior de hemitórax izdo.. El resto de la exploración era anodina. En la analítica presentaba leucocitosis con neutrofilia y gasometría con pO₂ 62 mmhg. Se realizó Rx de tórax donde se objetivaba una condensación cavitada en el L.S.I.

En relación con los antecedentes y sintomatología digestiva se practicó un tránsito baritado esófago gástrico que se informa como dilatación esofágica con alteración de la motilidad del mismo y estenosis de la unión gastroesofágica. TAC torácico realizado para descartar componente obstructivo endobronquial que justificara la neumonía, confirmó la condensación cavitada, dilatación y estenosis esofágica en relación con acalasia u otras causas de estenosis esofágica (fig. 1).

Se intauró tratamiento con amoxicilina clavulánico con resolución radiográfica de la condensación referida. Posteriormente se realizaron manometría esofágica y dilatación de la zonaestenótica con mejoría de la disfagia..

DISCUSIÓN

Las causas capaces de producir una neumonía con cavitación son muy diversas. En general estos pacientes tienen condiciones que favorecen la aspiración de contenido orofaríngeo o la regurgitación gastroesofágica y entre ellos cabe mencionar, enfermos con, enfermedades debilitantes crónicas, alteraciones de conciencia por enolismo agudo, ataques convulsivos, instrumentación con sondas gástricas y aquellos que presentan trastornos de la deglución por procesos benignos o malignos como ocurre en las neoplasias esofágicas, divertículo de Zenker (1-2) o en las enfermedades neuromusculares de la faringe o del

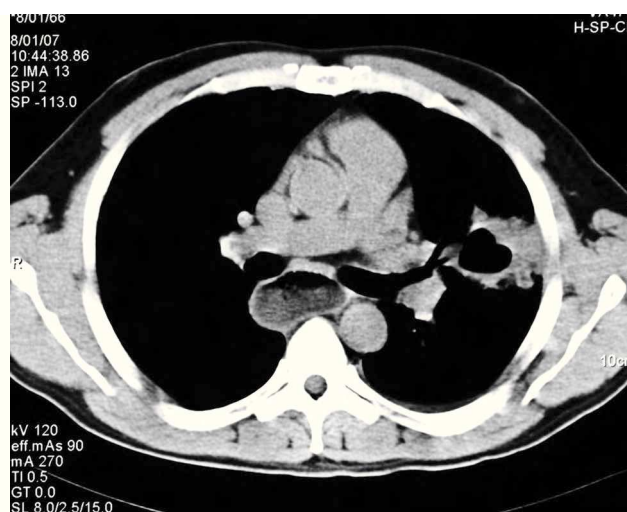


Figura 1. Condensación y dilatación esofágica.

esófago, caso de la acalasia (3). La falta de higiene bucal es otra causa admitida (4). En ellas las secreciones ricas en bacterias, con gran frecuencia anaerobios, provocan la neumonía cavitada que a menudo se va a caracterizar por un hedor fétido propio de estos microorganismos anaerobios(5,6).

En nuestro caso si bien no se obtuvo germen causal, el conjunto de circunstancias clínicas, los hallazgos radiográficos y endoscópicos, sugieren que la etiología de la neumonía fuera por aspiración a consecuencia, la retención alimenticia por el trastorno motor esofágico de la acalasia. Si bien la acalasia es una patología poco habitual, la identificación en la anamnesis de trastornos deglutorios deben hacer que la tengamos presente como una posibilidad etiológica mas.

BIBLIOGRAFÍA

- 1 - Didilescu C, Dinu M. Respiratory manifestations in the diseases of the oesophagus. *Pneumologia*, 2007 Jan-Mar;56(1):38-40
- 2 - G.Gonzalez Roa, J.Palma Lafuente, G.M.Ramos. Gallego,F.Sarmiento Jiménez. Divertículo de Zenker como causa de disfagia en el anciano. *Medifam*: 12\06\2007
- 3 - Llobregat Poyán N. et al. Orientaciones terapéuticas en los divertículos esofágicos *Gastroenterología integrada* 2001;2(4):23-236
- 4 - Payne WS, King RM. Pharyngoesophageal (Zenker's diverticulum) *Surg Clin North Am*: 1983;63:815-824
- 5 - Marik PE . Aspiration pneumonia and aspiration pneumonia. *N Engl J Med* 2001; 344: 665-771
- 6 - Zalacain Jorge R. Absceso Pulmonar. En: *Medicina Respiratoria* 2ª Ed. P. Martín Escribano. Aula Médica 2005; VII; 49:877-882