

Gaceta Médica de Bilbao

www.elsevier.es/gmb



CARTA AL DIRECTOR

Utilidad del octreótido *long-acting release* en el sangrado digestivo de origen oscuro

Utility of octreotide long-acting release in gastrointestinal bleeding of obscure origin

Oktreotidoaren (*long-acting release*) erabilera, jatorri iluneko odoljario digestiboan

Sr. Director:

La hemorragia digestiva de origen oscuro se define por la existencia de pérdidas sanguíneas procedentes del tubo digestivo cuyo origen no puede identificarse con las exploraciones habituales. Por otra parte, aunque se identifiquen lesiones responsables del sangrado, en ocasiones los pacientes no son candidatos a un tratamiento agresivo por la extensión de las mismas o por la existencia de comorbilidad, o bien el tratamiento endoscópico o angiográfico no es factible o la respuesta hemostásica al mismo no es adecuada. En estas ocasiones está indicado realizar tratamiento farmacológico, aunque las opciones terapéuticas disponibles son muy limitadas¹. Presentamos un caso de sangrado digestivo oculto de origen oscuro, tratado con octreótido *long-acting release* (OCT-LAR) con una muy buena respuesta al tratamiento.

Observación clínica

Varón de 84 años con antecedentes de diabetes mellitus tipo 2, hipertensión arterial, cardiopatía isquémica con infarto anterior antiguo, accidente cerebrovascular carotídeo izquierdo con secuelas mínimas, adenocarcinoma de próstata en tratamiento con hormonoterapia, adenocarcinoma *in situ* de recto tratado con resección endoscópica, y polimialgia reumática, en tratamiento con prednisona, metformina, insulina glargina, dinitrato de isosorbide, losartán, omeprazol, sulfato ferroso, leuprorelina acetato, ácido acetilsalicílico y dipiridamol.

Ingresa por síndrome anémico sin datos de sangrado macroscópico, sintomatología digestiva o pérdida de peso. A la exploración física se observaba palidez de piel y mucosas y mínima hemiparesia derecha residual, con auscultación cardiopulmonar normal y abdomen sin alteraciones. En las exploraciones complementarias destacaban una anemia

ferropénica con hemoglobina de 7,8 g/dL y detección de sangre oculta en heces positiva. Los anticuerpos antitransglutaminasa IgA fueron negativos. Se realizaron gastroscopia, colonoscopia, tránsito intestinal y tomografía computarizada abdominopélvica que no mostraron lesiones responsables del sangrado. En los meses sucesivos presentó episodios de anemia sin sangrado aparente que requirieron hemoterapia y administración de ferrotterapia parenteral prácticamente mensuales (fig. 1). Se realizaron de nuevo gastroscopia y colonoscopia, así como una exploración con videocápsula endoscópica que tampoco consiguieron establecer el origen del cuadro. En febrero de 2010 se inició tratamiento con 20 mg mensuales de OCT-LAR por vía intramuscular, observándose una disminución notable de los requerimientos transfusionales, de modo que en el último año sólo ha precisado hemoterapia en dos ocasiones, una de ellas en el postoperatorio de amputación supracondílea de extremidad inferior derecha por isquemia crónica grado IV (fig. 1). El fármaco fue bien tolerado y como único efecto adverso se observó hiperglucemia leve, controlada con ajuste de la dosis de insulina glargina.

La hemorragia digestiva de origen oscuro se define por la existencia de pérdidas sanguíneas, patentes o no, procedentes del tubo digestivo, cuyo origen no puede identificarse con las exploraciones habituales. Constituye el 5% de todos los sangrados digestivos y puede presentarse como anemia ferropénica o detección de sangre oculta en heces si el sangrado es oculto, o como hemorragia evidente en forma de melenas, rectorragia o hematoquecia¹. La causa más frecuente son las angiodisplasias de intestino delgado. La introducción en los últimos años de la videocápsula endoscópica y la enteroscopia de doble balón ha permitido mejorar la rentabilidad diagnóstica y hacer que estas lesiones sean accesibles al tratamiento endoscópico. A pesar de estos avances, en aproximadamente un 25% de los casos no es posible obtener un diagnóstico; además un porcentaje significativo de estos pacientes no es tributario de un tratamiento agresivo por la extensión de las lesiones o la existencia de comorbilidad. Por otra parte existen casos en que el tratamiento endoscópico o angiográfico no es factible o la respuesta hemostásica al mismo no es adecuada. En estos pacientes está indicado el tratamiento farmacológico, aunque las opciones terapéuticas existentes son muy limitadas. Se han utilizado tratamiento hormonal combinado, talidomida, antifibrinolíticos, betabloqueantes no selectivos, danazol, desmopresina y factor VII activado recombinante¹, aunque el único fármaco

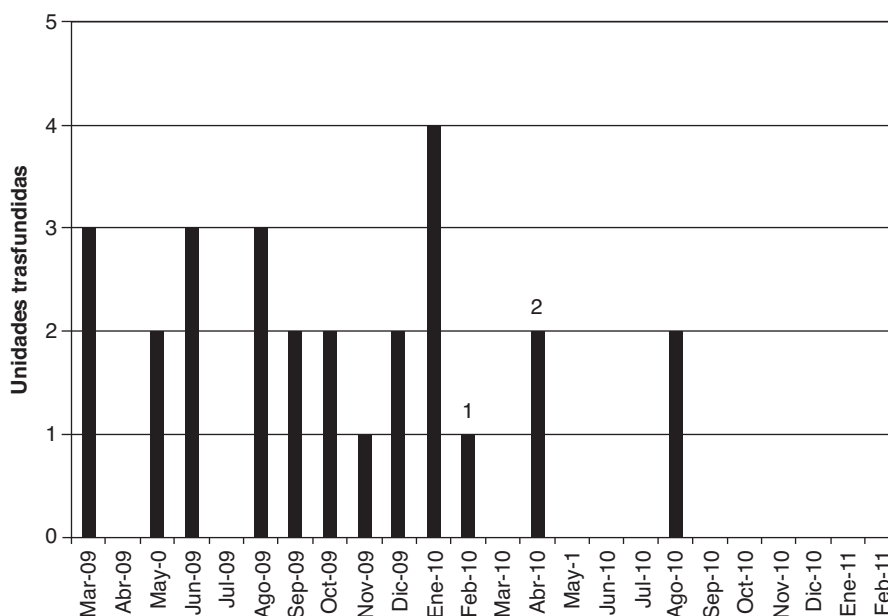


Figura 1 Distribución de las unidades de concentrado de hematíes transfundidas. (1) Inicio de OCT-LAR 20 mg/mes intramuscular. (2) Amputación supracondílea de extremidad inferior derecha.

que ha demostrado eficacia de forma consistente es el octreótido²⁻⁴; sin embargo, su uso se ve limitado por la necesidad de administrarlo en varias dosis diarias subcutáneas. La acción principal del octreótido es la vasoconstricción esplácnica mediada por la inhibición de péptidos vasodilatadores, aunque también se ha demostrado de forma experimental su capacidad antiangiogénica¹. Desde hace unos años disponemos de una formulación de liberación retardada (OCT-LAR), que se administra por vía intramuscular mensual, indicada en el tratamiento de la acromegalia y de los tumores neuroendocrinos gastroenteropancreáticos. La experiencia con OCT-LAR en el sangrado digestivo crónico incluye varios casos aislados y dos series de casos^{5,6}. Apenas existen comunicaciones sobre la utilización de OCT-LAR en otras indicaciones en las que el octreótido convencional es de utilidad, como quilotórax, fístulas digestivas o diarrea refractaria asociada a neoplasias o su tratamiento⁷. Los efectos secundarios del OCT-LAR derivan de su acción sobre otros sistemas hormonales; destacan por su frecuencia diarrea, náuseas, vómitos, dolor abdominal e inducción de la formación de coledocistitis. También se ha descrito hiperglucemia en pacientes diabéticos, así como aparición de diabetes de novo⁷. En cualquier caso, todos estos efectos adversos son en general de escasa entidad y fácilmente controlables con tratamiento sintomático o ajustes del tratamiento antidiabético, como en nuestro caso. En las dos series que analizan la utilidad de OCT-LAR en el sangrado digestivo crónico se concluye que es un fármaco eficaz y seguro. Scaglione et al⁵ incluyeron 13 pacientes con sangrado crónico atribuido a angiodisplasias, tratados con 10 mg/mes de OCT-LAR, observando una respuesta completa al año en un 70% de los casos. La serie de Molina et al⁶ se compone de 11 casos, 8 con angiodisplasias y 3 sin filiación etiológica del sangrado. En un 36% se obtuvo una respuesta completa con dosis diferentes de OCT-LAR y se observó una reducción significativa en las unidades de concentrado de hematíes transfundidas y en los días de

ingreso hospitalario. En ningún caso se documentaron efectos adversos relevantes. Se concluye que OCT-LAR es eficaz independientemente de la presentación del sangrado (oculto o evidente) y del origen conocido o incierto de este^{5,6}. Las limitaciones que comparten ambos estudios son la ausencia de un grupo control y el tamaño muestral reducido; no obstante, a la espera de estudios multicéntricos y controlados, los datos disponibles hacen pensar que el OCT-LAR constituye un recurso terapéutico paliativo eficaz y seguro en un grupo de enfermos con sangrado crónico que precisan altos requerimientos transfusionales e ingresos hospitalarios repetidos. La reducción de las necesidades transfusionales y de los ingresos hospitalarios redundará sin duda en una mejora en la calidad de vida de estos pacientes.

Conflicto de intereses

Los autores declaran no tener ningún conflicto de intereses.

Bibliografía

- Molina Infante J, Pérez Gallardo B, Hernández Alonso M, Mateos Rodríguez JM, Dueñas Sadornil C, Fernández Bermejo M. Octreótido long acting release para la hemorragia digestiva en pacientes de edad avanzada con comorbilidad. *Med Clin (Barc)*. 2009; 133:667-70.
- Brown C, Subramanian V, Wilcox CM, Peter S. Somatostatin analogues in the treatment of recurrent bleeding from gastrointestinal vascular malformations: an overview and systematic review of prospective observational studies. *Dig Dis Sci*. 2010;55:2129-34.
- Nardone G, Rocco A, Balzano T, Budillon G. The efficacy of octreotide therapy in chronic bleeding due to vascular abnormalities of the gastrointestinal tract. *Aliment Pharmacol Ther*. 1999;13:1429-36.
- Junquera F, Saperas E, Videla S, Feu F, Vilaseca J, Armengol JR, et al. Long-term efficacy of octreotide in the prevention of

- recurrent bleeding from gastrointestinal angiodysplasia. *Am J Gastroenterol.* 2007;102:254–60.
5. Scaglione G, Pietrini L, Russo F, Franco MR, Sorrentini I. Long-acting octreotide as rescue therapy in chronic bleeding from gastrointestinal angiodysplasia. *Aliment Pharmacol Ther.* 2007;26:935–42.
 6. Molina Infante J, Pérez Gallardo B, Fernández Bermejo M. Avances en el tratamiento farmacológico de la hemorragia digestiva de origen oscuro. *Rev Esp Enferm Dig.* 2007;99:457–62.
 7. Bornschein J, Drozdov I, Malfertheiner P. Octreotide LAR: safety and tolerability issues. *Expert Opin Drug Saf.* 2009;8:755–68.

Mireia de la Peña Trigueros, Alfonso Gutiérrez Macías*, Rafael Estrada Vicente y Felipe Miguel de la Villa

Servicio de Medicina Interna, Hospital de Basurto, Bilbao, España

* Autor para correspondencia

Correo electrónico: alguma@euskalnet.net
(A. Gutiérrez Macías).