

NOTA CLÍNICA

Masa cervical: un desafío diagnóstico para el cirujano general

José Felipe Reoyo Pascual*, Oscar Vidal Doce, Rosa María Martínez Castro, Raquel León Miranda, Xandra Valero Cerrato y Juan Luis Seco Gil

Servicio de Cirugía General y del Aparato Digestivo, Complejo Asistencial Universitario de Burgos, Burgos, España

Recibido el 19 de enero de 2012; aceptado el 1 de marzo de 2012

PALABRAS CLAVE

Masa cervical;
Patología quirúrgica del cuello;
Sintomatología de masas en cuello

KEYWORDS

Cervical mass;
Surgical diseases of the neck;
Neck masses symptomatology

GAKO-HITZAK

Lepoaldeko masa;
Lepoko patologia kirurgikoa;
Lepoko masa-sintomatologia

Resumen La patología del cuello y su abordaje quirúrgico es una práctica clínica habitual para el cirujano general. En la mayor parte de las ocasiones, antes de la intervención el cirujano es consciente de lo que se va a encontrar, pero en algunos casos, pese a un estudio preoperatorio correcto, no es hasta la propia intervención, y sobre todo hasta el posterior estudio anatomopatológico, cuando conoceremos con certeza el diagnóstico del caso abordado.

© 2012 Academia de Ciencias Médicas de Bilbao. Publicado por Elsevier España, S.L. Todos los derechos reservados.

Cervical tumor: a diagnostic challenge for the general surgeon

Abstract Neck masses and their surgical approach form part of standard practice for the general surgeon. Surgeons are usually aware of what they will find before the intervention. However, despite adequate preoperative evaluation, sometimes the definitive diagnosis will only be established during surgery or, in particular, after pathological analysis.

© 2012 Academia de Ciencias Médicas de Bilbao. Published by Elsevier España, S.L. All rights reserved.

Lepoaldeko masa: kirurgialari orokorraren diagnostikoarekin lotutako erronka

Laburpena Lepoko patologia eta kirurgiaren bidez hari heltzea oso ohiko jardun klinikoa izaten da kirurgialari orokorrarentzat. Ebakuntzaren aurretik, sarri askotan, kirurgialariak jakin badaki zerekin egingo duen topo; batzuetan, haatik, ebakuntza aurreko azterketa egokia eginagatik, ebakuntzarekin hasi artean, eta batez ere, ondorengo azterketa anatomopatologikoa egin artean ez du jakiten, zehatz-mehatz, kasuaren egiazko diagnostikoa zein den.

© 2012 Academia de Ciencias Médicas de Bilbao. Argitaratzailea: Elsevier España, S.L. Eskubide guztiak gordeta.

* Autor para correspondencia.

Correo electrónico: josefelipe82@hotmail.com (J.F. Reoyo Pascual).

Introducción

La masa cervical constituye un importante y frecuente motivo de consulta en la patología de cabeza y cuello que obliga al facultativo a poner en marcha una batería de pruebas que orienten el diagnóstico. En el contexto de la Cirugía General, la presencia de una tumoración laterocervical exige en primer lugar descartar patología tiroidea utilizando para ello los medios disponibles a nuestro alcance. La utilización de pruebas complementarias, y sobre todo el estudio anatomopatológico definitivo de la pieza extraída, orientará el tratamiento a seguir y, por tanto, el pronóstico del paciente.

Caso clínico

Varón de 60 años sin antecedentes patológicos de interés, que presenta tumoración laterocervical derecha de gran tamaño (fig. 1), indolora y que no se acompaña de disfagia ni de disnea. A la exploración, se observa gran masa en región laterocervical derecha, de consistencia dura, que se mueve con la deglución y desplaza la tráquea. Analíticamente sin hallazgos, se realiza ecografía de cuello que muestra masa heterogénea de gran tamaño en vertiente lateral derecha del cuello que pudiera corresponder con un gran nódulo derecho, probablemente malignizado, sin poder descartar la posibilidad de que se trate de un conglomerado adenopático. Se indica PAAF, que obtiene muestra celular con alta sospecha de malignidad. En la TAC con contraste aparece una masa de centro probablemente necrótico que no depende de la tiroides y que parece corresponder a masa adenopática sin poder descartar sarcoma, no apreciando alteraciones en cavum, cavidad oral, faringe ni laringe. Se decide intervención quirúrgica, en la que a través de incisión de Paul André se accede a la tumoración, que se abre drenando líquido sucio (con citología negativa para células tumorales); se toman biopsias intraoperatorias que vienen informadas como compatibles con cáncer epidermoide moderadamente diferenciado. Dado el grado de infiltración y los resultados de la biopsia, se realiza exéresis en bloque (fig. 2), dejando tejido indurado de aspecto tumoral, decidiendo no ser más agresivos desde el punto de vista quirúrgico. La anatomía patológica de la pieza viene informada como masa de 8,5 × 6,5 × 6 cm compuesta

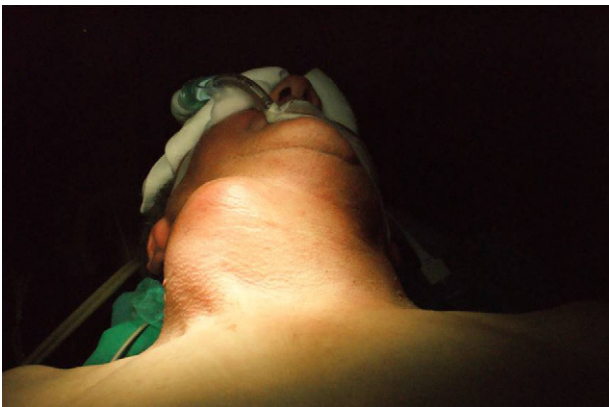

Figura 1 Imagen que muestra la masa laterocervical derecha.

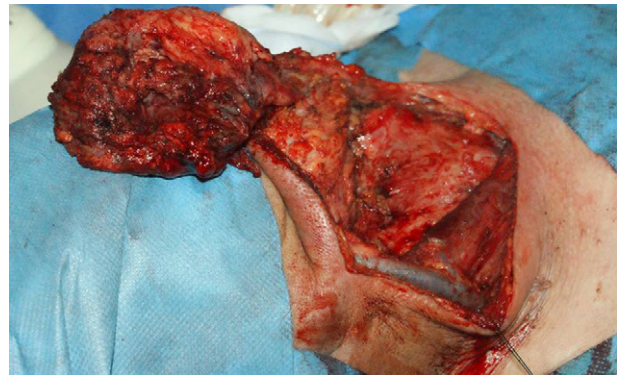


Figura 2 Imagen intraoperatoria de la masa.

por tejidos blandos masivamente infiltrados por un carcinoma epidermoide moderadamente diferenciado. Se realiza interconsulta al servicio de ORL, que diagnostica cáncer primario de amígdala derecha, remitiendo al paciente a Oncología Médica para continuar con el seguimiento y tratamiento oportuno.

Discusión

El diagnóstico diferencial de las masas cervicales supone todo un reto para el médico y requiere un estudio minucioso. Muchas veces, como en el caso presentado, son las biopsias intraoperatorias de la pieza, o incluso su estudio anatomopatológico diferido, las que nos llevan al diagnóstico definitivo¹⁻³. En primer lugar, ante cualquier masa laterocervical que se desplaza con los movimientos de la deglución, etc., y sobre todo en el contexto de la cirugía general, se hace imperativo descartar patología tiroidea⁴, y en segundo lugar, hay que considerar que puede tratarse de una metástasis de un tumor primario conocido o desconocido hasta ese momento⁵, tal y como se comprobó en el paciente presentado.

La presentación clínica de esta patología es muy variada, considerándose en determinadas series⁶ que aproximadamente en el 12% de los tumores malignos de cabeza y cuello se observa como síntoma inicial único el aumento de volumen del cuello o la aparición de una masa. En nuestro caso, al no presentar clínica deglutoria ni respiratoria, y dado que todas las pruebas complementarias, incluso la TAC, orientaban hacia complejo adenopático o incluso sarcoma de partes blandas, no se pensó preoperatoriamente en patología de ORL, aunque en algunos estudios⁷ se afirma que hasta el 46% de los pacientes con carcinoma escamoso de cabeza y cuello presentan como dato clínico inicial una masa cervical y en un porcentaje alto (71,2%) no se observó dolor⁸. En el paciente presentado, dada la intensa infiltración que mostraba la masa hacia planos profundos, y teniendo en cuenta el resultado de la biopsia intraoperatoria, se decide no ser agresivo quirúrgicamente y esperar al diagnóstico anatomopatológico definitivo, ya que tal y como se pone de manifiesto en varios trabajos⁹, ante una masa cervical de origen no filiado con el resto de pruebas complementarias, será la anatomía patológica de la pieza quirúrgica la que determine el tratamiento curativo y el pronóstico del paciente.

Conclusión

Los pacientes con masa cervical representan para el cirujano un desafío diagnóstico, donde la orientación preoperatoria resulta a menudo equivocada, pese al uso adecuado de las pruebas complementarias, confirmando que lo más frecuente no siempre coincide con el caso concreto que estemos tratando. Es entonces cuando se hace imperativo el estudio anatomopatológico de la pieza quirúrgica para ofrecer al paciente el tratamiento oportuno.

Conflicto de intereses

Los autores declaran no tener ningún conflicto de intereses.

Bibliografía

1. Kim N, Lavertu P. Evaluation of a thyroid nodule. *Otolaryngol Clin North Am.* 2003;36:17–33.
2. Rice DH. Chronic inflammatory disorders of the salivary glands. *Otolaryngol Clin North Am.* 1999;32:813–8.
3. Lenz M. Tumores de cabeza y cuello. En: TAC y RMN. Madrid: Marban; 1995. 134–84.
4. Pérez-Ruiz L, Ros-López S, Pelayo-Salas A, Maravall-Royo X. Tumor cervical. *Cirugía Casos Clínicos.* 2006;1:6–8.
5. Sanderson RJ, Ironside JA. Squamous cell carcinomas of the head and neck. *BMJ.* 2002;325:822–7.
6. McGuirt WF. The neck mass. *Med Clin North Am.* 1999;83:219–34.
7. Dolan RW, Vaughan CW, Fuleihan N. Symptoms in early head and neck cancer: an inadequate indicator. *Otolaryngol Head Neck Surg.* 1998;119:463–7.
8. Morales-Cadena M, Sanjurjo-Martínez JL. Masas en cuello. Signos y síntomas iniciales. *An ORL Mex.* 2004;49:55–8.
9. Prakash PK, Hanna FW. Differential diagnosis of neck lumps. *Practitioner.* 2002;246:252–4. 256–7,259.