



# PROGRESOS de OBSTETRICIA Y GINECOLOGÍA

www.elsevier.es/pog



## CASO CLÍNICO

# Tumor virilizante de células esteroideas del ovario

Rita Vidal Hernández<sup>a,\*</sup>, Silvia Campos Arca<sup>a</sup>, Marta Vázquez Rodríguez<sup>a</sup>,  
Ovidio Vidal Vázquez<sup>b</sup> y Emilio Salvador Cabo Silva<sup>a</sup>

<sup>a</sup> Servicio de Ginecología y Obstetricia, Hospital do Salnés (CHOP), Pontevedra, España

<sup>b</sup> Servicio de Endocrinología, Hospital do Salnés (CHOP), Pontevedra, España

Recibido el 18 de septiembre de 2011; aceptado el 14 de octubre de 2011

### PALABRAS CLAVE

Tumor de células esteroideas;  
Tumor del estroma;  
Virilización

### KEYWORDS

Steroid cell tumor;  
Virilization;  
Stromal cell tumor

**Resumen** Los tumores de células esteroideas representan el 0,1% de los tumores ováricos. Pertenecen al grupo de los tumores del estroma, también llamados de los cordones sexuales.

Aunque pueden aparecer a cualquier edad, son más frecuentes en mujeres menopáusicas y con frecuencia se asocian a síndromes endocrinos. El hirsutismo y la virilización son los hallazgos clínicos más significativos.

El manejo debe individualizarse en función de la histología, el estadio quirúrgico y el deseo genésico de la mujer.

Presentamos el caso de una paciente de 78 años con alopecia e hirsutismo severo, marcado incremento de testosterona y tumoración en ovario derecho de 4 cms., informada de tumor de células esteroideas.

© 2011 SEGO. Publicado por Elsevier España, S.L. Todos los derechos reservados.

### Virilizing steroid cell tumor of the ovary

**Abstract** Steroid cell tumors account for 0.1% of ovarian tumors and are classified within the group of stromal tumors, also known as sex cord tumors. These neoplasms can appear at any age but are more common in menopausal women and are associated with endocrine syndromes. The most significant clinical findings are hirsutism and virilization. Management should be individualized according to histological findings, surgical stage and the woman's reproductive wishes.

We describe a 78-year-old patient with alopecia and severe hirsutism, a marked increase in testosterone and a 4-cm tumor of the right ovary, diagnosed as a steroid cell tumor.

© 2011 SEGO. Published by Elsevier España, S.L. All rights reserved.

## Introducción

El tumor de células esteroideas es un tumor ovárico poco frecuente clasificado dentro del grupo de tumores del estroma o de los cordones sexuales<sup>1</sup>. Los tumores del estroma

\* Autor para correspondencia.

Correo electrónico: [ritina Vidal@hotmail.com](mailto:ritina Vidal@hotmail.com)  
(R. Vidal Hernández).

o cordón sexual representan el 5% de las tumoraciones ováricas y el 2% de los tumores malignos del ovario<sup>2</sup>. Estos tumores se han clasificado en tres subtipos según el origen celular: tumor de células esteroideas NOS, luteoma estromal y tumor de células de Leydig. Suelen ser unilaterales en el 95% de los casos.

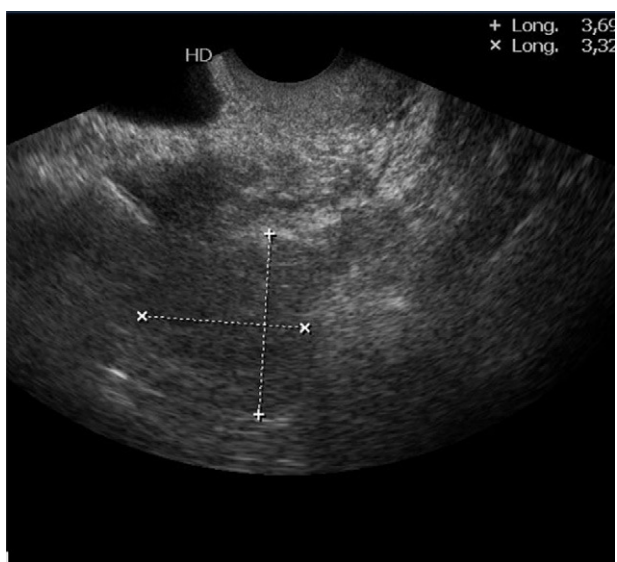
Los tumores virilizantes son raros y pueden tener su origen en el ovario o en la corteza adrenal. En la mayor parte de los casos se sospechan por los elevados valores de andrógenos, importante virilización (hirsutismo, alopecia androgénica, agravamiento de la voz, clitoromegalia, acné) y brusca instauración<sup>3</sup>.

### Caso clínico

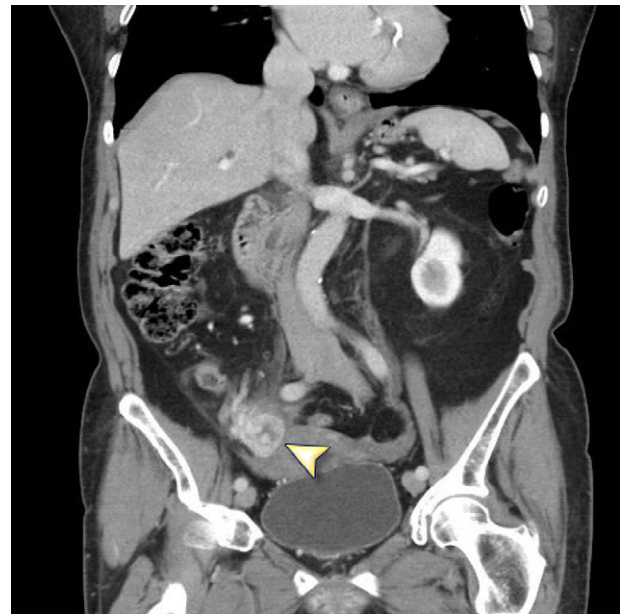Mujer de 78 años con hirsutismo y virilización de instauración brusca remitida desde el servicio de endocrinología a nuestras consultas de ecografía vaginal, para descartar tumoración ovárica.

Entre sus antecedentes obstétrico-ginecológicos destacan 7 gestaciones, 5 de ellas a término (G7P5A2) y menopausia precoz a los 40 años. Desde el punto de vista clínico presenta una hipertensión arterial crónica (HTA) de difícil control en los últimos meses. Se le realiza una histeroscopia en diciembre del 2010 por sospecha ecográfica de endometrio grueso para edad de la paciente, cuya anatomía patológica se informa de hiperplasia endometrial simple.

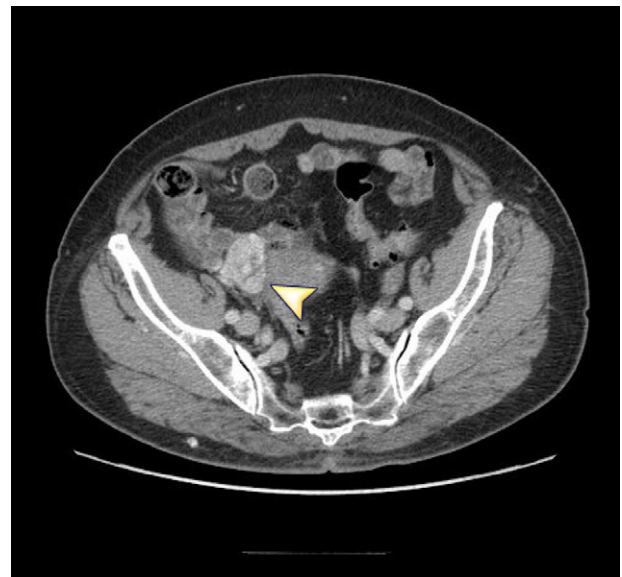En la exploración física se evidencia calvicie androgénica (alopecia frontoparietal), hirsutismo generalizado y agravamiento de la voz, de 4 meses de evolución. La exploración ginecológica es normal, salvo tumoración ecográfica de 3 cm en ovario derecho (fig. 1). En la analítica hormonal se detecta como único hallazgo anormal, valores de testosterona total de 6,62 (límites de la normalidad: 0,02-0,4). Se completan estudios con: marcadores tumorales (dentro de la normalidad) y TC abdomino-pélvica con hallazgo de tumoración en zona anexial derecha, de 2 x 3 cm, con realce heterogéneo y zona hipodensa central (figs. 2 y 3), que en el contexto clínico



**Figura 1** Tumoración anexial derecha en ecografía transvaginal.



**Figura 2** TC con contraste. Corte coronario en el que se aprecia una tumoración anexial de 2 x 3 cm, con realce heterogéneo y zona hipodensa central.



**Figura 3** TC con contraste. Corte axial en el que se aprecia la misma lesión que en la imagen 2.

de la paciente se trate probablemente de un tumor ovárico virilizante. Resto de la TC: sin otros hallazgos patológicos.

Ante la sospecha de tumoración ovárica derecha y dada la edad de la paciente, se decide la realización de anexectomía bilateral, mediante laparoscopia. Los resultados de anatomía patológica, confirman la sospecha diagnóstica de tumor de células esteroideas. Microscópicamente el ovario derecho es de 4 x 3 x 2,8 cm, de superficie externa lisa, con zona abollonada de color amarillento, que al corte presenta un nódulo amarillento de 2 cm de diámetro, que ocupa la totalidad del tejido ovárico, con borde de aspecto

expansivo y de consistencia elástica, compatible con tumor de células esteroideas. No evidencia de otra patología en el material remitido.

Microscópicamente la formación tumoral está constituida por una proliferación de células redondas que crecen formando nidos sólidos con áreas hialinas entre las mismas, y en los que no se observan atipias citológicas ni focos de necrosis, ocasionales áreas de hemorragia. Las zonas neoplásicas muestran marcada captación celular con alfa-inhibina y vimentina. El índice de proliferación celular es bajo. Tras un exhaustivo estudio, no se evidencia presencia de cristaloides de Reinke. Los hallazgos histológicos son concordantes con tumor de células esteroideas de probable comportamiento benigno (ausencia de necrosis, tumoración menor de 7 cm (2 cm en su diámetro máximo), escasa actividad y mínima atipia nuclear.

## Discusión

Los tumores de células esteroideas deben su nomenclatura a Scully en 1979 son un infrecuente grupo de neoplasias que representan el 0,1% de los tumores ováricos<sup>1</sup>. Engloban un conjunto de lesiones ováricas morfológicamente similares, aunque de distinta procedencia celular, como células luteinizadas, células de Leydig o células de la corteza adrenal. El tumor de células esteroideas NOS, es el más común de los tres (representando el 60% de los mismos) y es bilateral en el 5% de los casos<sup>4</sup>.

La fisiopatología implicada en el desarrollo de estos tumores ha sido ampliamente debatido. En la menopausia existe una prolongada exposición a altos valores de gonadotropinas, es la LH el principal estimulador de la producción androgénica ovárica, lo que podría favorecer la aparición de un tumor androgénico. Existen pocos datos sobre la función de la testosterona en la regulación de las gonadotropinas pero parece que pueda tener un efecto inhibitorio sobre la LH, produciendo además respuestas alteradas a la GnRH<sup>5</sup>.

Habitualmente, son androgénicos y se comportan de forma maligna sólo en la cuarta parte de los casos. El hirsutismo y la virilización son los síntomas más comunes, presentes en el 56-77% de los casos. La masculinización se define como la manifestación clínica derivada del exceso de acción de los andrógenos: acné, alopecia, hirsutismo, aunque la verdadera virilización se define como alopecia temporal, engrosamiento o agravamiento de la voz, masa muscular incrementada y clitoromegalia. En el caso que presentamos, los signos de virilización son evidentes (hirsutismo, alopecia fronto-temporal, agravamiento de la voz) y de rápida instauración que, unido al aumento importante de la testosterona, sugiere la existencia de un tumor de ovario productor de hormonas virilizantes<sup>6,7</sup>. No obstante, estos tumores pueden presentar manifestaciones clínicas variadas en función de la producción hormonal (testosterona, estrógenos o progestágenos).

Aunque la sospecha diagnóstica se basa en la clínica, ecografía transvaginal y los elevados niveles de testosterona, el diagnóstico definitivo lo da la anatomía patológica. Generalmente, el tumor de células esteroideas NOS es sólido y circunscrito. Al corte suele ser amarillo, por la presencia de células lipídicas ricas en pigmento intracitoplasmático. A diferencia de los tumores de Leydig, los NOS no presentan

cristales de Reinke. La inmunohistoquímica es positiva para inhibina; también se ha encontrado inmunorreactividad para vimentina (75%), LEVA 5,2 (46%), citoqueratina AE1/AE3/CK1 (37%, antígeno de membrana epitelial (8%) y S100 (7%). En nuestro caso presenta positividad para alfa-inhibina y vimentina<sup>8</sup>.

El diagnóstico diferencial incluye otros tumores esteroideos como tecomas luteinizantes, luteomas del embarazo, carcinoma primario de células claras, metastático de células renales, tumores de Leydig y sus subtipos hiliares y no hiliares; entre otros<sup>9</sup>.

El manejo de estos tumores no está estandarizado, debe individualizarse en función de la histología, el estadio quirúrgico y los deseos genésicos de la paciente. En general, suele realizarse una cirugía conservadora con ooforectomía en mujeres con deseos genésicos. En las mujeres menopáusicas o con deseos genésicos cumplidos, la indicación es la histerectomía total con salpingooforectomía bilateral, debido a que hasta en un 10% de los casos se asocia con carcinoma endometrial<sup>10,11</sup>. En nuestro caso, se ha decidido realizar simplemente la doble anexectomía, por tener una anatomía patológica reciente de hiperplasia endometrial simple.

Existen casos registrados en la literatura, con tratamiento hormonal con agonistas de receptores de la hormona liberadora de gonadotropina (GnRH) para inducir la supresión hormonal y la apoptosis, evitando así la cirugía. Este manejo se basa en la consideración de que alguno de estos tumores no son autónomos y dependen de la secreción de gonadotropinas, sugiriendo una relación entre los receptores de la GnRH y el crecimiento tumoral. No obstante, aunque los resultados son alentadores, este tipo de tratamiento se ha utilizado en casos inoperables o en enfermedad recurrente, por lo que hasta la fecha debe de considerarse como un tratamiento experimental<sup>12,13</sup>.

## Conclusión

Los tumores de células esteroideas del ovario pertenecen al grupo de los tumores del estroma.

En la mayor parte de los casos se sospechan por los elevados valores de andrógenos, importante virilización (hirsutismo, alopecia androgénica, agravamiento de la voz, clitoromegalia, acné) y brusca instauración.

## Conflicto de intereses

Los autores declaran no tener ningún conflicto de intereses

## Bibliografía

1. Scully RE, Young RH, Clement PB. Tumors of the ovary and maldeveloped. In: Armed Forces Institute of Pathology, AFIP Atlas of tumor Pathology. Washington: AFIP; 1979. p. 215–20.
2. Guppy AE, Nathan PD, Rustin GJ. Epithelial ovarian cancer: a review of current management. *Cli Oncol*. 2005;17:399–411.
3. Stephens J, Fielding A, Verdagner R. A steroid-cell tumor of the ovary resulting in massive androgen excess early in the gonadal steroidogenic pathway. *Gynecol Endocrinol*. 2008;24:502–4.
4. Clement PB, Young RH. Atlas of Gynecologic Surgical Pathology. Philadelphia: WB Saunders Co; 2000.

5. Picon MJ, Lara JL, Díaz Recasens J. Use of a long-acting gonadotrophin-releasing hormone analogue in a postmenopausal woman with hyperandrogenism. *Eur J Endocrinol.* 2000;142: 619–22.
6. Crespo I, Stucchi A, García A. Hiperandrogenismo. *Dermatol Peru.* 2002;12:43–52.
7. Luque-Cuba E, García-Ramos F, Rechkemmer-Prieto A. Tumores de células esteroideas del ovario: reporte de caso. *Rev Med Her.* 2005;16:80–6.
8. Mc Cluggage WG, Mc Kenna M, Mc Bride HA. CD 56 is a sensitive and diagnostically useful immunohistochemical marker of ovarian sex cord-stromal tumors. *Int J Gynecol Pathol.* 2007;26:322.
9. Mironov S, Akin O, Pandit-Taskar N. Ovarian cancer. *Radiol Clin North Am.* 2007;45:149–66.
10. Pastner B. Sex cord-stromal ovarian tumors. In: Piver MS, editor. *Manual of gynaecology.* Boston: Little Brown and Company; 1989. p. 40–55.
11. Reedy M, Richards W, Ueland F. Ovarian steroid Cell Tumors. Not otherwise Specified: A case report and literature Review. *Gynecol Oncol.* 1999;75:293–7.
12. Tanaka YO, Saida TS, Minami R. MR findings of ovarian tumors with hormonal activity, with emphasis on tumors other than sex cord-stromal tumors. *Eur J Radiol.* 2007;62:317–27.
13. Brewer CA, Shevlin D. Encouraging response of an advanced steroid-cell tumor.