



PROGRESOS de OBSTETRICIA Y GINECOLOGÍA

www.elsevier.es/pog



CASO CLÍNICO

Melanoma maligno primario en vagina



Lorena Guardia Dodorico^{a,*}, María Dolores Comes García^b, María Ángeles Aragón Sanz^a, Rosa Oncíns Torres^b y Verónica Calderero Aragón^c

^a Servicio de Ginecología, Hospital de Barbastro, Barbastro, Huesca, España

^b Unidad de Patología, Hospital de Barbastro, Barbastro, Huesca, España

^c Servicio de Oncología, Hospital de Barbastro, Barbastro, Huesca, España

Recibido el 2 de diciembre de 2014; aceptado el 2 de febrero de 2015

Disponible en Internet el 18 de marzo de 2015

PALABRAS CLAVE

Melanoma;
Vagina;
Metástasis;
MelanA;
BRAF

Resumen El melanoma primario de vagina es un tumor poco frecuente y agresivo, siendo común las metástasis en el momento de su diagnóstico. Las características citológicas de las células melanocíticas son difíciles de apreciar en una citología cérvico-vaginal. El estudio histológico debe basarse en técnicas inmunohistoquímicas (S100, MelanA y HMB45). El diagnóstico diferencial es con el carcinoma escamoso, cuando presenta un patrón epitelioide. Se ha de excluir siempre una metástasis de otra localización. Actualmente sin consenso en el tratamiento es un tumor con baja supervivencia.

© 2014 SEGO. Publicado por Elsevier España, S.L.U. Todos los derechos reservados.

KEYWORDS

Melanoma;
Vagina;
Metastasis;
MelanA;
BRAF

Primary melanoma of the vagina

Abstract Primary melanoma of the vagina is an aggressive and uncommon tumor and with frequent metastases at diagnosis. It is difficult to visualize melanocytic cells in a gynecological smear. The diagnosis should be based on immunohistochemistry techniques (S100, MelanA, HMB45). The differential diagnosis is with squamous carcinoma when melanoma presents an epithelioid pattern. It is important to always exclude metastases from other locations. Currently, there is no consensus on treatment and survival is low. At this moment there's no treatment consensus for this poor survival tumour.

© 2014 SEGO. Published by Elsevier España, S.L.U. All rights reserved.

* Autor para correspondencia.

Correo electrónico: lorenaguardia@hotmail.com, lpguardiad@salud.aragon.es (L. Guardia Dodorico).

Introducción

Alrededor del 1% de los melanomas se desarrollan en las mucosas del aparato respiratorio, digestivo y tracto genito-urinario; estos últimos aparecen mayormente en vulva y vagina (95 y 3%, respectivamente). El melanoma de vagina es un tumor muy infrecuente y de mal pronóstico, y representa del 1 al 2% de los cánceres del área ginecológica, siendo su localización más común el tercio inferior de la vagina (58%) y en la pared anterior (45%). Aparece con más frecuencia entre la sexta y la séptima década de la vida, y los síntomas más comunes son sangrado vaginal, tumoración palpable y flujo vaginal. Es una neoplasia muy agresiva con frecuentes recidivas locales y con metástasis en nódulos inguinales e ilíacos, pulmón, cerebro, hígado y huesos en el momento de su diagnóstico. El tratamiento consiste en extirpación local o cirugía radical, irradiación y quimioterapia. No hay consenso del tratamiento a seguir. El pronóstico es pobre e impredecible con una supervivencia a los 5 años entre el 13 y 19% frente al 47% de las pacientes que lo padecen en vulva. Actualmente se estudia la mutación BRAF para determinar los casos susceptibles de tratamiento con vemurafenib.

Descripción del caso clínico

Mujer de 65 años, menopáusica desde los 50 años. Antecedentes obstétricos: 4 gestaciones, 2 partos normales y 2 abortos. Sin historia de cribado de cáncer de cérvix. Antecedentes de diverticulitis de colon. La paciente consulta por sangrado de 2-3 meses de evolución (espontáneo y poscoital) y pérdida de orina. A la exploración ginecológica (la cual se realiza con dificultad) se constata con espéculo formación vegetante en cara anterior y tercio distal de vagina de aproximadamente 5 cm de diámetro que no se puede determinar si compromete al cérvix. La lesión es sangrante al contacto y friable. Mediante tacto vaginal, se palpa una solución de continuidad a nivel de la pared vaginal anterior que impresiona contactar con la uretra y comprometerla (se constata salida de orina a la palpación). Se logra palpar cérvix atrófico y ambos parametrios impresionan libres de tumor, al igual que el fondo de saco vaginal posterior. El fondo de saco vaginal anterior se presenta duro pétreo y fijo al cérvix. Se palpan adenopatías inguinales bilaterales con predominio del lado izquierdo de 2 cm de diámetro. Se realiza ecografía transvaginal, que informa: útero en anteversoflexión de 55 mm × 45 mm × 35 mm, miometrio normal, línea endometrial lineal, anexos no se visualiza enfermedad sobreagregada y cérvix impresiona normal.

Se realiza estudio citológico, toma para estudio del HPV y biopsia de vagina. La citología vaginal muestra células atípicas de núcleos grandes que ocupan más de 2 tercios del citoplasma, excéntricos, con frecuencia bi o multinucleados que muestran hendiduras, cromatina tosca y estiramientos cromatinicos. Los citoplasmas son poco densos y no contienen pigmento citoplasmático. Estas células atípicas se hallan entre las células escamosas de la vagina (fig. 1). La biopsia muestra una proliferación difusa en el estroma subepitelial de células grandes, epitelioides, con núcleos ovoides, nucléolo fino y frecuentes binucleaciones (fig. 2). El estudio inmunohistoquímico es positivo para vimentina, HMB45, MelanA (fig. 3) y CD 117. p16 también positiva en el 30%

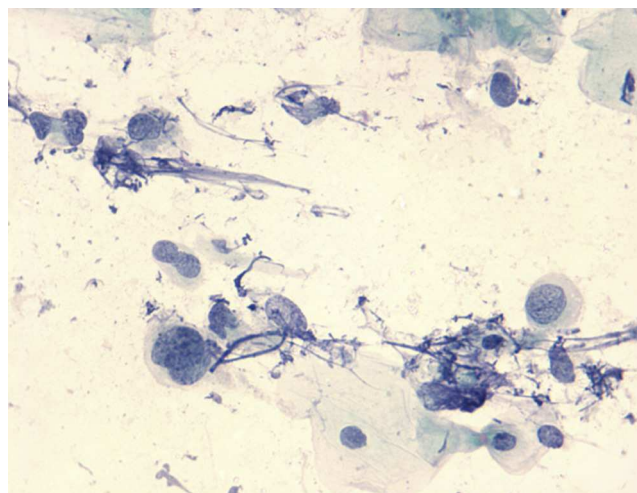


Figura 1 Células atípicas de núcleos grandes con cromatina tosca. Estiramientos cromatinicos y restos nucleares en el fondo. Papanicolaou ×660.

de la masa tumoral. Es negativa la citoqueratina 7, 20, p63 y actina. Estos hallazgos son consistentes con melanoma maligno amelanótico.

Test de HPV (Sistema cobas[®] 4800): negativo para virus de alto riesgo.. Se solicitó mutación de BRAF para plantear alternativas terapéuticas. BRAF (realizada con test de cobas[®]): ausencia de mutación sobre la muestra testada. *c-kit* positivo en el 30% de las células. La TAC y la RM abdominal muestran metástasis hepáticas y óseas en pubis. Adenopatías patológicas en ambas cadenas ilíacas externas (fig. 4).

Curso clínico y tratamiento

Ante el diagnóstico de melanoma de vagina con amplia diseminación metastásica, se inicia tratamiento con dacarbazina en monoterapia. Tras 3 ciclos, se encuentra impor-

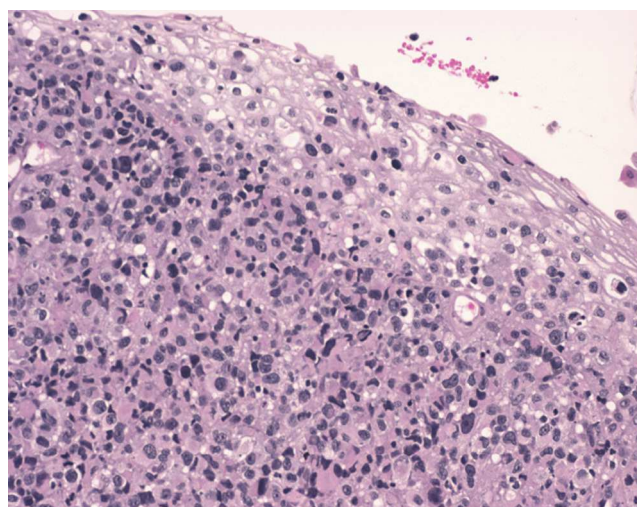


Figura 2 Epitelio escamoso normal en la superficie y por debajo una proliferación atípica y difusa. Se observan núcleos grandes, excéntricos y nucléolo prominente. Hematoxilina-eosina ×100.

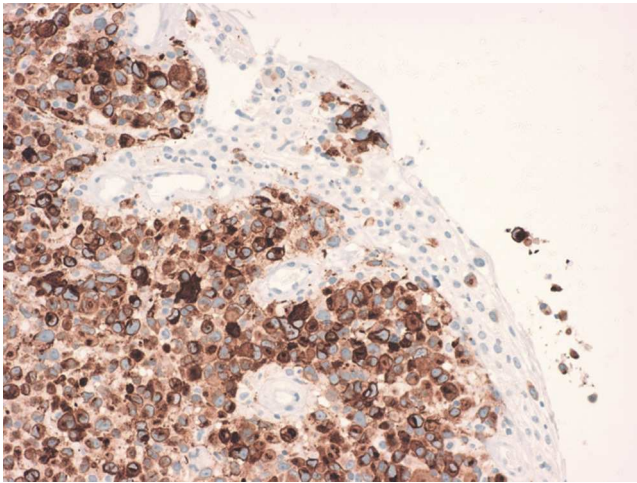


Figura 3 Se aprecia epitelio escamoso negativo y la proliferación atípica positiva en el citoplasma. Un grupo invade el epitelio de superficie (invasión pagetoide). MelanA $\times 200$.

tante progresión de la enfermedad por TAC, por lo que se modifica tratamiento a ipilimumab. Finalizadas las 4 dosis de inmunoterapia, vuelve a presentar progresión de enfermedad con gran virulencia (figs. 5 y 6).

En diciembre del 2013, y ante la positividad de *c-kit*, se intenta tratamiento con imatinib, pero la paciente fallece a las pocas semanas a consecuencia de su neoplasia avanzada un año después de su diagnóstico inicial.

Discusión

Tumor muy infrecuente en esta localización, sin relación con el HPV, difícil de diagnosticar en una citología ginecológica. Las binucleaciones y excentricidad del núcleo son las

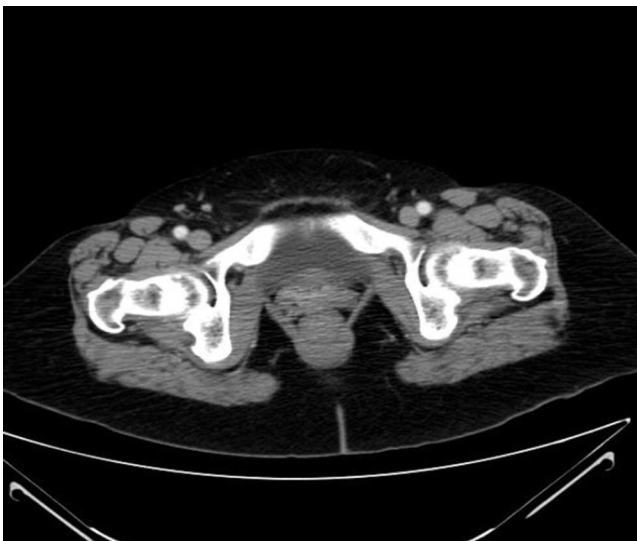

Figura 4 Nódulos hipodensos en ambos lóbulos hepáticos sugestivos de diseminación metastásica. Adenopatías patológicas en ambas cadenas ilíacas externas. Masa en suelo pélvico, en probable relación con proceso neoplásico vaginal.

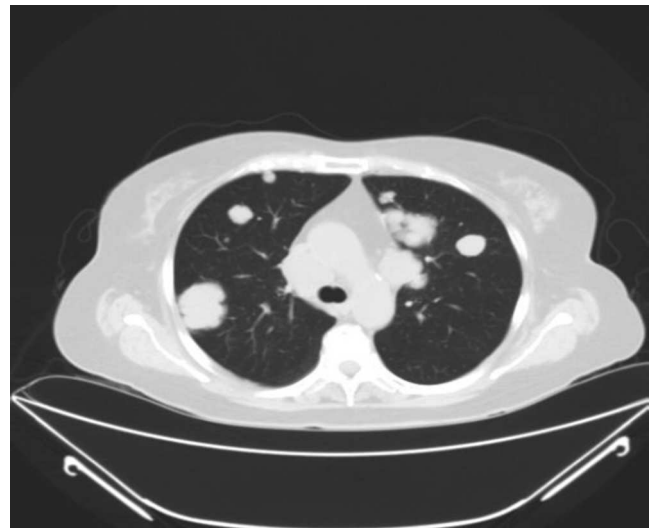


Figura 5 Metástasis pulmonares bilaterales.

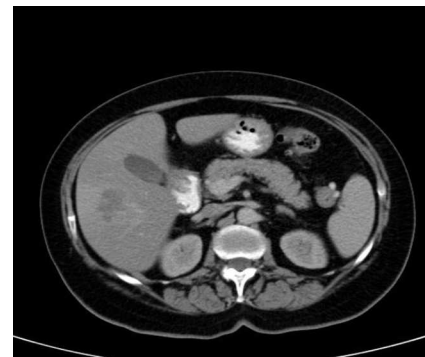

Figura 6 Metástasis hepáticas

únicas características citológicas que nos pueden hacer sospechar que se trata de un melanoma. Los melanomas de vagina no tienen ninguna característica histológica específica de esta localización (Blaustein's). El diagnóstico diferencial tanto de la biopsia como de la citología es con carcinomas escamosos indiferenciados cuando el patrón de crecimiento es epitelioides, como en este caso. Se ha de excluir también una metástasis de melanoma de otra localización, sobre todo apoyado en datos clínicos. Las técnicas inmunohistoquímicas que más ayudan al diagnóstico son la S100 que es muy sensible pero poco específica como marcador de diferenciación melanocítica o neural. El MelanA es más específico para diferenciación melanocítica tanto en los tipos epitelioides como fusocelulares, por lo que es superior al HMB45 que suele ser negativo en los tipos fusocelulares (Sheffield).

El curso clínico suele ser muy virulento.

Responsabilidades éticas

Protección de personas y animales. Los autores declaran que para esta investigación no se han realizado experimentos en seres humanos ni en animales.

Confidencialidad de los datos. Los autores declaran que han seguido los protocolos de su centro de trabajo sobre la publicación de datos de pacientes.

Derecho a la privacidad y consentimiento informado. Los autores declaran que en este artículo no aparecen datos de pacientes.

Conflicto de intereses

Los autores declaran no tener ningún conflicto de intereses.

Bibliografía recomendada

Androutsopoulos G, Terzakis E, Ioannidou G, Tsamandas A, Decavalas G. Vaginal primary malignant melanoma: A rare and aggressive tumor. *Case Rep Obstet Gynecol.* 2013;137908.
Moodley M, Daya M, Moodley J. Vaginal malignant melanoma: A case report and literature review. *Int Gynecol Cancer.* 2004;14:687–9.

Piura B, Rabinovich A, Yanai-Inbar I. Primary malignant melanoma of the vagina: Case report and review of literature. *Eur J Gynaecol Oncol.* 2002;23:195–8.
Reid GC, Schmidt RW, Roberts JA, Hopkins MP, Barrett RJ, Morley GW. Primary melanoma of the vagina: A clinicopathologic analysis. *Obstet Gynecol.* 1989;74:190–9.
Sheffield MV, Yee H, Dorvault CC, Weilbaecher KN, Eltoum IA, Siegal GP, et al. Comparison of five antibodies as markers in the diagnosis of melanoma in cytologic preparations. *Am J Clin Pathol.* 2002;118:930–6.
Szubert M, Suzin J, Kowalczyk-Amico K. Primary carcinoma of the vagina - possible treatment options based on the description of the event. Therapeutic options of primary vaginal carcinoma: a case report. *Eur J Obstet Gynecol Reprod Biol.* 2005;121:243–8.
Takehara K, Nakamura H, Mizunoe T, Nogawa T. Primary Malignant Melanoma of the Vagina with a Survival of Longer than 5 Years after Recurrence: Case Report and Review of the Literature. *Gynecol Obstet.* 2013;3:6.
Urbina C, León C, Yábar A. Melanoma de vagina. *Rev Per Ginecol Obstet.* 2006;52:65–7.
Zaino RJ, Robboy SJ, Kurman RJ. Blaustein's Pathology of the female genital tract. 5.ª ed. New York: Kurman RJ; 2002: 151–206.