




## PROGRESOS de OBSTETRICIA Y GINECOLOGÍA

www.elsevier.es/pog



### CASO CLÍNICO

## Adenocarcinoma de cérvix en el segundo trimestre de embarazo



Elena Vilar González\*, Vicente Manuel Orille Nuñez, Mayra Cecilia Rupilius Krautwig, Mirella Guzmán Cebrián, María Elena Lorenzo Marcos y Alfonso Fernández Corona

Servicio de Ginecología y Obstetricia, Hospital de León, León, España

Recibido el 19 de enero de 2015; aceptado el 7 de abril de 2015  
Disponible en Internet el 28 de mayo de 2015

#### PALABRAS CLAVE

Cáncer de cérvix;  
Embarazo;  
Adenocarcinoma

#### KEYWORDS

Cervical cancer;  
Pregnancy;  
Adenocarcinoma

**Resumen** El cáncer de cérvix es una de las neoplasias diagnosticadas con más frecuencia durante la gestación. El manejo de estos casos será individualizado y basado en la edad gestacional en el momento del diagnóstico, el estadio tumoral y el deseo de la paciente de continuar o no con el embarazo. Presentamos el caso de un adenocarcinoma de cérvix diagnosticado en la semana 18 de gestación, en el que se decidió un manejo expectante.  
© 2015 SEGO. Publicado por Elsevier España, S.L.U. Todos los derechos reservados.

#### Cervical adenocarcinoma in the second trimester of pregnancy

**Abstract** Cervical cancer is one of the most common malignancies diagnosed during pregnancy. The management of these patients is individualized and is based on gestational age at diagnosis, tumor stage, and the patient's desire to continue the pregnancy or not. We report a case of adenocarcinoma of the cervix that was diagnosed in the 18th week of pregnancy, in which the approach adopted was expectant management.  
© 2015 SEGO. Published by Elsevier España, S.L.U. All rights reserved.

### Introducción

El diagnóstico de cáncer durante la gestación es algo infrecuente, y supone un grave problema médico y psicológico para la paciente y para el equipo médico a su cargo.

Los cánceres diagnosticados con mayor frecuencia durante el embarazo son el de mama, el cáncer de tiroides y el cáncer de cérvix uterino. La incidencia de este último se estima alrededor de 1/10.000 embarazos<sup>1</sup>.

En términos generales, los resultados en el embarazo no son peores de lo que serían en la mujer no embarazada, y, aunque con limitaciones, se pueden realizar procedimientos diagnósticos e incluso terapéuticos que, más allá del primer trimestre (periodo de organogénesis que se considera de máxima vulnerabilidad del feto),

\* Autor para correspondencia.  
Correo electrónico: [elevilarg@gmail.com](mailto:elevilarg@gmail.com) (E. Vilar González).

pueden ser compatibles con la continuación de la gestación<sup>2</sup>.

## Caso clínico

Presentamos el caso de una paciente de 35 años, sin antecedentes médicoquirúrgicos de interés, exfumadora, primigesta, que acude por primera vez a consulta con su tocólogo en la semana 12 de embarazo. Además de una exploración de primer trimestre normal, con ecografía e índice de riesgo de cromosopatías dentro de los límites normales (1:1583), se solicita una citología (última citología previa, normal, hacía 6 años). Esta citología es informada por el patólogo como compatible con lesión intraepitelial de algo grado, con HPV 16 y 53 positivos.

Se remite a la paciente a consulta de Patología Cervical, donde se realiza la primera colposcopia (fig. 1). En esta se describen una zona en labio anterior cervical compatible con cambios mayores y un pólipo endocervical dependiente de labio posterior, de unos 2 cm, que se biopsian y nos dan el diagnóstico definitivo a una edad gestacional de 18 semanas: adenocarcinoma cervical bien diferenciado infiltrante, en ambas muestras, con una marcada positividad para p16 y ki67.

Como pruebas complementarias se realizan una primera RNM, que no identifica masa tumoral cervical ni afectación de ganglios linfáticos, y una radiografía de tórax que tampoco muestra hallazgos patológicos. Nos encontramos según las pruebas de imagen ante un adenocarcinoma cervical estadio IB de la FIGO, o T1N0MX.

Con estos datos, partiendo de que un tratamiento estándar consistiría en una histerectomía radical tipo III o radioterapia

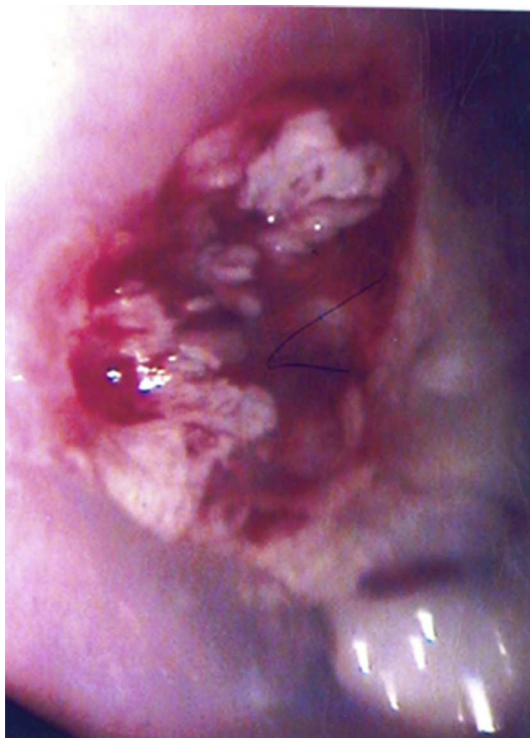

Figura 1 Primera colposcopia realizada

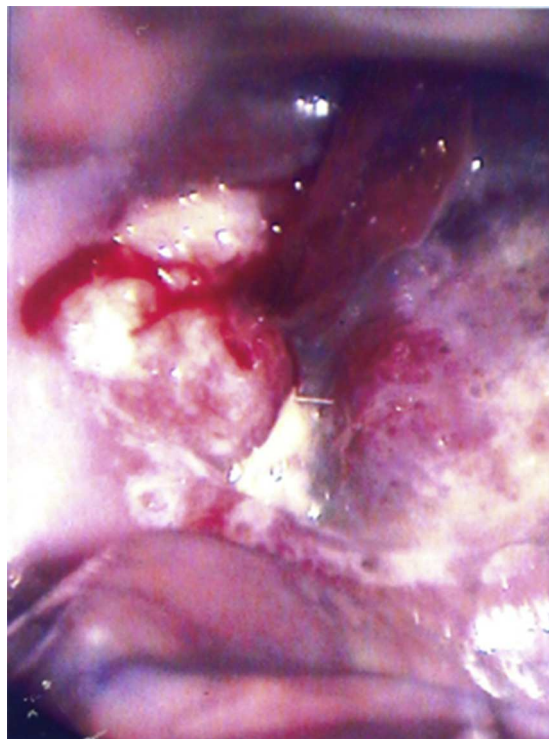
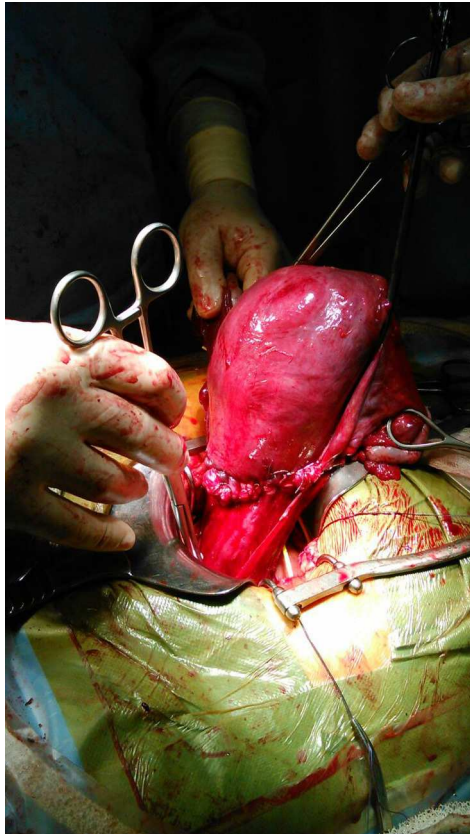


Figura 2 Última colposcopia realizada, 3 meses después de la primera.

con quimioterapia, y con el consenso del Comité Oncológico de nuestro hospital (integrado por tocólogos, ginecólogos oncológicos, oncólogos, radioterapeutas y patólogos), se explicó a la paciente el pronóstico de su enfermedad, tanto materno como fetal, así como las distintas posibilidades de tratamiento: la interrupción del embarazo seguida de un tratamiento estándar del cáncer de cérvix, la aplicación de quimioterapia neoadyuvante y tratamiento estándar alcanzada la madurez fetal, la traquelectomía durante el embarazo y la posibilidad de una histerectomía radical diferida una vez alcanzada la madurez fetal. La paciente decidió una conducta expectante protectora del feto hasta su maduración, que se planteó en la 32 semana de gestación y previa maduración pulmonar fetal con corticoides.

Desde este momento se estableció el seguimiento del embarazo en la consulta de alto riesgo obstétrico, que continuó sin incidencias. Se realizó a la paciente una colposcopia cada 2 semanas (fig. 2) y una nueva resonancia a los 2 meses de la primera, en la que sí se identificó una lesión polipoidea con crecimiento endocervical de  $10 \times 12 \times 8$  mm, sin signos evidentes de infiltración tumoral, persistiendo el diagnóstico por imagen de estadio IB1.

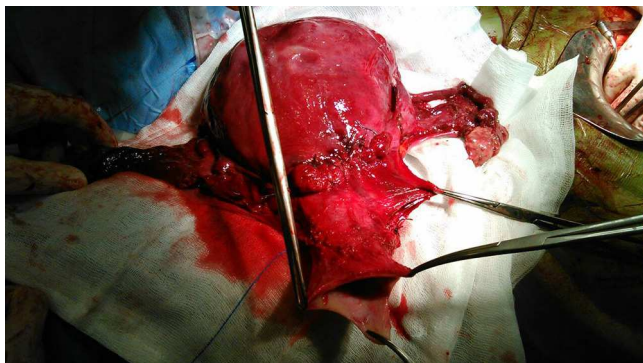
En la semana 32 de embarazo, y tras maduración pulmonar fetal con corticoides los 2 días previos, se realizó la cesárea y tratamiento quirúrgico en el mismo acto (figs. 3 y 4): cirugía de Wertheim-Meigs, con linfadenectomía pélvica y doble anexectomía. Tras el alumbramiento se pautaron 3 ampollas de Hemabate® intramuscular, una cada 15 min, para conseguir una buena contracción uterina y se transfundieron 2 concentrados de hemáties. El resultado obstétrico fue una mujer de 1.660 g, APGAR 5/7 y pH 7,23, que evolucionó favorablemente y sin complicaciones hasta la fecha.



**Figura 3** Útero de la paciente tras la realización de la cesárea, histerorrafia transversa.

El postoperatorio transcurrió sin incidencias, y la paciente fue dada de alta al quinto día tras la intervención.

El estudio anatomopatológico de la pieza fue informado como carcinoma adenoescamoso invasivo de cuello uterino, que afectaba a ambos labios del cérvix, de hasta 25 mm de eje máximo y con una infiltración estromal máxima de 11 sobre 15 mm de espesor total del cérvix. Imágenes de premeación vascular por la tumoración. Bordes quirúrgicos libres de lesión y sin afectación neoplásica en ninguno de los 22 ganglios linfáticos pélvicos aislados. El diagnóstico definitivo es un carcinoma adenoescamoso de cérvix estadio IB1 G1 N0 de la FIGO.



**Figura 4** Pieza quirúrgica tras la histerectomía radical.

Ante la presencia de 2 factores de riesgo medio de recidiva (infiltración profunda del estroma y permeación vascular) el Comité Oncológico de nuestro hospital decidió tratamiento adyuvante con quimiorradioterapia.

## Discusión

El embarazo es una buena ocasión para la detección de enfermedad cervical premaligna y maligna, pues supone la oportunidad de cribar a pacientes que de forma habitual no tienen o no buscan asistencia. El resultado del estudio citológico será anormal casi con la misma frecuencia que en la paciente no embarazada, alrededor de un 5-8%.

En estos casos patológicos está indicada la realización de una colposcopia, al igual que en la paciente no gestante<sup>3</sup>, pero teniendo en cuenta que su interpretación se verá dificultada por los cambios cervicales propios de la gestación. La reacción decidual normal del embarazo puede asemejarse de por sí a un carcinoma, pero, si el colposcopista es consciente del embarazo, la fiabilidad de la colposcopia no se verá disminuida. Ante una lesión sospechosa, se realizarán biopsias dirigidas, teniendo en cuenta el probable aumento del sangrado de un cérvix gestante. La posibilidad de escisión de la lesión con un cono se reserva para aquellos casos en que haya que descartar una lesión invasiva<sup>2</sup>. En el embarazo se encuentra contraindicado el legrado endocervical, ya que se considera que aumenta la probabilidad de rotura prematura de membranas.

Una vez hecho el diagnóstico, el siguiente reto que se nos plantea en el embarazo es el de realizar una correcta estadificación de la enfermedad. La ecografía y la resonancia magnética son pruebas de imagen que consideramos seguras durante el embarazo, por considerarse de bajo potencial ionizante. Con la resonancia magnética podremos determinar el volumen del tumor, su extensión a órganos adyacentes y a ganglios linfáticos. Podríamos completar el estudio de extensión de forma segura con una radiografía de tórax con protección abdominal y, en casos avanzados, con una cistoscopia y una sigmoidoscopia.

Ante una elevada sospecha de metástasis ganglionar la realización de una linfadenectomía puede darnos información definitiva del estatus ganglionar del caso, para informar a la paciente de la necesidad individual de un tratamiento inmediato<sup>4</sup>.

El diseño de un plan terapéutico para la gestante con cáncer cervical depende de diversos factores, entre los que se incluyen el estadio tumoral en el momento del diagnóstico, la edad gestacional y el deseo de la madre de tener ese hijo, además del problema médico en sí mismo<sup>2,5</sup>, partiendo de cual se haría el planteamiento de un caso similar en una paciente no gestante: cirugía (histerectomía radical con doble anexectomía y linfadenectomía pélvica) o radioterapia, que suele ser administrada con quimioterapia<sup>6</sup>.

Si el diagnóstico se establece durante el primer trimestre o al principio del segundo trimestre de embarazo, debe plantearse la posibilidad de interrumpir la gestación y realizar un tratamiento estándar por el riesgo de progresión tumoral.

En el caso de que la interrupción del embarazo quede descartada, hay algunos tipos de quimioterapia neoadyuvante que se pueden administrar en un intento de reducir

o estabilizar la masa tumoral, para completar el tratamiento en un segundo tiempo una vez alcanzada la madurez fetal. La combinación de quimioterápicos de elección sería paclitaxel-carboplatino, que ha demostrado un perfil de toxicidad aceptable<sup>7</sup>.

El uso de radioterapia durante la gestación está contraindicado si nuestra conducta pretende la preservación del embarazo, ya que la irradiación pélvica tendría consecuencias severas o letales para el feto.

Por último, se nos plantea la posibilidad de un tratamiento quirúrgico. La traquelectomía radical, que está indicada en casos de carcinoma cervical en estadios iniciales cuando la paciente desea preservar la fertilidad, se ha descrito en pacientes embarazadas durante el segundo trimestre (como toda cirugía en la gestación, tiene mejor pronóstico si se realiza en las semanas 16-18), aunque en muy pocos casos y asumiendo un riesgo muy elevado de rotura prematura de membranas, parto prematuro, sangrado materno abundante y pérdida fetal<sup>8</sup>.

En los casos en que el manejo de la enfermedad sea expectante hasta la madurez del feto<sup>9</sup>, o cuando el diagnóstico del carcinoma cervical se realice pasado el límite de la viabilidad fetal (24 semanas) está indicado el control del embarazo en una unidad de alto riesgo obstétrico, acompañado de una colposcopia cada 4 semanas y de la maduración pulmonar con corticoides si se finaliza la gestación antes de la semana 34, como en nuestro caso.

Alcanzada la madurez fetal, podremos proceder a la finalización del embarazo y a la conclusión de un tratamiento estándar en el mismo acto quirúrgico: cesárea e histerectomía radical.

Hay que hacer algunas consideraciones a la hora de realizar una cirugía radical en un útero grávido<sup>3</sup>. En nuestro caso extrajimos el feto a través de una incisión segmentaria transversa baja. Algunos autores consideran una histerotomía vertical para la extracción fetal, evitando la posible extensión de la incisión a unos parametrios cuyos vasos se encontrarán hipertrofiados por el aumento normal del aporte sanguíneo a un útero gestante. En nuestro caso conseguimos una buena contracción uterina y un sangrado no muy abundante con oxitocina y prostaglandinas, por lo que realizamos una histerectomía radical tipo Wertheim-Meigs reglada y sin complicaciones.

Pensamos que la demora de 3 meses (14 semanas) desde el diagnóstico al tratamiento del cáncer supuso una progresión de la enfermedad y la necesidad de tratamiento adyuvante.

## Responsabilidades éticas

**Protección de personas y animales.** Los autores declaran que para esta investigación no se han realizado experimentos en seres humanos ni en animales.

**Confidencialidad de los datos.** Los autores declaran que en este artículo no aparecen datos de pacientes.

**Derecho a la privacidad y consentimiento informado.** Los autores declaran que en este artículo no aparecen datos de pacientes.

## Conflicto de intereses

Los autores declaran no tener ningún conflicto de intereses.

## Bibliografía

1. Paulidis NA. Coexistence of pregnancy and malignancy. *Oncologist*. 2002;7:279–87.
2. Amant F, Halaska MJ, Fumagalli M, Dahl Steffensen K, Lok C, Van Calsteren C, et al. Gynaecologic cancer in pregnancy: Guidelines of an international consensus meeting. *Int J Gynaecol Oncol*. 2014;24:349.
3. Moran BJ, Yano H, Al Zahir N, Farquharson M. Conflicting priorities in surgical intervention for cancer in pregnancy. *Lancet Oncol*. 2007;8:536–44.
4. Stan C, Megevand E, Irion O, Wang C, Bruchim I, Petignat P. Cervical cancer in pregnant women: Laparoscopic evaluation before delaying treatment. *Eur J Gynaecol Oncol*. 2005;26:649.
5. Morice P, Uzan C, Gouy S, Verschraegen C, Haie-Meder C. Gynaecologic cancers in pregnancy. *Lancet*. 2012;379:558–69.
6. Bansal N, Hezog TJ, Shaw RE, Burke WM, Detsch I, Wright JD. Primary therapy for early stage cervical cancer: Radical hysterectomy vs radiation. *Am J Obstet Gynecol*. 2009;201:485.
7. Cardonick E, Iacobucci A. Use of chemotherapy during human pregnancy. *Lancet Oncol*. 2004;5:283–91.
8. Iwami N, Ishioka S, Endo I, Baba T, Nagasawa K, Takahashi M, et al. First case of vaginal radical trachelectomy in a pregnant Japanese woman. *Int J Clin Oncol*. 2011;16:737–40.
9. Sopracordevole F, Rossi D, Di Giuseppe J, Angelini M, Boschian-Bailo P, Buttignol M, et al. Conservative treatment of stage IA1 adenocarcinoma of the uterine cervix during pregnancy: Case report and review of literature. *Case Rep Obstet Gynecol*. 2014;2014:296253.