



INFORME BREVE

Onicomycosis por *Curvularia lunata* var. *aeria*: presentación de un caso clínico

Laura B. Fraenza^{a,*}, Silvina del V. Druetta^a, Ariel J. Raga^a, Lizet Luque Aguada^a, Viviana Zalazar^b y Luciana Farfalli^b

^a Servicio de Micología, Laboratorio Central, Hospital Nacional de Clínicas, Ciudad de Córdoba, Argentina

^b Servicio de Dermatología, Hospital Nacional de Clínicas, Ciudad de Córdoba, Argentina

Recibido el 25 de julio de 2014; aceptado el 22 de enero de 2015

Disponible en Internet el 6 de marzo de 2015

PALABRAS CLAVE

Curvularia lunata;
Onicomycosis;
Feohifomicosis

Resumen Se presenta el caso clínico de una paciente que consultó por una lesión onicodistrófica blanquecina en ambos *hallux*, de 3 meses de evolución. El examen micológico determinó que el agente causal de la infección era un mohó, *Curvularia lunata* var. *aeria*. El género *Curvularia* se asocia a la producción de feohifomicosis. *Curvularia lunata* es una especie que ocasionalmente puede producir onicomycosis. Se administró tratamiento por pulsos con itraconazol 200 mg/día durante 6 meses, con remisión completa de las lesiones. Es importante tener en cuenta a estos hongos como agentes oportunistas causales de micosis ungueales, ya que el lugar inicial de infección puede significar una vía para la diseminación sistémica en pacientes inmunodeprimidos.

© 2014 Asociación Argentina de Microbiología. Publicado por Elsevier España, S.L.U. Este es un artículo Open Access bajo la licencia CC BY-NC-ND (<http://creativecommons.org/licenses/by-nc-nd/4.0/>).

KEYWORDS

Curvularia lunata;
Onychomycosis;
Phaeohyphomycosis

Onychomycosis for *Curvularia lunata* var. *aeria*: Presentation of a clinical case

Abstract We here report a clinical case of a female patient presenting with a three-month history of a white onychodystrophic lesion of both hallux. The infection was due to a mold, identified as *Curvularia lunata* var. *aeria*. The *Curvularia* gender is related to the production of phaeohyphomycosis, *Curvularia lunata* cause onychomycosis occasionally. The patient was treated with itraconazole 200 mg/day, during six month with complete remission of the lesions. In conclusion, it is important to consider these fungi as causative agent of nail mycosis since the initial site of infection may be a pathway for systemic dissemination in immunocompromised patients.

© 2014 Asociación Argentina de Microbiología. Published by Elsevier España, S.L.U. This is an open access article under the CC BY-NC-ND license (<http://creativecommons.org/licenses/by-nc-nd/4.0/>).

* Autor para correspondencia.

Correo electrónico: fraenzalaura@hotmail.com (L.B. Fraenza).

El término onicomicosis hace referencia a la infección fúngica de uñas, las onicomicosis pueden ser causadas por hongos dermatofitos, levaduras o mohos¹². Estos últimos no han sido informados como agentes etiológicos de onicomicosis con demasiada frecuencia, pero sí deben ser considerados como organismos oportunistas^{1-3,5,7}. Dentro del grupo de mohos encontramos el género *Curvularia*, hongo filamentoso dematiáceo perteneciente a la clase *Euscomycetes*, orden *Pleosporales*, familia *Pleosporaceae*. Este género comprende numerosas especies, *Curvularia lunata* es el principal agente involucrado en la infección de humanos y animales, capaz de producir queratitis e infección sistémica como manifestaciones más frecuentes y onicomicosis ocasionalmente^{6,10}. Debido a que es reconocido como organismo saprófito que prospera en piel sana, en suelo y en el ambiente de los laboratorios, es importante atenerse a estrictos criterios de diagnóstico para determinar si es un verdadero agente etiológico, y no un comensal o contaminante ambiental^{2,7,8}.

Caso clínico

Paciente de sexo femenino, de 25 años, residente en la ciudad de Córdoba. Consultó al Servicio de Dermatología del Hospital Nacional de Clínicas por una lesión onicodistrófica blanquecina en ambos *hallux* de 3 meses de evolución, sin signos inflamatorios (fig. 1). Como antecedente epidemiológico la paciente mencionó haber viajado a México y Brasil en el año previo a la consulta (se deja constancia que contamos con el consentimiento informado del paciente para comunicar sus datos). Se derivó al Servicio de Micología para efectuar un estudio micológico. Por raspado subungueal de las lesiones con bisturí se obtuvieron 2 muestras seriadas, separadas por 15 días. En ambas muestras, el examen directo se realizó con hidróxido de potasio al 40% y calor. Se observaron hifas tabicadas ramificadas hialinas y dematiáceas, compatibles con hongos no dermatofitos (fig. 2).

De las 2 muestras se realizaron cultivos en agar Sabouraud glucosado con la adición de cloranfenicol y en agar selectivo y diferencial para el desarrollo de dermatofitos (DTM). Se incubaron a 28 °C durante 15 días. Transcurridas 48 h, en agar Sabouraud se observaron colonias vellosas de color pardo negruzco en el anverso, con reverso pardo oscuro. A partir de estas se realizaron microcultivos en agar papa glucosado. En DTM no se observó desarrollo finalizados los

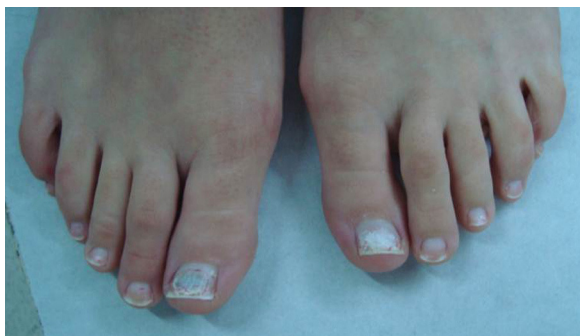

Figura 1 Lesión onicodistrófica blanquecina en ambos *hallux*, sin signos inflamatorios.

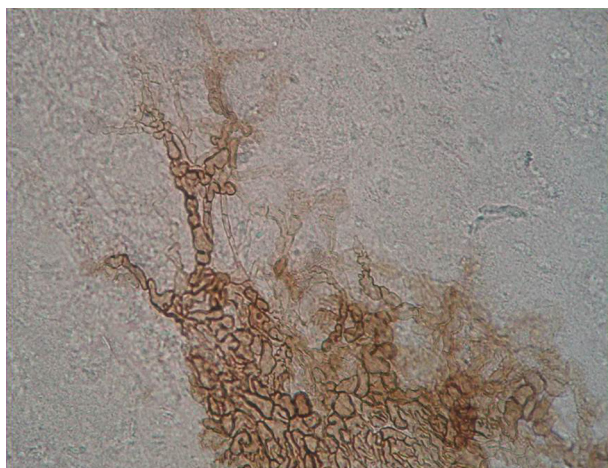


Figura 2 Examen micológico directo que muestra hifas tabicadas dematiáceas y ramificadas. H&E 400x.

15 días. El examen microscópico de los microcultivos reveló la presencia de hifas tabicadas y ramificadas de color hialino y pardo; los conidios son de pared delgada y lisa con septos transversales; los mismos, además, son curvados con una célula central más grande y oscura que el resto; dichos conidios se disponen en grupos desde la hifa que les da origen (fig. 3).

Con el fin de confirmar el género y establecer la especie del hongo, se envió la cepa al Centro de Referencia Departamento de Micología, INEI-ANLIS «Dr. Carlos G. Malbrán». El hongo fue identificado como *Curvularia lunata* var. *aeria*. Se instauró tratamiento por pulsos vía oral con itraconazol 200 mg/día durante 6 meses, con remisión completa de las lesiones.

Infecciones de este tipo no son frecuentes en nuestro medio, al igual que en otras zonas no tropicales. Debido al incremento del movimiento migratorio y a la llegada a nuestro país de viajeros provenientes de zonas endémicas, es importante reconocer este tipo de enfermedades¹¹.

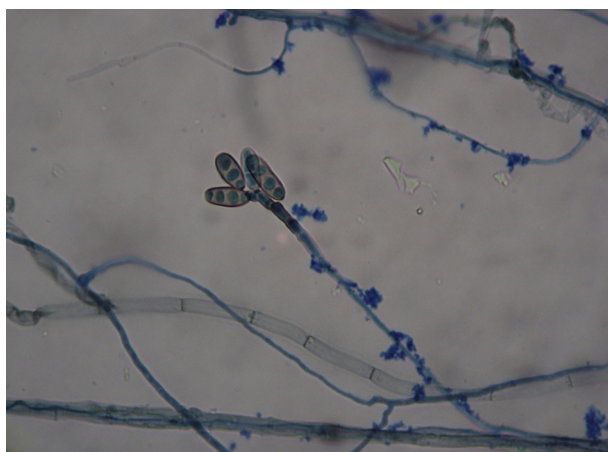


Figura 3 Microcultivo donde se observan hifas tabicadas, ramificadas, de color hialino y pardo, y conidios de disposición grupal, curvados con su célula central más grande. H&E 400x.

Si bien la mayoría de las leuconiquias micóticas son causadas por hongos dermatofitos, un bajo porcentaje puede deberse a otros géneros, lo cual establece la importancia de realizar los cultivos correspondientes para lograr la identificación del agente etiológico⁹. Con respecto al examen directo, se ha señalado que de ser realizado por personal capacitado y experimentado, adquiere una elevada sensibilidad y proporciona en algunos casos información útil sobre la identidad del agente causal^{2,4}.

El desafío que plantean los mohos filamentosos no radica en su aislamiento e identificación, sino en la valoración de su papel patogénico.

Responsabilidades éticas

Protección de personas y animales. Los autores declaran que para esta investigación no se han realizado experimentos en seres humanos ni en animales.

Confidencialidad de los datos. Los autores declaran que han seguido los protocolos de su centro de trabajo sobre la publicación de datos de pacientes.

Derecho a la privacidad y consentimiento informado. Los autores han obtenido el consentimiento informado de los pacientes y/o sujetos referidos en el artículo. Este documento obra en poder del autor de correspondencia.

Conflicto de intereses

Los autores declaran no tener ningún conflicto de intereses.

Bibliografía

1. Asbati M, Bell Smythe A, Cavalera E. Onicomicosis por hongos no dermatofitos: Estudio retrospectivo en 4 años. *Rev Soc Ven Microbiol.* 2002;22:147-52.
2. Asbati M, Cavallera E. Onicomicosis por hongos filamentosos no dermatofitos. *Dermatol Venez.* 2006;44:4-10.
3. Ballesté R, Gezuele E, Mousqués N. Onicomicosis. Revisión del tema. *Rev Med Uruguay.* 2003;19:93-106.
4. Escobar M, Fonseca C. Onicomicosis por hongos ambientales no dermatofíticos. *Rev Iberoam Micol.* 2003;20:6-10.
5. Nazar J, Díaz O, Gerosa P. Onicomicosis: epidemiología, agentes causales y evaluación de los métodos diagnósticos de laboratorio. *Rev Argent Microbiol.* 2012;44:21-5.
6. Negroni P. *Curvularia lunata* agente oportunista de onicomicosis de hallux. *Rev Argent Micol.* 1984;7:2-4.
7. Negroni R, Arechavala A, Bonvehí P. Hongos miceliales no dermatofitos en onicodistrofias. Experiencia de un centro médico privado en Buenos Aires. *Dermatol Argent.* 2008;14:118-23.
8. Palacio A, Pazos C, Cuetara S. Onicomicosis por hongos filamentosos no dermatofitos. *Enferm Infecc Microbiol Clin.* 2001;19:439-42.
9. Relloso S, Alicia A, Guelfand L, Maldonado I, Walker L, Agorio I, Reyes S, Giusiano G, Rojas F, Flores V, Capece P, Posse G, Nicola F, Tutzer S, Bianchi M. Onicomicosis: estudio multicéntrico clínico, epidemiológico y micológico. *Rev Iberoam Micol.* 2012;29:157-63.
10. Rippon JW. Feohifomicosis. En: Rippon JW, editor. *Micología Médica.* Interamericana. Mc Graw-Hill; 1990. p. 321-45.
11. Salas C, Gross-Martínez N. Agentes etiológicos de onicomicosis diagnosticadas en el laboratorio de micología médica de la Universidad de Costa Rica. *Acta Med Costarric San José.* 2012;54:114-8.
12. Torres-Rodríguez J, López-Jodra O. Especies fúngicas poco comunes responsables de onicomicosis. *Rev Iberoam Micol.* 1999;16:511-5.