


INFORME BREVE
**Empiema necessitatis por *Campylobacter rectus*.
Identificación rápida por MALDI-TOF MS**
**Claudia Barberis^{a,b,*}, María Florencia Veiga^{a,b}, Daniela Tolosa^c, Carlos Vay^{a,b}
y Pablo Schuarzberg^c**
^a Cátedra de Microbiología Clínica, Facultad de Farmacia y Bioquímica, Universidad de Buenos Aires, Buenos Aires, Argentina

^b Instituto de Fisiopatología y Bioquímica Clínica, Facultad de Farmacia y Bioquímica, Universidad de Buenos Aires, Buenos Aires, Argentina

^c División Interconsultas, Hospital de Clínicas José de San Martín, Departamento de Medicina, Universidad de Buenos Aires, Buenos Aires, Argentina

Recibido el 26 de abril de 2021; aceptado el 4 de marzo de 2022

Disponible en Internet el 13 de mayo de 2022

PALABRAS CLAVE
Campylobacter rectus;
Empiema
necessitatis;
Anaerobios

Resumen El empiema necessitatis (EN) constituye una muy rara complicación de un empiema pleural en el cual la infección se extiende a los tejidos blandos adyacentes. La etiología por anaerobios es muy infrecuente y se da en el curso de infecciones crónicas. Se presenta el primer caso de empiema necessitatis por *Campylobacter rectus*. La identificación de este agente se efectuó por espectrometría de masas (MALDI-TOF MS) y su sensibilidad antimicrobiana se determinó por el método epsilométrico.

© 2022 Asociación Argentina de Microbiología. Publicado por Elsevier España, S.L.U. Este es un artículo Open Access bajo la licencia CC BY-NC-ND (<http://creativecommons.org/licenses/by-nc-nd/4.0/>).

KEYWORDS
Campylobacter rectus;
Empyema
necessitatis;
Anaerobes

Empyema necessitatis caused by *Campylobacter rectus*. Rapid identification by MALDI-TOF MS

Abstract Empyema necessitatis (EN) is a very rare complication of a pleural empyema, in which the infection extends to adjacent soft tissues. Anaerobic bacteria are very rare etiologic agents of EN, which occurs in the course of chronic infections. We present the first case of empyema necessitatis caused by *Campylobacter rectus*. Bacterial identification was carried out by mass spectrometry (MALDI-TOF MS) and antimicrobial susceptibility was determined by the epsilometer method.

© 2022 Asociación Argentina de Microbiología. Published by Elsevier España, S.L.U. This is an open access article under the CC BY-NC-ND license (<http://creativecommons.org/licenses/by-nc-nd/4.0/>).

* Autor para correspondencia.

Correo electrónico: claudiabar07@gmail.com (C. Barberis).

Introducción

El empiema necessitatis (EN) es una rara entidad en nuestros días en la que la infección de la cavidad pleural se extiende a los tejidos blandos contiguos de la cavidad torácica, usualmente en el marco de una infección respiratoria. A menudo es un proceso de evolución crónica y se produce, con mayor frecuencia, a través de la zona menos resistente que se encuentra entre el segundo y el sexto espacio intercostal, y entre la línea medioclavicular y la línea axilar anterior⁷. Por ser un empiema inespecífico, se requiere diagnóstico diferencial de las enfermedades con capacidad de fistulizar la pared torácica, como la tuberculosis, la actinomicosis, las infecciones micóticas y las neoplasias¹⁶. Puede cursar asintomático, pero también puede presentarse como dolor torácico de tipo pleurítico asociado a tos no productiva. Más comúnmente, se evidencia como una masa en la pared torácica, que puede ser dolorosa y fluctuante¹¹. El diagnóstico requiere la demostración de continuidad entre el proceso pleuropulmonar y la masa de la pared torácica, lo cual se logra mediante las imágenes obtenidas por tomografía axial computarizada (TAC)¹¹.

Campylobacter rectus es un bacilo gram negativo corto de formas curvas que requiere condiciones anaeróbicas para su aislamiento primario y su crecimiento⁹. Se ha descrito en pocas oportunidades como agente etiológico de abscesos orales e infecciones invasivas extraorales, principalmente en pacientes con pobre higiene oral^{13,14,16}.

Presentamos el primer reporte de un caso de empiema necessitatis por *Campylobacter rectus*.

Caso clínico

Paciente varón de 48 años que consultó por lesiones eritematosas y dolorosas en la cara anterior del hemitórax derecho, de 15 días de evolución. El paciente refirió disnea, astenia y un descenso de peso de 6 kg en los últimos 3 meses. Al examen físico, presentaba 3 lesiones eritematosas, fluctuantes y dolorosas, con enfisema subcutáneo, compatibles con abscesos. Como antecedente se destacaba el consumo excesivo de alcohol. En la exploración de la cavidad oral se observó ausencia de numerosas piezas dentarias. El paciente brindó su consentimiento informado en este estudio. Todos los procedimientos llevados a cabo en este trabajo cumplen los estándares éticos del Hospital de Clínicas José de San Martín.

Se realizó TAC de tórax con contraste endovenoso. En el lóbulo medio del pulmón se observó consolidación con broncograma aéreo que aparentó retraer el parénquima adyacente, en el que se observaron múltiples imágenes cavitadas con paredes engrosadas, y un derrame pleural de escaso volumen. En la región pectoral derecha se observó una imagen heterogénea de densidad mixta y bordes irregulares, con burbujas aéreas en su interior, compatible con absceso en comunicación directa con la pleura subyacente y la condensación, configurando un cuadro imagenológico de EN (fig. 1).

Ante estos hallazgos, se tomaron dos muestras de la colección pectoral derecha y dos hemocultivos en botellas aerobia y anaerobia (BD BACTEC™ 9000, Becton Dickinson) y se enviaron al laboratorio de microbiología. El paciente

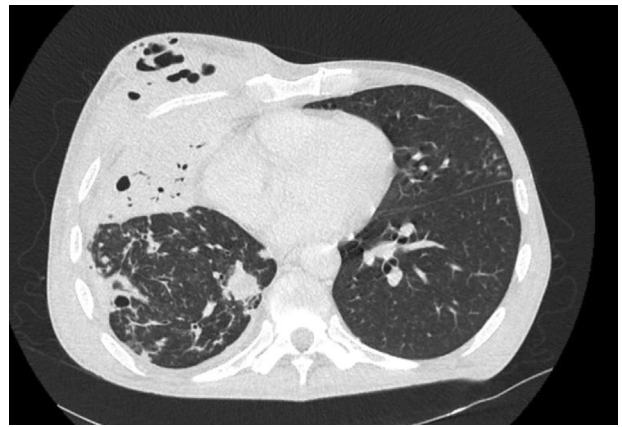


Figura 1 Corte axial de TAC de tórax a nivel de la condensación de lóbulo medio.

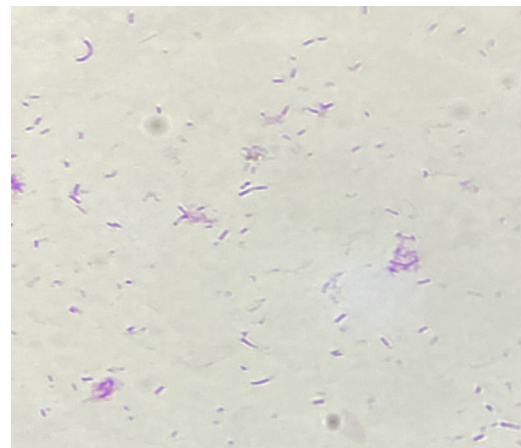


Figura 2 *Campylobacter rectus*: coloración de Gram.

inició tratamiento empírico con piperacilina-tazobactam y vancomicina.

En el laboratorio, la muestra de colección pectoral fue sembrada en agar sangre y agar chocolate en atmósfera con 5% de CO₂ a 37°C para la búsqueda de bacterias aerobias y en agar sangre *Brucella* y agar sangre *Brucella* con agregado de antibióticos (amikacina y vancomicina), en atmósfera anaerobia, para la búsqueda de bacterias anaerobias. La coloración de Gram del material purulento (utilizando fucsina como contracolor) mostró abundante cantidad de polimorfonucleares y de bacilos gram negativos fusiformes, así como de cocobacilos cortos curvos. Para la investigación de micobacterias se utilizó el método convencional en medios sólidos (Lowenstein Jensen y Stonebrink, con y sin descontaminación) y en medio líquido MGIT (BD BACTEC™ MGIT™ 960, Becton Dickinson). Las coloraciones de Kinyoun y de Ziehl-Neelsen no mostraron bacilos ácido-resistentes ni ácido-alcohol-resistentes, respectivamente.

A las 48-72 horas de incubación no se obtuvo desarrollo en los medios sólidos en aerobiosis; sin embargo, en los medios incubados en anaerobiosis se observaron dos tipos de colonias: unas pequeñas, brillantes, no hemolíticas (coloración de Gram: cocobacilos negativos curvos) (fig. 2) y otras blancuecinas, de mayor tamaño (coloración de Gram: bacilos gram negativos fusiformes). En el primer caso, la identifica-

ción realizada por espectrometría de masas MALDI-TOF MS (BD Bruker MALDI Biotyper™) correspondió a *Campylobacter rectus* en ambas muestras (*score* > 2,0: identificación confiable a nivel de especie). En el segundo caso, las colonias más blanquecinas fueron identificadas como una dupla *Fusobacterium varium/nucleatum* (*score* > 2,0), dado que ambas especies poseen espectros de masas con patrones muy similares y, por lo tanto, no es posible distinguirlas. El cultivo de la colección pectoral mostró un desarrollo predominante de la especie de *Campylobacter*, acompañado por *Fusobacterium* spp.

Se rotó el esquema antibiótico a imipenem 500 mg cada 6 horas endovenoso durante 20 días. El cultivo de *Nocardia* y micobacterias, convencional y MGIT, resultó negativo a los 60 y los 42 días de incubación, respectivamente. Asimismo, los hemocultivos resultaron negativos a los 5 días de incubación.

Las pruebas de sensibilidad antibiótica se realizaron utilizando el método epsilométrico ETEST® (bioMérieux, Marcy-l'Étoile, Francia) en condiciones de anaerobiosis¹⁵. Los valores de CIM (µg/ml) para *Campylobacter rectus* fueron los siguientes: amoxicilina-clavulánico: 0,004; ceftriaxona: 0,16; imipenem: 0,002; ciprofloxacino: 0,002, y metronidazol: 0,16. Para el aislamiento de *F. varium/nucleatum* los valores de CIM (µg/ml) fueron los siguientes: amoxicilina-clavulánico: 0,016; metronidazol: 0,125. No se detectó producción de beta lactamasa por la técnica de nitrocefín en ninguno de los aislamientos.

El paciente permaneció internado por 4 semanas, con evolución favorable del cuadro clínico y de su estado general. La herida fue tratada mediante sistema VAC (terapia de cierre asistido por vacío). El tratamiento antibiótico endovenoso se rotó a amoxicilina-clavulánico y metronidazol hasta completar 7 días, con buena evolución clínica.

En relación con el diagnóstico diferencial, si bien la mayoría de los casos de EN reportados corresponden a *Mycobacterium tuberculosis*⁷, en nuestro caso tanto la coloración de Ziehl-Neelsen como los cultivos negativos descartaron este agente etiológico. En los procesos crónicos también se incluye la etiología por especies de *Nocardia* spp. y *Actinomyces* spp.¹⁸. Sin embargo, ambos fueron excluidos porque no se observaron bacilos gram positivos en la coloración de Gram y la coloración de Kinyoun fue negativa, sumado a la ausencia de desarrollo en el cultivo luego de una incubación prolongada. La observación de bacilos gram negativos finos y cortos curvos en la coloración de Gram de la colección permitió sospechar la etiología por bacterias anaerobias. *Campylobacter* spp. no se tiñe bien con contraincolorantes como la safranina y la tinción de Gram es, sin duda, el primer paso en la identificación.

Campylobacter es un género de bacterias perteneciente a la familia *Campylobacteraceae*. Las especies de este género pueden clasificarse en dos grupos, de acuerdo al hospedero: especies zoonóticas y especies humanas orales. Las especies zoonóticas más importantes, como *Campylobacter jejuni* y *Campylobacter coli*, residen en el intestino de aves, ganado vacuno, ovino, porcino y de mascotas domésticas y pueden ser transmitidas a los seres humanos a través del consumo de alimentos contaminados; esto causa, principalmente, gastroenteritis. Otras especies, como *Campylobacter fetus*, están relacionadas con

infecciones graves, como sepsis⁹. *Campylobacter concisus*, *Campylobacter showae*, *Campylobacter gracilis*, *Campylobacter ureolyticus*, *Campylobacter curvus* y *Campylobacter rectus* son reconocidas como especies de reservorio humano que habitan la cavidad oral, con potencial para producir enfermedad periodontal¹². Recientemente estas especies de *Campylobacter* orales se han relacionado en enfermedad entérica, pero se desconoce el mecanismo patogénico⁹.

En nuestro caso, el paciente presentaba dos factores de riesgo: la ausencia de piezas dentales, que hace suponer una mala higiene dental previa, y el consumo de alcohol en exceso. Las infecciones periodontales pueden tener un rol importante en la diseminación sistémica de estos microorganismos⁸. Otros factores predisponentes de la infección invasiva son el alcoholismo, la neutropenia posquimioterapia y la diabetes mellitus.

Hasta el momento, existen cuatro casos publicados de empiema pleural por *C. rectus*^{4,8,16,17}, pero ninguno como EN. En los últimos años se han comunicado varios casos de infecciones extraorales y extrapulmonares por *C. rectus*: absceso mamario³, absceso vertebral², aneurisma micótico cerebral⁸, infección necrotizante de piel y partes blandas en el muslo⁸ y otitis media aguda⁶. La mayoría fueron infecciones polimicrobianas. Por otro lado, *F. varium/nucleatum* también forma parte de la microbiota oral humana, y se han reportado dos casos de EN por este microorganismo^{1,5}.

A pesar de no haberse obtenido una muestra directa del árbol respiratorio, creemos que la continuidad entre la condensación pulmonar y las colecciones subcutáneas, sumada a la respuesta favorable al tratamiento antibiótico, habilitan a sostener la unicidad etiológica del proceso.

El tiempo de evolución prolongado favorecería el pasaje de la infección desde el espacio pleural hasta el compartimento subcutáneo.

Existe escasa información sobre los agentes antimicrobianos que podrían utilizarse para el tratamiento de infecciones graves por *Campylobacter* spp., aunque se han publicado resultados exitosos en cepas resistentes, especialmente con carbapenems¹⁰. Estos datos publicados corresponden a las especies zoonóticas como *C. jejuni* o *C. fetus*, que suelen mostrar resistencia a penicilinas o cefalosporinas y, por lo tanto, se recomienda tratamiento con imipenem. La elección de este antibiótico en primera instancia estuvo basada en esta información. No obstante, las especies de la cavidad oral presentan sensibilidad a los antibióticos beta-lactámicos como penicilina, ampicilina-sulbactam y piperacilina-tazobactam, y no a beta-lactámicos como clindamicina y metronidazol¹³. Asimismo, los datos de sensibilidad antibiótica de *C. rectus* muestran que es altamente sensible a la mayoría de los antibióticos utilizados en el tratamiento de infecciones por anaerobios¹⁶. El cambio del esquema antibiótico por amoxicilina-clavulánico se realizó a partir del resultado del antibiograma.

Conclusión

Se presenta un caso infrecuente de empiema necessitatis por *C. rectus* en asociación con *Fusobacterium*. La incorporación de técnicas proteómicas, como la espectrometría de masas aplicada a la identificación de microorganismos,

permitió acortar sustancialmente el tiempo para la identificación a nivel de especie y conocer agentes etiológicos menos frecuentes de esta patología.

Responsabilidades éticas

Protección de personas y animales. Los autores declaran que para esta investigación no se han realizado experimentos en seres humanos ni en animales.

Confidencialidad de los datos. Los autores declaran que han seguido los protocolos de su centro de trabajo sobre la publicación de datos de pacientes.

Derecho a la privacidad y consentimiento informado. Todos los procedimientos llevados a cabo en este trabajo cumplen los estándares éticos del Hospital de Clínicas José de San Martín y la declaración de Helsinki de 1964 y demás enmiendas. El paciente brindó su consentimiento informado en este estudio.

Financiación

El presente trabajo ha sido financiado con fondos del Proyecto UBACYT 2018 Modalidad I: Código 20020170100109BA.

Conflicto de intereses

Los autores declaran no tener ningún conflicto de intereses.

Bibliografía

- Boots RJ, Windsor MN. Missed foreign body and necessitans empyema. *Anaesth Intensive Care*. 2007;35:971–4.
- De Vries JJC, Arents NL, Manson WL. *Campylobacter* species isolated for extra-oro-intestinal abscess: A report of four cases and literature review. *Eur J Clin Microbiol Infect Dis*. 2008;27:1119–23.
- Han XY, Tarrand JJ, Rice DC. Oral *Campylobacter* species involved in extraoral abscess: A report of three cases. *J Clin Microbiol*. 2005;43:2513–5.
- Harada K, Hagiya H, Otsuka F. Bilateral massive empyema with bronchopleural fistula. *Postgrad Med J*. 2020;96:573.
- Hockensmith ML, Mellman DL, Aronsen EL. *Fusobacterium nucleatum* empyema necessitans. *Clin Infect Dis*. 1999;29:1596–8.
- Kakuta R, Hidako H, Yano H, Okamoto M, Ozawa D, Endo S, Kaku M, Katori Y. First report of severe acute otitis media caused by *Campylobacter rectus* and review of the literature. *J Infect Chemother*. 2016;22:800–3.
- Kono SA, Nauser TD. Contemporary empyema necessitatis. *Am J Med*. 2007;120:303–5.
- Lam JY, Wu AK, Ngai DC, Teng JL, Wong ES, Lau SK, Lee RA, Woo PC. Three cases of severe invasive infections caused by *Campylobacter rectus* and first report of fatal *C. rectus* infection. *J Clin Microbiol*. 2011;49:1687–91.
- Lee S, Lee J, Ha J, Choi Y, Kim S, Lee H, Yoon Y, Choi KH. Clinical relevance of infections with zoonotic and human oral species of *Campylobacter*. *J Microbiol*. 2016;54:459–67.
- Lehtopelku M, Nakari UM, Kotilainen P, Huovinen P, Siitonen A, Hakanen AJ. Antimicrobial susceptibilities of multidrug-resistant *Campylobacter jejuni* and *C. coli* strains: In vitro activities of 20 antimicrobial agents. *Antimicrob Agents Chemother*. 2010;54:1232–6.
- Llamas-Velasco M, Domínguez I, Ovejero E, Pérez-Gala S, García-Diez A. Empyema necessitatis revisited. *Eur J Dermatol*. 2010;20:115–9.
- Macuch PJ, Tanner AC. *Campylobacter* species in health, gingivitis, and periodontitis. *J Dent Res*. 2000;79:785–92.
- Mahlen SD, Clarridge JE 3rd. Oral abscess caused by *Campylobacter rectus*: Case report and literature review. *J Clin Microbiol*. 2009;47:848–51.
- Martiny D, Dauby N, Konopnicki D, Kampouridis S, Jissendi Tchofo P, Horoi M, Vlaes L, Retore P, Hallin M, Vandenberg O. MALDI-TOF MS contribution to the diagnosis of *Campylobacter rectus* multiple skull base and brain abscesses. *New Microb New Infect*. 2017;19:83–6.
- McGill K, Kelly L, Madden RH, Moran L, Carroll C, O’Leary A, Moore JE, McNamara E, O’Mahony M, Fanning S, Whyte P. Comparison of disc diffusion and epsilometer (E-test) testing techniques to determine antimicrobial susceptibility of *Campylobacter* isolates of food and human clinical origin. *J Microbiol Methods*. 2009;79:238–41.
- Noël A, Verroken A, Belkhir L, Rodriguez-Villalobos H. Fatal thoracic empyema involving *Campylobacter rectus*: A case report. *Anaerobe*. 2018;49:95–8.
- Ogata T, Urata T, Nemoto D, Hitomi S. Thoracic empyema caused by *Campylobacter rectus*. *J Infect Chemother*. 2017;23:185–8.
- Yildiz O, Doganay M. Actinomycoses and *Nocardia* pulmonary infections. *Curr Opin Pulm Med*. 2006;12:228–334.