

## Monografía

# Hipofisitis linfoplasmocitaria con expresión de IgG4



Gabriela Alejandra Sosa

Hospital Italiano de Buenos Aires, CABA, Argentina

### INFORMACIÓN DEL ARTÍCULO

#### Historia del artículo:

Recibido el 17 de noviembre de 2016

Aceptado el 4 de enero de 2017

On-line el 22 de febrero de 2017

#### Palabras clave:

Hipofisitis

Hipofisitis con expresión de IgG4

Enfermedades relacionadas con

IgG4

Tumor selar no secretante

### R E S U M E N

La hipofisitis linfoplasmocitaria con expresión de inmunoglobulina G4 (IgG4) es una entidad de reciente conocimiento. Pertenece al grupo de enfermedades relacionadas a IgG4 (IgG4-RD, del inglés: IgG4-related disease), donde uno o varios órganos pueden estar comprometidos, con síntomas compresivos u obstructivos, o disfuncionalidad por infiltración celular. La hipófisis puede estar afectada en forma aislada. Clínicamente, se presentan con diabetes insípida, hipopituitarismo y/o síntomas de masa ocupante selar, siendo los principales diagnósticos diferenciales los adenomas selares no secretantes, y otros tipos de hipofisitis. Para arribar al diagnóstico de este tipo de patología es necesaria la presencia de una imagen de agrandamiento selar o engrosamiento del tallo pituitario en la resonancia magnética nuclear, una histopatología característica con inmunomarcación positiva para IgG4 en más de 10 células plasmáticas por campo de gran aumento y la presencia de IgG4 sérica elevada. Tienen una excelente respuesta a glucocorticoides, por lo que una sospecha diagnóstica oportuna evitaría una cirugía innecesaria en la mayoría de los pacientes con esta entidad.

© 2017 Sociedad Argentina de Endocrinología y Metabolismo. Publicado por Elsevier España, S.L.U. Este es un artículo Open Access bajo la licencia CC BY-NC-ND (<http://creativecommons.org/licenses/by-nc-nd/4.0/>).

### IgG4- related lymphoplasmacytic hypophysitis

#### A B S T R A C T

Immunoglobulin G4 (IgG4)-related lymphoplasmacytic hypophysitis is a recently known entity. It belongs to the IgG4-related diseases (IgG4-RD), in which one or more organs may be involved, with compressive or obstructive symptoms, or dysfunctionality due to cellular infiltration. The pituitary gland can be isolatedly affected. Clinically, lymphoplasmacytic hypophysitis presents with diabetes insipidus, hypopituitarism and/or symptoms of an

#### Keywords:

Hypophysitis

IgG4-related hypophysitis

IgG4-related diseases

Non-secreting sellar tumour

Correo electrónico: [sosa\\_gabriela@hotmail.com](mailto:sosa_gabriela@hotmail.com)

<http://dx.doi.org/10.1016/j.raem.2017.01.001>

0326-4610/© 2017 Sociedad Argentina de Endocrinología y Metabolismo. Publicado por Elsevier España, S.L.U. Este es un artículo Open Access bajo la licencia CC BY-NC-ND (<http://creativecommons.org/licenses/by-nc-nd/4.0/>).

occupying sellar mass, being the non-secreting sellar adenomas and other types of hypophysitis the main differential diagnosis. In order to reach the diagnosis, the presence of pituitary enlargement or pituitary stalk thickening on an MRI scan, a distinctive histopathology with positive for IgG4 immunostaining in more than 10 plasma cells per high-power field, and elevated serum IgG4 levels, confirms this type of hypophysitis. As this entity has an excellent response to glucocorticoids, the diagnosis suspicion may avoid an unnecessary surgery in most patients.

© 2017 Sociedad Argentina de Endocrinología y Metabolismo. Published by Elsevier España, S.L.U. This is an open access article under the CC BY-NC-ND license (<http://creativecommons.org/licenses/by-nc-nd/4.0/>).

## Introducción

La hipofisitis es una entidad rara, causada por una inflamación crónica de la glándula hipófisis, que provoca diferentes grados de hipopituitarismo. Representa el 0,24 al 0,88% del total de patologías hipofisarias, con una incidencia anual de 1 caso cada 9 millones de habitantes<sup>1,2</sup>. El diagnóstico es generalmente presuntivo, basado en la historia clínica y datos bioquímicos, y sustentado por una imagen selar en la RM.

La cirugía suele ser necesaria para arribar a un diagnóstico histopatológico y en el tratamiento de efectos compresivos de masa<sup>3</sup>.

Las hipofisitis linfoplasmocitarias con expresión de IgG4 pertenecen al grupo de hipofisitis primarias, que son aquellas que no tienen causa identificable, en contrapartida con las secundarias, que son las que forman parte de un cuadro sistémico conocido. Afectan principalmente a hombres en la séptima década de la vida y pueden presentarse con diabetes insípida, síntomas de masa ocupante selar o hipopituitarismo<sup>4</sup>. Pertenecen a las enfermedades relacionadas con la expresión de IgG4 (IgG4-RD), condición que compromete a múltiples órganos compartiendo una apariencia histológica común, con infiltrados linfocitarios policlonales y células plasmáticas con inmunomarcación positiva para IgG4, con progresión a la fibrosis y la disfuncionalidad, niveles séricos elevados de IgG4 y una respuesta rápida a la terapia inmunosupresora<sup>5,6</sup>.

El objetivo es presentar las principales características de las hipofisitis linfoplasmocitarias con expresión de IgG4, patología poco frecuente, descrita recientemente, cuya sospecha oportuna permitiría instaurar un tratamiento médico precoz y evitaría una cirugía hipofisaria innecesaria (en la mayoría de los casos).

## Hipofisitis

Las hipofisitis pertenecen al grupo de masas selares no secretantes, compartiendo con ellas algunas características clínicas y radiológicas. Estas entidades comprenden un espectro clínico-patológico complejo, siendo las formas más frecuentes la linfocitaria y la granulomatosa, habiéndose descrito recientemente una nueva variante: la linfoplasmocitaria con expresión de IgG4<sup>7,8</sup>.

Se las puede clasificar en primarias, cuando no tienen causa identificable, o secundarias, cuando se presentan en

el contexto de una enfermedad sistémica de causa conocida. Las primarias se subclasifican según su histopatología en hipofisitis linfocitaria, granulomatosa, xantomatosa, necrosante y linfoplasmocitaria con expresión de IgG4. También se las puede clasificar según comprometan clínica o radiológicamente la hipófisis anterior, el lóbulo posterior y el tallo hipofisario, o ambos, en: adenohipofisitis, infundibuloneurohipofisitis o panhipofisitis, respectivamente. Las hipofisitis primarias pueden presentarse, a su vez, en forma aislada o como parte de enfermedades sistémicas, tales como los síndromes poliglandulares autoinmunes y las IgG4-RD<sup>7</sup>.

Las hipofisitis secundarias incluyen casos en los que se puede identificar claramente el agente causal, tal como la administración de tratamiento inmunomodulador como el interferón alfa o el ipilimumab, o casos en los que la hipófisis está comprometida dentro del contexto de una enfermedad sistémica, como la tuberculosis, enfermedad inflamatoria intestinal, granulomatosis de Wegener o histiocitosis, entre otras<sup>6,7</sup>.

La hipofisitis linfocitaria es la más común de las formas primarias. Es de origen autoinmune, con un gran predominio en mujeres respecto a hombres (relación 8:1), con edad promedio de 34 años. Si bien fue típicamente descrita durante el tercer trimestre de embarazo y los 2 primeros meses de puerperio, solo un 40% del total de casos ocurre en estos períodos vitales<sup>7</sup>, pudiendo afectar también a mujeres durante la menopausia<sup>9</sup>.

Le siguen en frecuencia las granulomatosas y las xantomatosas, que tienen un ligero predominio en mujeres, no relacionadas con el embarazo o el puerperio, y la necrosante, que afecta a jóvenes y niños. El diagnóstico de certeza de hipofisitis se logra tras el examen histopatológico del tejido biopsiado o resecaado quirúrgicamente<sup>7</sup>.

## Enfermedades relacionadas a IGG4

Las IgG4-RD constituyen una entidad patológica emergente, de causa desconocida y con compromiso multiorgánico<sup>10</sup>. Son 3 veces más comunes en hombres de edad media o adultos mayores<sup>11</sup>. Es una condición fibroinflamatoria crónica caracterizada por lesiones con denso infiltrado linfoplasmocitario, rico en células plasmáticas con inmunomarcación positiva para IgG4, fibrosis estoriforme (fibroblastos dispuestos a modo de rayos de una rueda) y frecuente, aunque no constante, elevación de niveles séricos de IgG4<sup>6</sup>.

Fueron descritas por primera vez en el año 2001 en Japón, a partir del estudio de la pancreatitis fibrosante<sup>12</sup>. Varias

enfermedades previamente descriptas como de origen idiopático, como la tiroiditis de Riedel, el síndrome de Miculicz, la fibrosis retroperitoneal, la nefritis túbulo-intersticial, entre otras, son actualmente consideradas parte del espectro de estas enfermedades, compartiendo características histopatológicas comunes independientemente del órgano afectado<sup>11</sup>.

Varios son los órganos que pueden estar involucrados, como páncreas, vía biliar, glándulas lagrimales, glándulas salivales, sistema nervioso central, tiroides, pulmón, tracto gastrointestinal, riñón, próstata, retroperitoneo, arterias, ganglios linfáticos, piel y mamas, en forma sincrónica o metacrónica. Las lesiones pueden ser nodulares o hiperplásicas<sup>6</sup>.

Tienen un curso clínico solapado, con manifestaciones que varían dependiendo de la localización, pudiendo algunos pacientes experimentar complicaciones serias, como síntomas compresivos u obstructivos debidos a organomegalia o hipertrofia; o disfunción por infiltración celular y fibrosis<sup>6</sup>.

En general, se admite que la presencia de marcación de IgG4 en > 10 plasmocitos por campo de gran aumento alcanza para hacer el diagnóstico, aunque este valor de corte puede variar según el órgano afectado y el tiempo de evolución de la fibrosis<sup>6</sup>.

La concentración de IgG4 sérica puede orientar, pero hasta en un 40% de los casos puede ser normal. Se utiliza preferentemente la relación IgG4/IgG total, que en general es mayor del 40%<sup>11</sup>.

Se caracterizan por presentar excelente respuesta inicial a glucocorticoides. El principal diagnóstico diferencial es con el linfoma de células B, que se descarta por la presencia de linfocitos B, mientras que en las IgG4-RD hay un infiltrado rico en linfocitos T. La presencia de granulomas, necrosis o neutrófilos nos aleja del diagnóstico de IgG4-RD<sup>10,12</sup>.

## Hipofisitis linfoplasmocitarias con expresión de IgG4

Es el subtipo de hipofisitis más recientemente descrito, siendo el primer caso reportado en el año 2004 sobre la base de datos clínicos<sup>13,14</sup>, y en el año 2007 con confirmación anatomo-patológica<sup>15</sup>.

### Epidemiología

En la actualidad, hay descriptos un total de 43 casos de hipofisitis linfoplasmocitaria con expresión de IgG4, de los cuales solo 17 tienen confirmación por biopsia de hipófisis<sup>16-20</sup>. Lo que las diferencia del resto de las hipofisitis primarias es que es más frecuente en hombres, con una relación 3:1 respecto a mujeres, y son individuos de mayor edad, con una media de 68 ± 8 años. Si bien la prevalencia ha sido difícil de calcular dado el limitado número de casos reportados, un estudio japonés ha establecido la misma a partir del análisis de 170 pacientes que consultaron a un hospital por hipopituitarismo y/o diabetes insípida, estimando que esta entidad tiene una frecuencia del 30% del total de hipofisitis, correspondiendo al 4% del total de causas de hipopituitarismo y diabetes insípida<sup>19</sup>.

De los casos publicados, el 77% afecta a población japonesa, así como el 30% del total de hipofisitis linfocitarias

compromete a este grupo poblacional. Aún se desconoce si este fenómeno se debe a un mayor riesgo geográfico o étnico verdadero o si simplemente en Japón tienen más conocimiento de esta entidad en relación con otros países<sup>4</sup>.

### Patogénesis

La patogénesis de las hipofisitis linfoplasmocitarias con expresión de IgG4, así como la de las IgG4-RD en general, está siendo foco de una intensa investigación. Los niveles séricos elevados de IgG4 y el infiltrado denso en células plasmáticas IgG4 positivas a la inmunomarcación en varios órganos indican que esta inmunoglobulina desempeña un rol central, aunque el gatillo para generar su elevación no ha sido claramente establecido<sup>21</sup>.

La IgG4 es la menos abundante de las inmunoglobulinas G (IgG) en personas sanas, correspondiendo a menos del 4% del total. Tiene características distintivas que la hacen única, tales como la incapacidad para activar el complemento, débil capacidad para la opsonización, escaso paso a través de la placenta, y muy baja afinidad de unión a receptores Fc expresados en mastocitos y basófilos.

Además, la presencia de puentes disulfuro que unen inestablemente las cadenas pesadas, permite su fácil separación conformando 2 sitios de unión antigénicos, por lo que el anticuerpo es biespecífico asimétrico, no pudiendo formar complejos inmunes. El significado de esta biespecificidad requiere mayor investigación, dado que sería relevante solo en situaciones donde se encuentren altos niveles de IgG4 asociados a 2 antígenos no relacionados, en el mismo tiempo y lugar<sup>12,16,17</sup>.

La producción de IgG4 está mediada por linfocitos T helper tipo 2 (LTh2). Las citocinas interleucinas (IL) 4 y 13 producidas por estos linfocitos aumentan la producción de IgG4 e inmunoglobulina E (IgE), mientras que la interleucina 10 (IL-10) favorece la producción preferencial de IgG4. Esta activación de los LTh2 con aumento concomitante de IgE y eosinófilos explicaría la mayor relación de las IgG4-RD y los antecedentes en algunos pacientes de asma y atopia. La principal función de la IgG4 sería la de interferir con la respuesta inmunitaria inducida por anticuerpos unidos al complemento, o respuestas mediadas por IgE. El origen alérgico podría explicar la mayor prevalencia de esta enfermedad en hombres de mayor edad y no en mujeres jóvenes, como ocurre con la hipofisitis linfocitaria<sup>4,12,22,23</sup>.

Se han reportado autoantígenos candidatos en la patogénesis, como la hormona de crecimiento y la proopiomelanocortina, en pacientes con diagnóstico de esta entidad confirmado por biopsia, aunque más estudios deberían llevarse a cabo antes de generalizar y determinar que estos son verdaderos autoantígenos patogénicos en este u otro tipo de hipofisitis<sup>24,25</sup>.

### Presentación clínica

Clínicamente, la forma más común de presentación es con poliuria y polidipsia por diabetes insípida relacionada con la falta de producción de hormona antidiurética (58% de los casos), seguido por síntomas asociados a compromiso adrenocortical por déficit de adrenocorticotrofina, tales como malestar, fatiga, disminución del apetito, pérdida de

peso, náuseas y vómitos (42% de los casos). Finalmente, los pacientes suelen presentar síntomas compresivos por masa ocupante sellar, con trastornos visuales y cefaleas (15% de los casos). Al igual que en el resto de las hipofisitis, el compromiso de hipófisis posterior con diabetes insípida y del eje adrenocortical es un rasgo que las distingue de los adenomas hipofisarios, donde el eje adrenocortical es el más conservado<sup>13,26</sup>.

La mayoría de los 43 casos publicados presentó manifestaciones relacionadas con hipofisitis luego de la remisión de alguna IgG4-RD. Algunos presentaron manifestaciones de hipofunción pituitaria concomitantemente a la enfermedad sistémica y más raramente la hipofisitis antecedió al compromiso de otro órgano. Solo 9 pacientes se presentaron con hipofisitis como única expresión de la enfermedad. Las localizaciones más frecuentemente asociadas fueron: páncreas, pulmón, retroperitoneo y glándulas submandibulares, y con menos frecuencia: glándulas lagrimales, ganglios linfáticos, riñón, tiroides, órbita y paquimeninges<sup>27,28</sup>.

Por lo expuesto, los pacientes con IgG4-RD deberían tener un seguimiento cercano para evaluar el compromiso pituitario, principalmente diabetes insípida e hipocortisolismo, así como también los pacientes con este tipo de hipofisitis deberían ser estudiados para descartar compromiso de otros órganos<sup>19</sup>.

Es importante recordar que se debe realizar siempre una correcta anamnesis y examen clínico completo, de manera de descartar diagnósticos diferenciales tales como linfoma, germinoma, sarcoidosis, tuberculosis y neoplasias que pudieran ser el origen del compromiso pituitario.

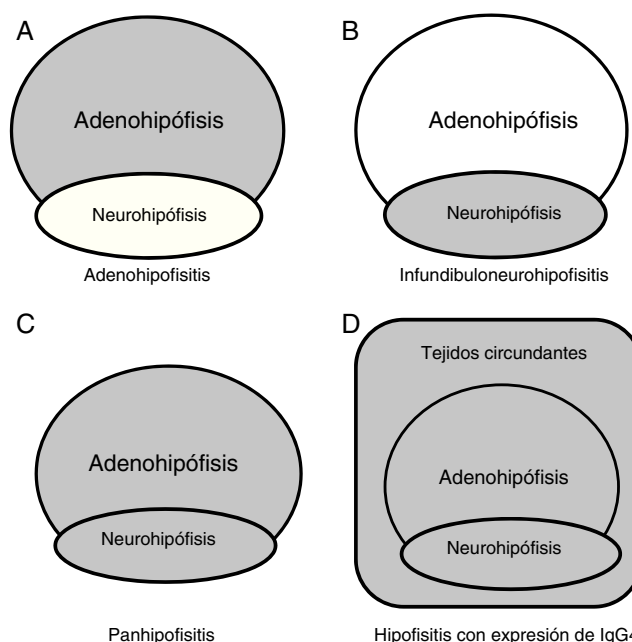
El diagnóstico diferencial debe hacerse con las masas ocupantes selares no secretantes, entre ellas los adenomas y otros subtipos de hipofisitis. Se distingue de los adenomas en que estos excepcionalmente se presentan con diabetes insípida y tienen características típicas en la RM.

### Estudios complementarios

Además de los estudios hormonales, que son útiles para evaluar la integridad de los ejes hipotálamo-hipofisarios, contamos con la RM y los dosajes de IgG total e IgG4 séricas para arribar al diagnóstico, así como para el seguimiento y la evaluación de la respuesta terapéutica.

### Resonancia magnética nuclear

La RM es el método de imagen de elección. Igual que para las hipofisitis linfocitarias, nos permite evidenciar un agrandamiento de la hipófisis anterior y/o engrosamiento del tallo hipofisario, con tinción homogénea de la glándula tras la inyección de gadolinio, frecuentemente asociada a la pérdida del brillo fisiológico de hipófisis posterior en secuencias T1 sin contraste<sup>4</sup>. En varios casos se ha encontrado asociación con paquimeningitis hipertrófica, seudotumor orbitario y parasinusitis, indicando que el proceso inflamatorio involucra no solo estructuras selares, sino también paraselares, rasgo que las distingue del resto de las hipofisitis (fig. 1)<sup>21</sup>. Algunos pacientes pueden presentar imágenes atípicas, con irregularidad de los bordes, heterogeneidad, destrucción de la silla turca e invasividad del seno esfenoidal<sup>8,18</sup>.



**Figura 1 – Compromiso anatómico. A) Hipófisis anterior en adenohipofisitis. B) Hipófisis posterior con/sin afectación de tallo hipofisario en infundibuloneurohipofisitis. C) Ambas regiones en panhipofisitis. D) Compromiso sellar y paraselar en las hipofisitis linfoplasmocitarias con expresión de IgG4. Adaptado de Shimatsu et al.<sup>21</sup>.**

### Enfermedades relacionadas a inmunoglobulina G4 (IgG4)

Los niveles séricos de IgG4 están típicamente elevados, pudiendo alcanzar valores de hasta 10 veces el normal. Sin embargo, hasta en un 30% de los pacientes se encuentra dentro de la normalidad, a pesar de presentar hallazgos histopatológicos e inmunohistoquímicos típicos. Sus niveles disminuyen tras el inicio del tratamiento con glucocorticoides y en estadios tardíos de la enfermedad. El porcentaje de descenso y el tiempo que se requiere para alcanzar la normalidad son muy variables<sup>8,17</sup>.

### Histopatología

Histológicamente se presentan como un infiltrado inflamatorio linfoplasmocitario con grados variables de fibrosis, rico en células plasmáticas con inmunomarcación positiva para IgG4. El valor de corte es 10 o más células plasmáticas IgG4 positivas por campo de gran aumento, lo cual constituye generalmente más del 50% del total de IgG. Esto sumado a la positividad para cadenas livianas kappa y lambda revelan la presencia de un infiltrado policlonal<sup>4,14</sup>. La fibrosis es de tipo estoriforme, rasgo histológico característico de las IgG4-RD. Otro rasgo típico de estas enfermedades sistémicas es la flebitis obliterante, que no ha sido observada en biopsias de tejido hipofisario en los casos publicados hasta el momento<sup>19</sup>.

### Criterios diagnóstico

Existen 5 criterios diagnóstico propuestos por Leporati et al. en el año 2011<sup>8</sup>: el primero es la presencia de un infiltrado

**Tabla 1 – Criterios diagnóstico de hipofisitis linfoplasmocitarias con expresión de IgG4. Adaptado de Leporati et al.<sup>8</sup>**

**Criterio 1: Histopatología pituitaria**

Infiltrado mononuclear de hipófisis, rico en linfocitos y células plasmáticas, con más de 10 células IgG4 positivas por campo de gran aumento

**Criterio 2: RMN de hipófisis**

Masa selar y/o engrosamiento del tallo hipofisario

**Criterio 3: Compromiso de otros órganos confirmado por biopsia**

Asociación con lesiones con inmunomarcación IgG4 positivas en otros órganos

**Criterio 4: Serología**

Aumento de los niveles séricos de IgG4 (>140mg/dl)

**Criterio 5: Respuesta a glucocorticoides**

Disminución de tamaño de la masa pituitaria y/o mejoría de los síntomas

**El diagnóstico de hipofisitis con expresión de IgG4 se establece cuando se cumple alguno de los siguientes:**

**Criterio 1**

**Criterio 2 + 3**

**Criterio 2 + 4 + 5**

(Adaptado de: Leporati P, Landek-Salgado MA, Lupi I, Chiovato L, and Caturegli P. IgG4-Related Hypophysitis: A New Addition to the Hypophysitis Spectrum. *J Clin Endocrinol Metab*, 96(7):1971–1980, 2011)

mononuclear rico en linfocitos y células plasmáticas en la biopsia de hipófisis, con expresión de IgG4 en más de 10 células plasmáticas por campo de gran aumento; el segundo es la evidencia en imágenes de una masa selar o engrosamiento del tallo hipofisario; el tercero es la demostración por biopsia en otro órgano de inmunomarcación positiva para IgG4; el cuarto es el aumento de los niveles séricos de IgG4 (> 140 mg/dl), y el quinto es la disminución del tamaño de la lesión y/o la mejoría de los síntomas (cefaleas y/o alteraciones visuales) con el tratamiento con corticoides. El diagnóstico se puede hacer de 3 maneras: solo con el primer criterio (criterio 1); con imágenes de masa selar en un paciente con confirmación histológica de inmunomarcación positiva para IgG4 en otro órgano (criterios 2 + 3), o con una imagen de masa selar en un paciente con niveles séricos de IgG4 elevados, que responde a tratamiento con corticoides (criterios 2 + 4 + 5) (tabla 1).

El criterio 1 de Leporati et al. está disponible claramente en una minoría de casos, lo cual es lo apropiado, ya que la cirugía pituitaria debería reservarse para casos excepcionales, teniendo en cuenta que la enfermedad responde muy bien a tratamiento médico<sup>8</sup>.

### Tratamiento

En relación con el tratamiento, cuanto antes se instale la terapia inmunosupresora, mayores serán las chances de conservación de la función pituitaria y la recuperación posterior<sup>29</sup>.

Los glucocorticoides están recomendados como de primera línea. Generalmente, se indica una dosis de prednisolona de

0,6 mg/kg/día durante 2 a 4 semanas, disminuyendo la dosis de a 5 mg cada 1 a 2 semanas por 2 a 3 meses para lograr la dosis de mantenimiento (2,5-5 mg/día), la cual debería discontinuarse dentro de los 3 años de tratamiento<sup>29</sup>.

También se han reportado casos con respuesta favorable tanto clínica como imagenológica a dosis fisiológicas de reemplazo con hidrocortisona<sup>24,30</sup>.

Tal como ocurre en otras hipofisitis primarias, algunos pacientes presentan recaídas tras el descenso o la suspensión de glucocorticoides, requiriendo la instauración de otras medidas terapéuticas, como la azatioprina u otros inmunomoduladores, o la cirugía transesfenoidal<sup>15,25</sup>.

### Conclusiones

Las hipofisitis linfoplasmocitarias con expresión de IgG4 constituyen una entidad recientemente descrita, de causa desconocida, con características clínicas e histopatológicas distintivas. Si bien es una enfermedad rara, su prevalencia ha sido subestimada y es cada vez más reconocida por médicos clínicos y endocrinólogos.

Debemos sospecharla ante un paciente con diabetes insípida, hipopituitarismo o síntomas de masa ocupante selar. La hipófisis puede estar comprometida en forma aislada, o presentarse en el cuadro de IgG4-RD, es por esto que siempre hay que buscar compromiso de otros órganos en pacientes con afección pituitaria, así como buscar signos/síntomas de afección pituitaria en pacientes con IgG4-RD. Para esto se aconseja un manejo multidisciplinario del paciente.

La sospecha diagnóstica precoz permitirá la pronta instauración de un tratamiento médico con glucocorticoides y evitará una cirugía pituitaria innecesaria. El curso clínico de esta nueva entidad es difícil de predecir y tampoco se conoce la efectividad de la respuesta clínica de los glucocorticoides a largo plazo, por lo que se recomienda un seguimiento cercano y en el tiempo.

Finalmente, resta mucho por conocer en cuanto a la etiopatogenia de este tipo de hipofisitis, así como de las IgG4-RD en general. Un origen alérgico ha sido propuesto, por lo que en un futuro nuevas terapias podrían surgir con el objetivo de bloquear el agente gatillo de esta respuesta inflamatoria sistémica.

---

## Responsabilidades éticas

**Protección de personas y animales.** Los autores declaran que para esta investigación no se han realizado experimentos en seres humanos ni en animales.

**Confidencialidad de los datos.** Los autores declaran que en este artículo no aparecen datos de pacientes.

**Derecho a la privacidad y consentimiento informado.** Los autores declaran que en este artículo no aparecen datos de pacientes.

---

## Conflicto de intereses

Los autores declaran no poseer conflictos de interés.

---

## Referencias no citadas

13,22.

---

## Agradecimientos

A la Dra. Patricia Fainstein Day, por su mirada crítica y apoyo incondicional que hicieron posible la realización de esta monografía, y a todos los médicos del Servicio de Endocrinología, Metabolismo y Medicina Nuclear del Hospital Italiano de Buenos Aires, por el aporte académico invaluable en mi formación y por su calidad humana.

---

## BIBLIOGRAFÍA

- Caturegli P, Newschaffer C, Olivi A, Pomper MG, Burger PC, Rose NR. Autoimmune hypophysitis. *Endocr Rev*. 2005;26:599-614.
- Howlett TA, Levy MJ, Robertson IJ. How reliably can autoimmune hypophysitis be diagnosed without pituitary biopsy. *Clin Endocrinol*. 2010;73:18-21.
- Laws ER, Lee ML, Jane JA Jr. Hypophysitis. *Pituitary*. 2006;9:331-3.
- Caturegli P, Iwama S. From Japan with love: Another tessera in the hypophysitis mosaic. *J Clin Endocrinol Metab*. 2013;98:1865-8.
- Stone JH, Khosroshahi A, Deshpande V, Chan JKC, Heathcote JG, Aalberse R, et al. Recommendations for the nomenclature of IgG4-related disease and its individual organ system manifestations. *Arthritis Rheum*. 2012;64:3061-7.
- Deshpande V, Zen Y, Chan JK, Yi EE, Sato Y, Yoshino T, et al. Consensus statement on the pathology of IgG4-related disease. *Mod Pathol*. 2012;25:1181-92.
- Allix I, Rohmer V. Hypophysite: un spectre étiologique de plus en plus large! [Hypophysitis: increasingly complex clinicopathological spectrum!]. *Ann Endocrinol*. 2012;73:17-25.
- Leporati P, Landek-Salgado MA, Lupi I, Chiovato L, Caturegli P. IgG4-related hypophysitis: A new addition to the hypophysitis spectrum. *J Clin Endocrinol Metab*. 2011;96:1971-80.
- Gao H, Gu Y, Qiu M. Autoimmune hypophysitis may eventually become empty sella. *Neuro Endocrinol Lett*. 2013;34:102-6.
- Umehara H, Okazaki K, Masaki Y, Kawano M, Yamamoto M, Saeki T, et al. Comprehensive diagnostic criteria for IgG4-related disease (IgG4-RD). *Mod Rheumatol*. 2012;22:21-30.
- Stone JH, Zen Y, Deshpande V. IgG4-related disease. *N Engl J Med*. 2012;366:539-51.
- Hamano H, Kawa S, Horiuchi A, Unno H, Furuya N, Akamatsu T, et al. High serum IgG4 concentrations in patients with sclerosing pancreatitis. *N Engl J Med*. 2001;10:732-8.
- Allix I, Rohmer V. Quoi de neuf dans les hypophysites? What's new about hypophysitis? *Rev Med Interne*. 2014;35:815-22.
- Van der Vliet HJJ, Peremboom RM. Multiple pseudotumors in IgG4-associated multifocal systemic fibrosis. *Ann Intern Med*. 2004;141:6-7.
- Wong S, Lam WY, Wong WK, Lee KC. Hypophysitis presented as inflammatory pseudotumor in immunoglobulin G4-related systemic disease. *Hum Pathol*. 2007;38:1720-3.
- Iseda I, Hida K, Tone A, Tenta M, Shibata Y, Matsuo K, et al. Prednisolone markedly reduced serum IgG4 levels along with the improvement of pituitary mass and anterior pituitary function in a patient with IgG4-related infundibulo-hypophysitis. *Endocr J*. 2014;61:195-203.
- Ohkubo Y, Sekido T, Takeshige K, Ishi H, Takei M, Nishio S, et al. Occurrence of IgG4-related hypophysitis lacking IgG4-bearing plasma cell infiltration during steroid therapy. *Intern Med*. 2014;53:753-7.
- Sosa GA, Bell S, Christiansen SB, Pietrani M, Glerean M, Loto M, et al. Histologically confirmed isolated IgG4-related hypophysitis: Two case reports in young women. *Endocrinol Diabetes Metab Case Rep*. 2014;2014:140062, doi: 10.1530/EDM-14-0062. Epub 2014 Sep 1.
- Bando H, Iguchi G, Fukuoka H, Taniguchi M, Yamamoto M, Matsumoto R, et al. The prevalence of IgG4-related hypophysitis in 170 consecutive patients with hypopituitarism and/or central diabetes insipidus and review of the literature. *Eur J Endocrinol*. 2014;170:161-72.
- Khong P, Enno A, Darwish B. Lymphoplasmacytic hypophysitis associated with immunoglobulin G4. *J Clin Neurosci*. 2014;21:342-4.
- Shimatsu A, Oki Y, Fujisawa I, Sano T. Pituitary and stalk lesions (Infundibulo-hypophysitis) associated with immunoglobulin G4-related systemic disease: an emerging clinical entity. *Endocr J*. 2009;56:1033-41.
- Aalberse RC, Schuurman J. IgG4 Breaking the Rules. *Immunology*. 2002;105:9-19.
- Yamagami K, Yoshioka K, Sakai H, Fukumoto M, Hosoi M, Ishii T, et al. Treatment of lymphocytic hypophysitis by high-dose methylprednisolone pulse therapy. *Intern Med*. 2003;42:168-73.
- Landek-Salgado MA, Leporati P, Lupi I, Geis A, Caturegli P. Growth hormone and proopiomelanocortin are targeted by

- autoantibodies in a patient with biopsy-proven IgG4-related hypophysitis. *Pituitary*. 2012;15:412-9.
25. Zen Y, Fujii T, Harada K, Kawano M, Yamada K, Takahira M, et al. Th2 and regulatory immune reactions are increased in immunoglobulin G4-related sclerosing pancreatitis and cholangitis. *Hepatology*. 2007;45:1538-46.
  26. Cheung CC, Ezzat S, Smyth HS, Asa SL. The spectrum and significance of primary hypophysitis. *J Clin Endocrinol Metab*. 2001;86:1048-53.
  27. De Bellis A, Ruocco G, Battaglia M, Conte M, Coronella C, Tirelli G, et al. Immunological and clinical aspects of lymphocytic hypophysitis. *Clin Sci*. 2008;114:413-21.
  28. O'Dwyer DT, Smith AI, Matthew ML, Andronicos NM, Ranson M, Robinson PJ, et al. Identification of the 49-kDa autoantigen associated with lymphocytic hypophysitis as  $\alpha$ -enolase. *J Clin Endocrinol Metab*. 2002;87:752-7.
  29. Hattori Y, Tahara S, Ishii Y, Kitamura T, Inomoto C, Osamura RY, et al. A case of IgG4-related hypophysitis without pituitary insufficiency. *J Clin Endocrinol Metab*. 2013;98:1808-11.
  30. Harano Y, Honda K, Akiyama Y, Kotajuma L, Arioka H. A case of IgG4 related hypophysitis presented with hypopituitarism and diabetes insipidus. *Clin Med Insights: Case Reports*. 2015;8:23-6.