



CASO CLÍNICO

Lipoblastoma retroperitoneal en un lactante. Caso clínico



Javier Valderrama S.^a, David Schnettler R.^{b,*}, Marcelo Zamorano H.^c
y Juan Pablo Lahsen H.^d

^a Licenciado en Medicina, Universidad Católica del Maule, Talca, Chile

^b Cirujano Pediátrico, Magister en Bioética, Facultad de Medicina Universidad Católica del Maule, Servicio de Cirugía Infantil, Hospital Regional de Talca, Talca, Chile

^c Cirujano Pediátrico, Urólogo Pediátrico, Facultad de Medicina Universidad Católica del Maule, Servicio de Cirugía Infantil, Hospital Regional de Talca, Talca, Chile

^d Anatómo Patólogo, Facultad de Medicina Universidad Católica del Maule, Unidad de Anatomía Patológica, Hospital Regional de Talca, Talca, Chile

Recibido el 1 de abril de 2015; aceptado el 14 de octubre de 2015

Disponible en Internet el 22 de noviembre de 2015

PALABRAS CLAVE

Lipoblastoma;
Pediatria;
Retroperitoneal;
Neoplasia

Resumen

Introducción: El lipoblastoma es una neoplasia benigna del tejido adiposo, de presentación infrecuente y casi exclusiva en niños menores de 3 años. Usualmente se presenta en las extremidades como una masa indolora de crecimiento progresivo, estableciéndose su diagnóstico definitivo mediante análisis histológico y citogenético.

Objetivo: Presentar un caso clínico de lipoblastoma de ubicación inhabitual en una lactante y revisar la literatura al respecto.

Caso clínico: Lactante mayor de 16 meses, con aumento de volumen abdominal de 6 meses de evolución, asociado a una ingesta alimentaria disminuida, sin otros síntomas. El estudio de imagen reveló una imagen de aspecto lipoideo que comprometía casi la totalidad de la cavidad abdominal, muy sugerente de lipoblastoma, realizándose la resección de un tumor retroperitoneal de 18 cm de diámetro que rechazaba los órganos vecinos. El análisis histológico fue suficiente para confirmar el diagnóstico. En el seguimiento no hubo recidiva.

Conclusión: Tomando en cuenta la baja frecuencia de esta afección y su inusual presentación, se reporta el caso de esta paciente, para considerarlo dentro del diagnóstico diferencial de masa abdominal en un lactante.

© 2015 Sociedad Chilena de Pediatría. Publicado por Elsevier España, S.L.U. Este es un artículo Open Access bajo la CC BY-NC-ND licencia (<http://creativecommons.org/licencias/by-nc-nd/4.0/>).

* Autor para correspondencia.

Correos electrónicos: dschnettlerrod@yahoo.com, dschnettlerrod@gmail.com (D. Schnettler R.).

KEYWORDS

Lipoblastoma;
Paediatric;
Retroperitoneal;
Neoplasia

Retroperitoneal lipoblastoma in an infant. A case report**Abstract**

Introduction: Lipoblastoma is a benign neoplasia of the adipose tissue. It is a rare condition and almost exclusively presents in children under 3 years old. It usually occurs in extremities as a painless volume increase of progressive growth, with the definitive diagnosis being established by pathological and cytogenetic analysis. The treatment of choice is complete resection, and follow-up period of up to five years is recommended due to a recurrence of up to 25%.

Objective: To present an unusual location of this uncommon condition in an infant, and review the related literature.

Case report: A sixteen-month child with an increase in abdominal growth of six-months progression, associated with a decreased food intake, and with no other symptoms. The imaging study revealed a lipoid-like image compromising almost the entire abdominal cavity, very suggestive of lipoblastoma. A resection was performed on an 18 cm diameter retroperitoneal tumour that rejected the adjacent organs. Histological analysis was enough to confirm diagnosis without the need for cytogenetic analysis. The follow-up showed no recurrence of the disease.

Conclusion: Given the rarity of this disease and its unusual presentation, we communicate this clinical case, in order to be considered in the differential diagnosis of abdominal mass in childhood.

© 2015 Sociedad Chilena de Pediatría. Published by Elsevier España, S.L.U. This is an open access article under the CC BY-NC-ND license (<http://creativecommons.org/licenses/by-nc-nd/4.0/>).

Introducción

El lipoblastoma es un tipo de neoplasia benigna que afecta el tejido graso blanco, compuesto por tejido mesenquimático y células adiposas en distintas etapas de diferenciación. Se ha descrito como un proceso patológico infrecuente, reportándose en su mayoría como casos aislados, con excepción de algunas series de casos^{1,2}.

Su etiopatogenia aún no ha sido esclarecida³; sin embargo, se han descrito anomalías cromosómicas específicas que podrían explicar su desarrollo y que son una herramienta útil para diferenciarlo de otras enfermedades como el liposarcoma, que teniendo un comportamiento maligno, constituye su principal diagnóstico diferencial.

Se presenta usualmente en niños, con predominio en el sexo masculino⁴, y sus manifestaciones varían dependiendo del tamaño y la localización del tumor, aunque en la mayoría de los casos aparece como una masa indolora y de crecimiento progresivo⁵⁻⁷, generalmente en las extremidades y de diámetro variable.

El enfrentamiento se basa en primera instancia en una anamnesis completa⁸, siendo el estudio de laboratorio, y sobre todo el de imagen, un apoyo clave para el proceso diagnóstico, permitiendo aproximar la naturaleza de la lesión, su tamaño, ubicación, compromiso de estructuras vecinas y la forma de abordaje terapéutico necesario. Aunque en última instancia la biopsia, y en ocasiones el análisis histopatológico/citogenético, constituyen el método diagnóstico definitivo.

El tratamiento de elección es la resección quirúrgica completa⁹⁻¹¹, que usualmente es resolutoria, aunque se ha descrito recurrencia local, principalmente en casos con exéresis incompleta de la lesión, presentándose generalmente dentro de los primeros 2 años de seguimiento, por lo que se recomienda una vigilancia de al menos 5 años^{2,6}. Las

lesiones recidivantes son pesquisadas de mejor forma con la resonancia magnética, siendo la reescisión el tratamiento indicado¹².

El objetivo de este reporte es presentar una ubicación muy poco habitual de esta infrecuente afección en una lactante, exponiendo la literatura relevante al respecto.

Caso clínico

Lactante de 16 meses de vida de sexo femenino, sin antecedentes mórbidos perinatales, que consulta por un cuadro de 6 meses de evolución caracterizado por aumento de volumen abdominal progresivo, indoloro, asociado a una reducción paulatina del volumen de alimento tolerado, en ocasiones acompañado de arcadas reiteradas no emetizantes, sin alteraciones en deposiciones ni orina. Los padres habían consultado previamente en atención primaria, donde se interpretó como infección gastrointestinal.

A la inspección física se apreciaba una notable distensión abdominal simétrica, en cuya palpación destacaba una masa de consistencia blanda pero firme, depresible, de límites difíciles de definir, con matidez a la percusión y atenuación de ruidos hidroaéreos, siendo el resto del examen físico normal.

La ecografía abdominal evidenció una imagen sólida, de aproximadamente 15 cm de diámetro, ecogénica, levemente heterogénea y de bordes mal definidos, que ocupaba gran parte del abdomen (fig. 1).

El estudio se complementó con una tomografía computarizada de abdomen y pelvis que evidenció una formación intraabdominal de baja densidad, con aspecto lipoideo que abarcaba casi la totalidad de la cavidad intraabdominal, con desplazamiento de órganos, pero sin compromiso de grandes vasos, compatible con lipoblastoma (figs. 2 A y B).

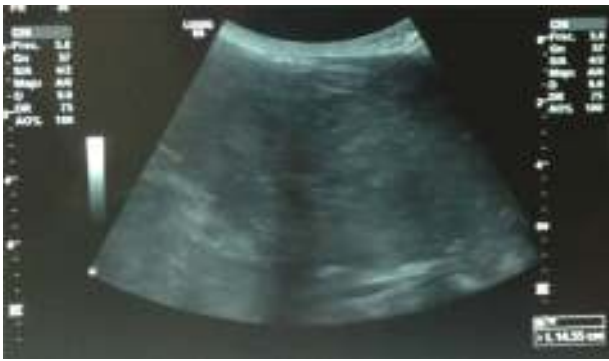

Figura 1 Ecografía abdominal con imagen de masa abdominal de aproximadamente 15 cm de diámetro, ecogénica levemente heterogénea y de bordes mal definidos.

Se planificó la resolución quirúrgica mediante laparotomía media infraumbilical, evidenciándose a nivel pélvico un tumor retroperitoneal bien delimitado, de 18 cm de diámetro, que rechazaba el uréter izquierdo, el anexo izquierdo y el colon sigmoides, sin infiltración de dichas estructuras (fig. 3). Se realizó exéresis completa del tumor con preservación de las estructuras mencionadas.

El examen macroscópico mostró un tumor ovoide de 1.300g que medía $18 \times 13 \times 8$ cm, de superficie lisa parcialmente cubierta por serosa pardo-blanquecina con leve aspecto congestivo, siendo la superficie contralateral lisa, pero mayoritariamente abollonada (fig. 4A). Al corte se apreció un tumor sólido multinodular homogéneo de aspecto carnoso blanquecino-amarillento (fig. 4B).

El examen microscópico destacó una lesión neoplásica formada por numerosos adipocitos en distintos grados de maduración, con una rica red vascular capilar y numerosos tabiques fibrosos finos interpuestos (figs. 5A y B), compatible con lipoblastoma retroperitoneal. No fue necesario el estudio citogenético.

La recuperación postoperatoria de la paciente fue satisfactoria, siendo dada de alta al cuarto día postoperatorio. En

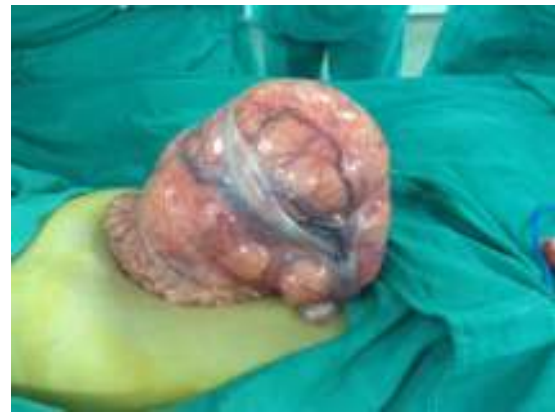

Figura 3 Lipoblastoma exteriorizado durante el acto quirúrgico.

el control clínico 15 meses más tarde la paciente se encontraba totalmente asintomática, con una ecografía normal.

Discusión

En 1926 Jaffe acuñó por primera vez el término *lipoblastoma* para referirse a una lesión lipomatosa atípica compuesta de células similares a los adipocitos embrionarios (o lipoblastos), para poder diferenciarla del lipoma común que no posee dichas células¹³. En efecto, esta neoplasia posee una arquitectura lobulada por septos finos, y está compuesta de tejido mesenquimático y células adiposas en distintas etapas de diferenciación, entre las que destacan adipocitos maduros, lipoblastos típicos uni o multivacuolados y prelipoblastos, con una distribución externa del tejido menos diferenciado; y todo esto rodeado de una pseudocápsula fibromembranosa que puede ser circunscrita o difusa, razón por la que en 1973 Chung y Enzinger propusieron clasificarlos según su comportamiento en *lipoblastoma* propiamente tal, a la forma localizada, circunscrita y encapsulada (73%), y *lipoblastomatosis* a la presentación múltiple, infiltrativa y no capsulada (27%)^{14,15}, con capacidad de infiltración local

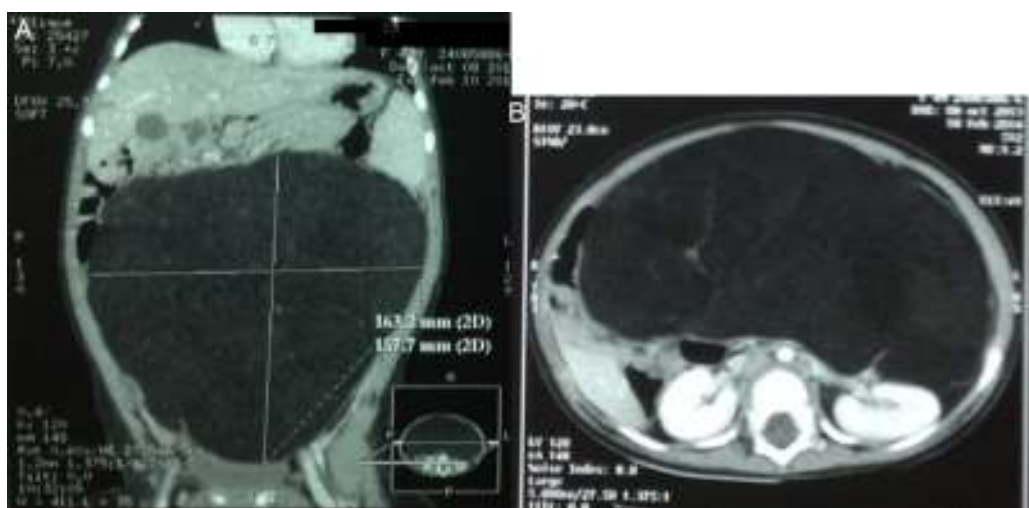

Figura 2 A y B. Escanograma y corte transversal de TC de abdomen que muestran imagen hipodensa, de aspecto lipodeico que abarca casi la totalidad de la cavidad abdominal.

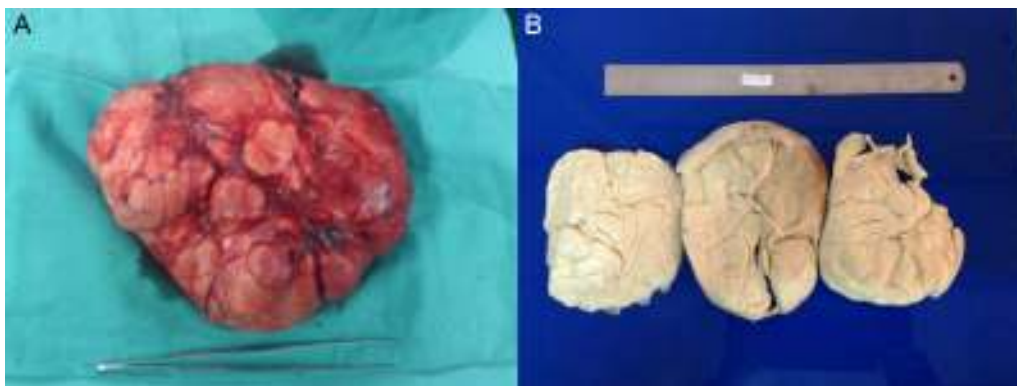


Figura 4 A. Pieza quirúrgica extraída. B. Estructura macroscópica interna del tumor.

en cavidades como el mediastino, el tórax y el retroperitoneo, presentando grados variables de compromiso visceral y muscular^{4,16-18}.

Constituye cerca del 0,3% de los tumores de tejidos blandos en la población general¹⁹, lo que ha llevado a describirla como una neoplasia extremadamente infrecuente. Es considerada casi exclusivamente pediátrica, ya que en más del 90% de los casos se presentan en pacientes menores de 3 años de vida, y con predominio en el género masculino en relación de 1,9:1². Nuestro caso comparte el rango de edad promedio de diagnóstico descrito, que en hasta un 55% corresponde a lactantes cercanos al año de edad⁴.

La localización más frecuentemente descrita es en las extremidades (hasta 61%), reportándose además porcentajes variables en el tronco, el abdomen, la cabeza y el cuello, presentándose la mayoría de las veces como una masa indolora y de crecimiento progresivo que usualmente no supera los 6 cm de diámetro, aunque se describe que puede alcanzar los 20 cm^{6,20,21}. Otras formas de presentación pueden manifestarse cuando la lesión compromete estructuras neurovasculares o viscerales adyacentes, e incluyen dolor abdominal, vómitos, congestión venosa, insuficiencia respiratoria y diversos tipos de déficit neurológico⁵⁻⁷.

Nuestro reporte forma parte de un escaso número de casos de lipoblastoma descritos en el retroperitoneo, siendo además un claro ejemplo del gran tamaño que pueden alcanzar, con su respectiva repercusión clínica.

El estudio diagnóstico incluye, además de una anamnesis completa, una evaluación por imagen, describiéndose la tomografía computarizada y la resonancia magnética como las técnicas principales, con predilección por esta última, al ser más específica para esta clase de tumores¹⁹. En este caso se optó por complementar el estudio con tomografía computarizada, dada su amplia disponibilidad.

El tratamiento de elección comprende la resección quirúrgica completa, a la que se ha asociado un excelente pronóstico⁹⁻¹¹. Aunque no está descrito un abordaje específico en lipoblastomas profundos, en este caso se optó por un abordaje tradicional, no laparoscópico, debido al tamaño, ubicación y a la necesidad de asegurar márgenes libres en la pieza operatoria, lo que se logró de forma satisfactoria y con una evolución postoperatoria favorable.

Una vez resecada, el estudio histopatológico permite realizar el diagnóstico definitivo, constituyendo en muchos casos la única forma de diferenciar el lipoblastoma del liposarcoma. Este último, de comportamiento maligno y menos frecuente en la infancia, es el principal diagnóstico diferencial, e inicialmente podría sospecharse ante la presencia característica de mitosis anormal en el examen histológico⁴.

Asimismo el análisis citogenético desempeñaría un papel complementario en el caso de duda diagnóstica ya que, como han revelado estudios recientes, existen anomalías cromosómicas específicas a los lipoblastomas, como puntos

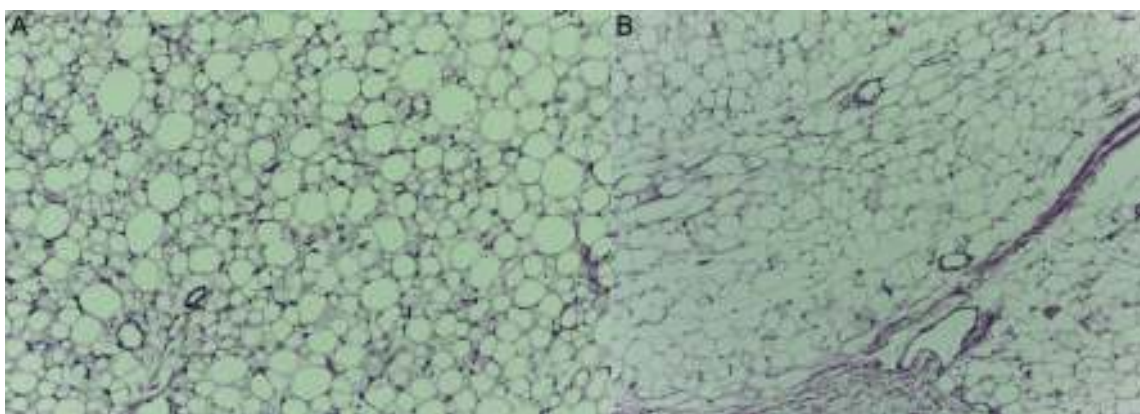


Figura 5 A. Corte histológico con características típicas de lipoblastoma en donde se aprecian adipocitos en distintos grados de diferenciación. B. Tabiques finos y estructura capilar vascular. (Hematoxilina-eosina; 40×).

de quiebra en el cromosoma 8, y reordenamientos cromosomales de la región 8q11-13 que implicarían el gen PLAG 1, así como en los liposarcomas, en los que se han descrito algunas translocaciones cromosómicas^{5,15,22}.

En cuanto a la recurrencia, esta ha sido reportada en el 10% a 30% de los casos, principalmente en la forma difusa (lipoblastomatosis), usualmente debida a la resección incompleta^{2,7,11}. Estos casos se presentan hasta 84 meses después de la resección¹², generalmente dentro de los 2 primeros años de seguimiento, por lo que se recomienda una vigilancia postoperatoria constante de al menos 5 años: cada 2 meses durante el primer año, cada 6 durante el segundo y tercer año y luego de forma anual^{2,6}. Las lesiones recidivantes son pesquisadas de mejor forma con la resonancia magnética, siendo la reescisión el tratamiento indicado¹².

Conflicto de intereses

Este trabajo cumple con los requisitos sobre consentimiento/asentimiento informado, comité de ética, financiación, estudios animales y sobre la ausencia de conflicto de intereses según corresponda.

Referencias

- Collins MH, Chatten J. Lipoblastoma, lipoblastomatosis: A clinicopathologic study of 25 tumors. *Am J Surg Pathol*. 1997;21:1131-7.
- Speer AL, Schofield DE, Wang KS, et al. Contemporary management of lipoblastoma. *J Pediatr Surg*. 2008;43:1295-300.
- Chun YS, Kim WK, Park KW, Lee SC, Jung SE. Lipoblastoma. *J Pediatr Surg*. 2001;36:905-7.
- Coffin CM. Adipose and myxoid tumors. En: Coffin CM, Dehner LP, O'Shea PA, editores. *Pediatric soft tissue tumors: A clinical, pathological, and therapeutic approach*. New Salt Lake City, Utah: JA Majors Company; 1997. p. 254-76.
- Hicks J, Dille A, Patel D, Barrish J, Zhu SH, Brandt M. Lipoblastoma and lipoblastomatosis in infancy and childhood: Histopathologic, ultrastructural, and cytogenetic features. *Ultrastruct Pathol*. 2001;25:321-33.
- Elmo G, Marín A, Dávila G. Lipoblastoma de mesenterio. *Rev Cir Infantil*. 2000;10:58-60.
- Lorenzen JC, Godballe C, Kerndrup GB. Lipoblastoma of the neck: A rare cause of respiratory problems in children. *Auris Nasus Larynx*. 2005;32:169-73.
- Chao-Ran W, Wan-Chak L, Chuen-Hsueh L, Wing-Cheon C. Mediastinal lipoblastoma of infancy: A case report. *Clin J Radiol*. 2003;28:397-401.
- McVay MR, Keller JE, Wagner CW, Jackson RJ, Smith SD. Surgical management of lipoblastoma. *J Pediatr Surg*. 2006;41:1067-71.
- Peláez M, Russi H, Domínguez L. Lipoblastoma cervico-mediastinal, un tumor infrecuente de localización atípica. *Universitas Médicas*. 2007;48:493-502.
- Bourelle S, Viehweger E, Launay F, et al. Lipoblastoma and lipoblastomatosis. *J Pediatr Orthop Br*. 2006;15:356-61.
- Jung SM, Chang PY, Luo CC, Huang CS, Lai JY, Hsueh C. Lipoblastoma/lipoblastomatosis. A clinicopathologic study of 16 cases in Taiwan. *Pediatr Surg Int*. 2005;21:809-12.
- Jaffe RH. Recurrent lipomatous tumors of the groin: Liposarcoma and lipoma pseudomyxomatodes. *Arch Pathol*. 1926;1:381-7.
- Chung EB, Ezinger FM. Benign lipoblastomatosis. An analysis of 35 cases. *Cancer*. 1973;32:482-92.
- Miller GG, Yanchar NL, Magee JF, Blair GK. Tumor karyotype differentiates lipoblastoma from liposarcoma. *J Pediatr Surg*. 1997;32:1771-2.
- Cymet-Ramírez J, Martínez-Flores LM, Villalobos-Garduño EF. Lipoblastoma. Reporte de un caso. *Acta Ortoped Mex*. 2007;21:151-3.
- Mohta A, Ritesh A. Lipoblastoma in infancy. *Rev Surg India*. 2006;43:78-9.
- Torres-Contreras L, Sánchez-Nava J, Hernández-Fraga H, Zepeda-Najar J, Rojas-Maruri J. Lipoblastoma gigante de cuello con apariencia de linfangioma. Reporte de un caso. *Rev Mex Cir Pediatr*. 2009;16:39-42.
- Goodwin RW, O'Donnell P, Saifuddin A. MRI appearances of common benign soft-tissue tumours. *Clin Radiol*. 2007;62:843-53.
- Saqib-Mallick M. Omental lipoblastoma. *Surg Paediatr*. 2008;43:133-5.
- Arda IS, Senocak ME, Gogus S, Buyukpamukcu N. A case of benign intrascrotal lipoblastoma clinically mimicking testicular torsion and review of the literature. *J Pediatr Surg*. 1993;28:259-61.
- Ramos J, Rodríguez L, Gómez J. Actitud terapéutica ante una masa abdominal en la infancia. *Canarias Pediatr*. 2000;24:57-64.