



REVISTA CHILENA DE PEDIATRÍA

www.elsevier.es/rchp



CASO CLÍNICO

Hiperostosis cortical infantil: reporte de caso



Mónica Rodríguez^{a,*}, Luz Elena Martínez^a, José Cortés^b,
Armando de Uña^c, Valentina Vega^d y Mario Acosta^e

^a Residencia Pediatría Médica, Instituto Nacional de Pediatría, Ciudad de México, México

^b Servicio Ortopedia Pediátrica, Instituto Nacional de Pediatría, Ciudad de México, México

^c Servicio Radiología Pediátrica, Instituto Nacional de Pediatría, Ciudad de México, México

^d Residencia Urgencias Pediátricas, Instituto Nacional de Pediatría, Ciudad de México, México

^e Servicio Urgencias Pediátricas, Instituto Nacional de Pediatría, Ciudad de México, México

Recibido el 12 de agosto de 2015; aceptado el 26 de diciembre de 2015

Disponible en Internet el 26 de marzo de 2016

PALABRAS CLAVE

Hiperostosis cortical;
Periostio;
Colágeno;
Inflamación

Resumen La hiperostosis cortical infantil, o enfermedad de Caffey-Silverman, es una entidad clínica caracterizada por neoformación ósea perióstica secundaria a un proceso inflamatorio agudo. De baja frecuencia, su curso clínico es generalmente autolimitado y de excelente pronóstico.

Objetivo: Presentar el caso de un lactante portador de un cuadro clínico compatible con una hiperostosis cortical infantil.

Caso clínico: Lactante varón, 4 meses de edad, previamente sano, que consultó por presentar irritabilidad, llanto, aumento de volumen en la cara, los brazos y las piernas. Se observó aumento de volumen al nivel de la rama mandibular bilateral, simétrica, sensible, sin cambios en la coloración, la temperatura o la textura, hasta la región preauricular. El estudio bioquímico fue normal, y el estudio radiológico mostró reacción perióstica (periostitis e hiperostosis) al nivel de la rama mandibular, el fémur izquierdo, la tibia y el radio bilateral. Se manejó con antipiréticos, antiinflamatorios y analgésicos, y estuvo en observación en el servicio de urgencias durante 6 h, donde se decidió su egreso y el manejo ambulatorio. La sintomatología cedió por completo entre 4 y 6 semanas después del alta.

Conclusión: La hiperostosis cortical es una colagenopatía que debe ser considerada como diagnóstico diferencial en cuadros agudos de inflamación ósea, irritabilidad y fiebre. Es indispensable conocerla para sospecharla y la correlación clínico-radiológica es notable.

© 2016 Sociedad Chilena de Pediatría. Publicado por Elsevier España, S.L.U. Este es un artículo Open Access bajo la licencia CC BY-NC-ND (<http://creativecommons.org/licenses/by-nc-nd/4.0/>).

* Autor para correspondencia.

Correo electrónico: mon.medley@gmail.com (M. Rodríguez).

KEYWORDS

Cortical hyperostosis;
Periostium;
Collagen;
Inflammation

Infantile cortical hyperostosis: Case report

Abstract Infantile Cortical Hyperostosis, or Caffey-Silverman disease, is a rare condition characterised by generalised bone proliferation mediated by an acute inflammatory process. Diagnosis can be made through clinical evaluation and X-ray studies. The course is generally self-limiting and prognosis is excellent.

Objective: To present the case of a 4-month child with clinical and radiological symptoms compatible with Infantile Cortical Hyperostosis.

Case report: A 4-month old male who presented with crying and irritability associated with swelling of the face, arms and legs was admitted to the Emergency Room of National Institute of Pediatrics. Bilateral mandibular swelling extending to periauricular region was observed, with no signs of inflammation. X-ray studies showed a periosteal reaction in the jaw, left femur and tibia, and radius bilateral. Clinical observation combined with analgesics and antipyretics was the only medical intervention. Four to six months after discharge from hospital, the symptoms disappeared, confirming the good prognosis of this condition.

Conclusion: Infantile cortical hyperostosis is a collagenopathy, which must be considered as a differential diagnosis in acute bone inflammatory processes, irritability and fever. It is important to understand and identify this disease and clinical-radiological correlation is remarkable.

© 2016 Sociedad Chilena de Pediatría. Published by Elsevier España, S.L.U. This is an open access article under the CC BY-NC-ND license (<http://creativecommons.org/licenses/by-nc-nd/4.0/>).

Introducción

La hiperostosis cortical infantil o enfermedad de Caffey-Silverman (también llamado Síndrome de Caffey) es una entidad clínica caracterizada por neoformación ósea perióstica secundaria a un proceso inflamatorio¹. Puede presentarse de manera prenatal o en los primeros años de vida, y generalmente es autolimitada. Se manifiesta con dolor/irritabilidad secundarios al aumento de volumen y engrosamiento del periostio, tejido blando y conectivo circundante en un área localizada. El episodio agudo generalmente se acompaña de fiebre y elevación sérica de marcadores proinflamatorios. La fiebre e irritabilidad en el paciente representan los principales motivos de consulta en los servicios de urgencia pediátrica, y en su etiología deben considerarse causas infecciosas y no infecciosas, como en este caso.

Esta enfermedad fue descrita por primera vez a mediados del siglo xx correlacionando la clínica con hallazgos radiológicos particulares². Es una enfermedad rara, de la que no se ha determinado la incidencia; sin embargo, hay menos de 150 casos descritos desde su reconocimiento³. La mayor parte de los casos son hereditarios y el patrón de herencia para la mutación más estudiada (gen *COL1A1*, 17q21) es autosómico dominante con penetrancia incompleta⁴. En el caso presentado no se logró realizar estudio para determinar la presencia de mutación puntual. Recientemente se ha identificado una forma prenatal (muy grave/letal) cuyo patrón de herencia es probablemente autosómico recesivo¹. La enfermedad ocurre en los primeros 6 meses de edad, con presentación inicial de sintomatología a las 9 semanas de vida⁵. No se ha descrito predilección por el género.

La historia natural de la enfermedad ha demostrado que los casos son autolimitados⁶. Se presenta como un

«ataque masivo»⁷ de neoformación subperióstica. Hay engrosamiento localizado de la corteza ósea e inflamación del tejido blando circundante. El hueso que se afecta con mayor frecuencia en la forma esporádica es la mandíbula, aunque las lesiones en la parrilla costal y las clavículas son muy frecuentes⁸. En la forma hereditaria se describe mayor afección en la tibia⁹. Radiológicamente las corticales del hueso afectado presentan ensanchamiento y un borde irregular y adelgazado¹⁰. Tras la resolución de la sintomatología hay baja recurrencia y las secuelas del proceso inflamatorio reportadas con escasas.

El diagnóstico diferencial debe realizarse con otras enfermedades que cursen con inflamación ósea, como osteomielitis, hipervitaminosis, escorbuto, tumores óseos y síndrome de niño maltratado (variedad abuso físico), así como procesos infecciosos en todos los casos.

El objetivo de este trabajo es presentar un caso de una colagenopatía poco frecuente, que se benefició de una sospecha clínica temprana con correlación radiológica.

Caso clínico

Lactante varón de 4 meses de edad, proveniente del Estado de México, previamente sano, producto de la tercera gesta de una madre de 40 años. Nació de término, con peso adecuado para la edad gestacional. Hitos de desarrollo y parámetros de crecimiento adecuados para edad. Ingresó en el servicio de urgencias por presentar un cuadro de 20 días de evolución caracterizado por irritabilidad y llanto, aumento de volumen en la cara, los brazos y las piernas. A su ingreso se constató una adecuada coloración mucocutánea, sin dificultad respiratoria. La madre no refirió historia de fiebre, viajes o cuadros infecciosos recientes, reportando una adecuada ingesta, diuresis y evacuaciones sin

alteraciones. Vacunación completa de acuerdo a edad. No existía consanguinidad o endogamia, como tampoco antecedentes de traumatismo.

A la exploración física el niño se encontraba muy irritable, con dolor, llanto a la manipulación y al movimiento pasivo en miembros torácicos y pélvico izquierdo. Hemodinámicamente estable, con taquicardia leve asociada al llanto. No se apreciaban dismorfias, adecuado estado nutricional, bien hidratado, con limitación discreta en los movimientos de brazos y piernas. Presentó fiebre de bajo grado, sin evidencias de respuesta inflamatoria sistémica ni de hipoperfusión. En el cráneo se observó un aumento de volumen al nivel de la rama mandibular bilateral, simétrica, sin cambios en la coloración, temperatura o textura de la piel; llanto al tacto del borde mandibular, sin crepitación a la palpación. Se constató aumento de volumen hasta región preauricular. No se palparon masas ni adenomegalias. Se evidenció un aumento de volumen en los antebrazos y en el muslo izquierdo, con eritema leve, doloroso. El resto de la exploración física fue normal. No se observó equimosis ni datos de sangrado o heridas.

Los exámenes de laboratorio reportaron en la citometría hemática anemia leve con Hb 11 g/dl y Hto 33%, normocítica normocrómica. Leucocitosis a expensas de neutrofilia (LT 20.400/mm³, N 88%), sin bandas. Plaquetas en 384.000. Velocidad de sedimentación 55 mm/seg, proteína C reactiva 3 mg/dl. Elevación de fosfatasa alcalina y deshidrogenasa láctica. Electrolytos séricos normales con fósforo en 4 mEq/l y calcio en 8,9 mEq/l. El examen general de orina no presentaba parámetros patológicos. Los cultivos de sangre y orina no presentaron desarrollo bacteriano.

Los estudios de imágenes solicitados fueron radiografías simples de diferentes segmentos corporales, que demostraron una reacción perióstica (periostitis e hiperostosis) con

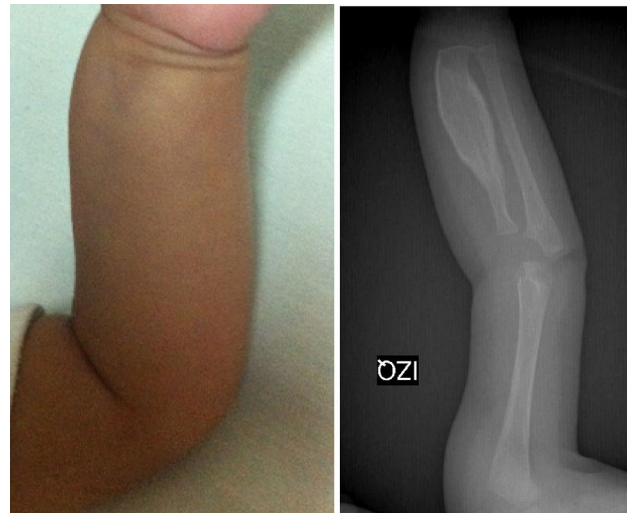

Figura 2 Brazo izquierdo.

Estudio radiográfico de brazo izquierdo. Proyección AP que demuestra el engrosamiento cortical del radio. Los núcleos de osificación y las epífisis no presentan cambios.

cambios escleróticos, sin lesiones osteolíticas. Se apreció compromiso de la rama mandibular, el fémur izquierdo, la tibia y el radio bilateral. No se observaron microfracturas ni lesiones que involucraran metafisis (figs. 1-4).

Se realizó el diagnóstico de forma clínica, y se inició manejo antipirético, antiinflamatorio y analgésico; se vigiló al paciente en el servicio de urgencias durante 6 h, y se decidió su egreso y manejo ambulatorio. La sintomatología cedió por completo entre 4 y 6 semanas después del alta.

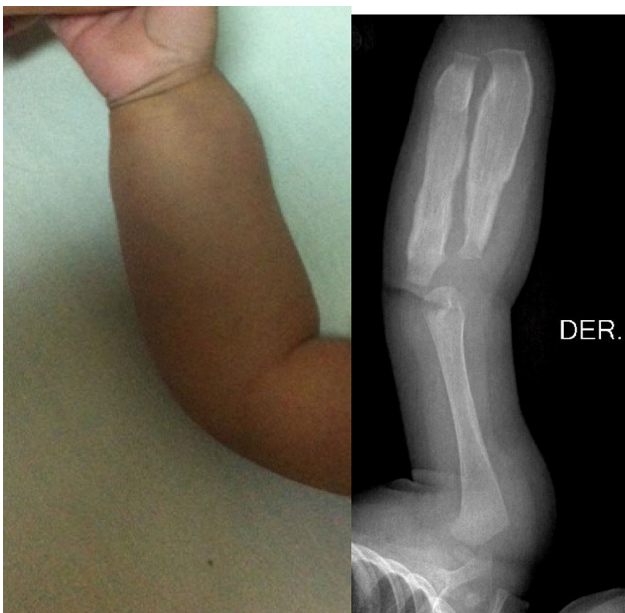

Figura 1 Brazo derecho. Estudio radiográfico de brazo derecho; proyección AP que demuestra el engrosamiento cortical del radio y el cúbito. Nótese la disminución en la medular. Los núcleos de osificación y las epífisis no presentan cambios.

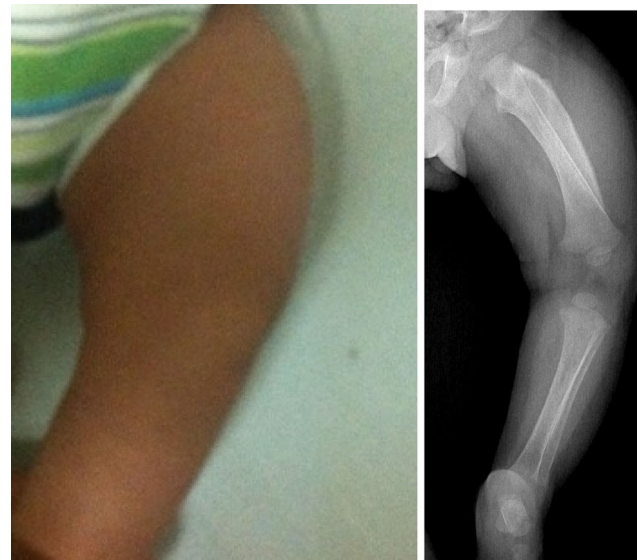

Figura 3 Pierna izquierda.

Estudio radiográfico de pierna izquierda. Proyección AP que demuestra afección severa en el fémur izquierdo. Nótese hiperostosis discreta en la cara anterior de la tibia izquierda y el engrosamiento cortical del radio. Los núcleos de osificación y las epífisis no presentan cambios.

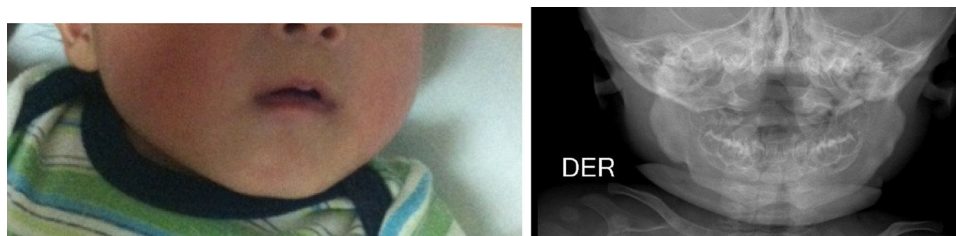


Figura 4 Mandíbula.

Estudio radiográfico de cráneo, proyección AP donde se muestra engrosamiento y esclerosis de la cortical de la mandíbula bilateral predominantemente al nivel de las ramas ascendentes y el ángulo mandibular. El hueso de la bóveda craneana no muestra cambios.

Discusión

No se conoce de manera clara la fisiopatología en la hiperostosis cortical infantil; recientemente se ha propuesto el papel que representa el colágeno tipo I, por lo que debe considerarse como una colagenopatía de curso autolimitado y benigno. Se ha localizado una mutación puntual con sustitución de arginina por cisteína en la cadena alfa uno del colágeno tipo I, aunque no se ha logrado definir el enlace funcional entre dicha mutación y los mecanismos fisiopatológicos que relacione la alteración estructural del colágeno, que desencadena una cascada proinflamatoria autolimitada.

Debe sospecharse y reconocerse clínicamente para evitar procedimientos invasivos para su diagnóstico¹¹. El método de imágenes indicado es la radiografía simple del segmento corporal afectado. Se han descrito hallazgos en otros estudios de imagen como tomografía axial computarizada, resonancia magnética, así como resultados histopatológicos donde solo se evidencia inflamación, por lo que no está recomendado su realización en todos los casos. El diagnóstico es clínico-radiológico.

La enfermedad se caracteriza por neoformación perióstica y engrosamiento cortical que produce inflamación en el tejido muscular y conectivo circundantes. Se afecta la porción diafisaria en los huesos tubulares y respeta la epífisis y la metáfisis. Puede afectar cualquier hueso, con excepción de las falanges, los cuerpos vertebrales y los huesos cuboideos¹². No afecta la fisis de crecimiento¹³. Cuando la reacción subperióstica es muy importante entre huesos paralelos, se genera un aumento de presión y pérdida del tejido perióstico, con lo que puede ocurrir una fusión entre ambas corticales, descrito como puente interóseo. Esto puede resultar en secuelas y deformaciones óseas¹⁴; se han descrito casos de formas recurrentes¹⁵. Sin embargo, lo más frecuente es que la reacción perióstica se autolimite, se forme nuevo hueso subperióstico y el excedente de hueso periférico sea eliminado por remodelación¹⁶.

Los hallazgos radiológicos son la hiperostosis subperióstica cortical (engrosamiento perióstico) principalmente. Existe neoformación ósea subperióstica con incremento en densidad del grosor de la corteza¹⁷.

Los cambios histopatológicos tempranos demuestran lesiones confinadas al periostio. Se ha indagado en la relación entre alteraciones estructurales puntuales del colágeno tipo I y la respuesta proinflamatoria, y se ha propuesto que posterior a la mutación puntual (en el caso de la forma AD) hay dominios en la cadena mutada del colágeno que interactúan tanto con la interleuquina 2¹⁸ como con la fibronectina^{19,20}, asimismo se establece bien el papel de

PGE y COX2 y TGFbeta²¹ como mediadores proinflamatorios importantes.

El tratamiento consiste en revertir el proceso inflamatorio. Se ha reportado resolución de la sintomatología con antiinflamatorios no esteroideos (específicamente naproxeno e indometacina); recientemente se ha propuesto la eficacia del manejo con antiinflamatorios esteroideos como segunda línea terapéutica, ya que se propone que aceleran la remodelación ósea.

El pronóstico es generalmente favorable, el cuadro remite sin administración de medicamentos entre los 6 y 9 meses. En pocos casos se ha reportado recurrencia o secuelas y las primeras se presentan en la adolescencia temprana. Generalmente se presenta con regresión espontánea de la sintomatología. Las hiperostosis remiten en los primeros 12 meses²². El diagnóstico puede realizarse fácilmente por los médicos de primer contacto (correlación clínica y radiológica), evitando métodos diagnósticos excesivos e invasivos.

Responsabilidades éticas

Protección de personas y animales. Los autores declaran que para esta investigación no se han realizado experimentos en seres humanos ni en animales.

Confidencialidad de los datos. Los autores declaran que han seguido los protocolos de su centro de trabajo sobre la publicación de datos de pacientes.

Derecho a la privacidad y consentimiento informado. Los autores han obtenido el consentimiento informado de los pacientes y/o sujetos referidos en el artículo. Este documento obra en poder del autor de correspondencia.

Conflicto de intereses

Los autores declaran no tener ningún conflicto de intereses.

Referencias

1. Nemeč SF, Rimoin DL, Lachman RS. Radiological aspects of prenatal onset cortical hiperostosis. *Eur J Radiol.* 2012;81:565–657.
2. Caffey J, Silverman W. Infantile cortical hiperostosis, preliminary report of a new syndrome. *Am J Roentgenol Rad Therapy.* 1945;54:1–16.

3. Nayak C, Samal BP. Infantile cortical hyperostosis, masquerading as osteomyelitis: A case report with three year follow up and review of the literature. *Int J Contemp Pediatr*. 2015;2:249–53.
4. Nistala H, Mäkitie O, Jüppner H. Caffey disease: New perspectives on old questions. *Bone*. 2014;60:246–51.
5. Burbank P, Lovstedt S, Kennedy R. The dental aspects of infantile cortical hyperostosis. *Oral Surg Oral Med Oral Pathol Oral Radiol Endod*. 1958;10:1126.
6. Restrepo S, Sanchez AM, Palacios E. Infantile cortical hyperostosis of the mandible. *Ear NoseThroat J*. 2004;83:454–5.
7. Shandilya, et al. Infantile cortical hyperostosis. *J Oral Maxillofac Surg*. 2013;128:372–8.
8. Kaufmann HJ, Mahboubi S, Mandell GA. Case report 39. *Skeletal Radiol*. 1977;2:109.
9. Borochowitz Z, Gozal D, Misselevitch I, et al. Familial Caffey's disease and late recurrence in a child. *Clin Genet*. 1991;40:329.
10. Newberg AH, Tampas JP. Familial infantile cortical hyperostosis: An update. *Am J Roentgenol*. 1981;137:93–6.
11. Dutta S, Jain N, Bhattacharya A, et al. Infantile cortical hyperostosis. *Ind Pediatr*. 2005;42:64.
12. Greenfield GB. *Radiology of bone disease*. 4th ed. Philadelphia: Lippincott; 1986. p. 531.
13. Kamoun-Goldrat A, Le Merrer M. Infantile cortical hyperostosis (Caffey disease): A review. *J Oral Maxillofac Surg*. 2008;66:2145–50.
14. Caffey J. *Pediatric X ray diagnosis*. 7th ed. Chicago: Year-Book Medical Publishers; 1978. p. 1430.
15. Navarre P, Pehlivanov I, Morin B. Recurrence of infantile cortical hyperostosis: a case report and review of the literature. *J Pediatr Orthop*. 2013;33:e10–7.
16. Eversole S, Holman G, Robinson R. Hithertoun described characteristics of the pathology of infantile cortical hyperostosis (Caffey's disease). *Bull Johns Hopkins Hosp*. 1957;101:80–99.
17. Lachman R. *Taybi and Lachman's radiology of syndromes, metabolic disorders and skeletal dysplasias*. 5th ed. Philadelphia: Mosby-Elsevier; 2007. p. 99–101.
18. Hoyer KK, Doods H, Barron L, Abbas AK. Interleukin-2 in the development and control of inflammatory disease. *Immunol Rev*. 2008;226:19–28.
19. Dallas SL, Sivakumar P, Jones CJ, et al. Fibronectin regulates latent transforming growth factor-beta (TGF beta) by controlling matrix assembly of latent TGF beta-binding protein-1. *J Biol Chem*. 2005;280:18871–80.
20. Kinoshita A, Saito T, Tomita H, et al. Domain-specific mutations in TGFB1 result in Camurati-Engelmann disease. *Nat Genet*. 2000;26:19–20.
21. Ueda K, Saito A, Nakano H. Cortical hyperostosis following long-term administration of prostaglandin E1 in infants with cyanotic congenital heart disease. *J Pediatr*. 1980;97:834–6.
22. Slovis TL. *Caffey's pediatric diagnostic imaging*. 11th ed. Philadelphia: Mosby-Elsevier; 2008. p. 2901–5.