




REVISTA CHILENA DE PEDIATRÍA

www.elsevier.es/rchp



CARTAS AL EDITOR

Cráneo en trébol y fisura facial bilateral: cuidados adicionales



Cloverleaf skull and bilateral facial clefts: Additional care

Sr. Director:

Después de leer el artículo «Cráneo en trébol y fisura facial bilateral»¹, dada la gran importancia de la cuestión y debido a la fuerte relación entre los factores de modificación de la microbiota gastrointestinal y las fisuras labiopalatinas², me gustaría, oportunamente, destacar la necesidad de la importancia de atención adicional, ya que además de la cavidad oral, la fisura aún afecta con gran severidad la facies bilateralmente. A su vez, la amplia abertura creada por la fisura constituye una condición muy favorable para la entrada de microorganismos patógenos desde el entorno externo³, además de hacer el proceso de alimentación muy dificultoso. Consecuentemente, hay un favorecimiento para la aparición

de enfermedades sistémicas de órdenes infecciosos³ y/o inmunológico⁴. Por otra parte, teniendo en cuenta que existen serias limitaciones de la paciente, debido a la ausencia de globos oculares y problemas de desarrollo psicomotor, es inminente la necesidad de dependencia de un cuidador permanente. Por lo tanto, todo el equipo de salud involucrado en este tratamiento de rehabilitación debe estar siempre consciente sobre todas las medidas preventivas disponibles (fig. 1)², guiando continuamente los cuidadores para reducir al mínimo los riesgos que podrían hacer daño tanto al tratamiento rehabilitador, así como para la salud del bebé. Vale resaltar, también, la posibilidad de la utilización de la proteína morfogenética ósea recombinante humana tipo-2 (rhBMP-2), dada la gran extensión de la implicación de los rebordes alveolares⁵. Además de todo, ya que se necesitan varias intervenciones quirúrgicas, la atención de los profesionales en servicios en el sistema de salud público o privado, se debe intensificar y, cuando posible, ser personalizada, debido a la rareza del caso.

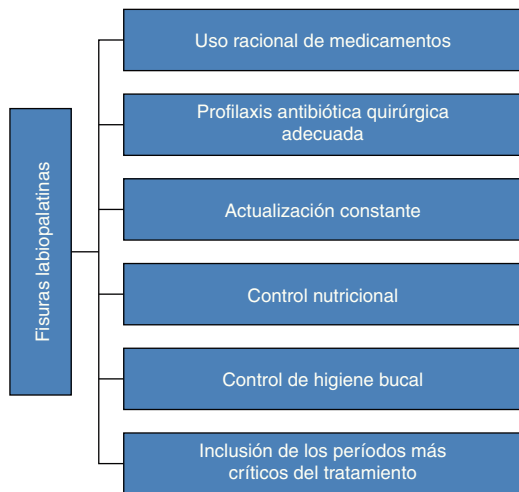


Figura 1 Elementos principales para los equipos de salud, prevenir alteraciones de la microbiota gastrointestinal en individuos con fisuras labiopalatinas.

Fuente: elaboración propia, adaptado de Tovani Palone y Saldias Vargas².

Referencias

1. Álvarez-Manassero D, Manassero-Morales G. Cráneo en trébol y fisura facial bilateral. Rev Chil Pediatr. 2015;86:357-60.
2. Tovani Palone MR, Saldias Vargas VP. Fisuras labiopalatinas y microbiota gastrointestinal: particularidades preventivas para los equipos de salud. Pediatr (Asunción). 2015;42:139-40.
3. Tovani-Palone MR, Saldias-Vargas VP, Ribeiro da Silva T. Viabilidade na prescrição de antibióticos para crianças com fissura labiopalatina durante o tratamento odontológico. Rev Fac Med. 2015;63:331-3.
4. Tovani-Palone MR. Fissuras labiopalatinas, ganho de peso e cirurgias: leite materno versus fórmulas lácteas. Rev Fac Med. 2015;63:695-8.
5. Palone MRT, Silva TR, Dalben GS. A Bioengenharia tecidual em favor da reabilitação de indivíduos com fissura labiopalatina. Medicina (Ribeirão Preto). 2015;48:113-8.

Marcos Roberto Tovani-Palone

Hospital de Reabilitação de Anomalias Craniofaciais, Universidade de São Paulo, Bauru, Brasil
Correio eletrônico: marcos.palone@hotmail.com

<http://dx.doi.org/10.1016/j.rchipe.2016.02.002>