



REVISTA MÉDICA CLÍNICA LAS CONDES

<https://www.journals.elsevier.com/revista-medica-clinica-las-condes>

Problemas rotacionales de las extremidades inferiores en niños y adolescentes

Rotational problems of lower limbs in children and adolescents

Alejandro Baar^a✉

^a Jefe Unidad Ortopedia y Traumatología Infantil, Clínica Las Condes. Santiago, Chile.
Profesor agregado de Ortopedia y Traumatología, Facultad de Medicina, Universidad de Chile. Santiago, Chile.

INFORMACIÓN DEL ARTÍCULO

Historia del Artículo:

Recibido: 12 06 2020.
Aceptado: 18 08 2020.

Palabras clave:

Rotación Extremidades;
Torsión Femoral;
Torsión Tibial;
Marcha Convergente;
Extremidad Inferior.

Key words:

Limb Rotation; Femoral Torsion; Tibial Torsion, In-Toeing; Lower Limb.

RESUMEN

Las deformidades torsionales de las extremidades inferiores corresponden a una de las causas de visita más frecuente al ortopedista infantil. En la mayoría de los casos, estas consultas son innecesarias, pues se trata de condiciones normales del esqueleto en desarrollo, que suelen corregir espontáneamente. El médico no especialista debe estar familiarizado con los cambios fisiológicos que ocurren en las extremidades inferiores del niño, de manera de identificar aquellos casos severos o aquellos que producen alteraciones funcionales.

Estas deformidades, pueden ocurrir en cualquier nivel, desde la pelvis a los pies, por lo que un examen físico sistemático permitirá identificar la causa y proponer un tratamiento de acuerdo a los hallazgos. El único tratamiento eficaz, cuando la situación lo requiere, es la cirugía ortopédica. El uso de plantillas, calzado ortopédico y órtesis no cumplen ninguna función en el manejo de estas alteraciones.

SUMMARY

Torsional deformities of lower limbs are one of the most frequent causes to visit a pediatric orthopedic surgeon. In most cases, these are unnecessary, as they represent a normal stage of the developing skeleton, which usually correct spontaneously. The nonspecialist physician must be familiar with the physiological changes that occur in children's lower limb, in order to identify those cases that are severe, or cause functional disabilities.

These deformities can occur at any level, from the pelvis to the feet, so a systematic physical examination will allow the cause to be identified and treated to be proposed according on to the findings. The only effective treatment, when the situation requires it, is orthopedic surgery. The use of insoles, orthopedic footwear, and orthoses have no role in the management of these alterations.

✉ Autor para correspondencia
Correo electrónico: abaarz@gmail.com

<https://doi.org/10.1016/j.rmcl.2020.08.004>
e-ISSN: 2531-0186/ ISSN: 0716-8640/© 2019 Revista Médica Clínica Las Condes.
Este es un artículo Open Access bajo la licencia CC BY-NC-ND
(<http://creativecommons.org/licenses/by-nc-nd/4.0/>).



INTRODUCCIÓN

Los problemas rotacionales de las extremidades inferiores constituyen un motivo de consulta muy frecuente en la práctica cotidiana del ortopedista infantil. La manifestación común de este grupo de condiciones, es la marcha con los pies apuntando, ya sea hacia adentro (marcha convergente, o *in-toeing*, en inglés) o hacia afuera (marcha divergente o *out-toeing*).

Aunque a primera vista no resulta evidente, estas deformidades rotacionales se originan frecuentemente a nivel del fémur o en la tibia. En su gran mayoría, se trata de condiciones fisiológicas, que dependen de la anatomía característica del niño a edades tempranas y tienden a resolverse espontáneamente, sin necesidad de tratamientos. Sin embargo, en un pequeño porcentaje de pacientes, estas alteraciones pueden mantenerse incluso una vez completado el desarrollo esquelético. Además, en ocasiones corresponden a manifestaciones de alguna condición congénita o de un síndrome multisistémico.

El conocimiento de la evolución del desarrollo de las extremidades inferiores en los niños, permite al médico distinguir aquellas causas fisiológicas de las patológicas, de manera de evitar por una parte los tratamientos innecesarios, y de iniciar el estudio y proponer un manejo acorde al diagnóstico, respectivamente.

A modo de convención, hablamos de "versión" (anteversión o retroversión) cuando el grado de torsión se encuentra dentro de los límites normales. Para dar la connotación de que estas rotaciones están fuera del rango esperable (más de 2 desviación estándar (DS)) utilizamos el término "torsión"¹.

DESARROLLO EMBRIOLÓGICO DE LA EXTREMIDAD INFERIOR

Entre la quinta y sexta semana de gestación, la extremidad inferior comienza a aparecer como un brote en forma de paleta. Su núcleo central está formado por tejido mesenquimático condensado, cubierto de ectodermo. Existe un engrosamiento de éste en el extremo, llamado surco ectodérmico apical (*AER*, por sus siglas en inglés).

El núcleo mesenquimático se va transformando en cartilaginoso, y éste a su vez va osificándose progresivamente hasta formar los huesos².

En esta etapa, la proliferación y diferenciación celular están controladas exclusivamente por mecanismos genéticos, y factores externos no juegan rol alguno.

Una vez alcanzada la forma tridimensional, los factores externos comienzan a jugar un papel fundamental en el

desarrollo subsecuente. Los movimientos fetales facilitan la inserción de músculos y ligamentos. Los factores mecánicos moldean el hueso en desarrollo, como se evidencia en los surcos vasculares o indentaciones por masas musculares voluminosas.

El cambio en la versión de los miembros es parte del desarrollo normal. Hasta la séptima semana de gestación, el eje longitudinal de las extremidades superiores e inferiores son paralelos. El componente preaxial está orientado a dorsal mientras que el postaxial hacia ventral. En este período, la posición del brote germinal en relación al tronco sigue un patrón determinado, que depende del crecimiento diferenciado entre ectodermo y mesodermo. Como resultado, las extremidades superiores rotan a externo mientras que las inferiores rotan a interno. En etapas siguientes, el amoldamiento intrauterino, lleva una rotación externa del fémur y a una rotación interna de la tibia¹⁻³.

DESARROLLO PRENATAL DE LA TORSIÓN

Inicialmente, existe una torsión femoral externa de aproximadamente 26°, que evoluciona a una torsión interna de 25-40° al momento de nacer. No se han observado cambios histológicos que expliquen esta rotación⁴⁻⁶. A los cinco meses de gestación, el feto normal tiene aproximadamente 20° de torsión tibial interna, que disminuye progresivamente hasta 2-4° al momento de nacer. Aunque la mayor parte de estas torsiones se deben a factores mecánicos intrauterinos, las diferencias genéticamente predeterminadas pueden llevar a una mayor rotación neonatal o una persistencia en el tiempo respecto a otros.

En un estudio realizado en niños de pretérmino menores de 30 semanas, Katz⁷ encontró una torsión externa de las extremidades inferiores, en comparación a niños de término, quienes tenían mayor rotación interna. En su mayoría, esta rotación externa, se explica por contractura a nivel de la articulación coxo-femoral, que a su vez se explica por la posición *in utero*^{2,8}. Además, la incidencia de metatarso varo en prematuros fue menor que en niños de término, lo que se explicaría por un menor efecto de amoldamiento intrauterino en estos niños.

HISTORIA NATURAL

Estos cambios rotacionales se mantienen durante la etapa postnatal, y continúan hasta la edad de 8-10 años, permitiendo tanto al fémur como a la tibia, rotar 15-20° hacia externo⁹⁻¹¹. Existe evidencia de que la progresión de la rotación de los miembros inferiores puede ocurrir incluso después de los ocho años, como se observa en el caso de la torsión tibial externa como mecanismo de compensación de una antetorsión femoral persistente¹²⁻¹³, aunque esto es más la excepción que la regla.

POSIBLES CONSECUENCIAS DE LAS ALTERACIONES TORSIONALES

Uno de los motivos de preocupación de los padres, es la repercusión que estas alteraciones tendrán en sus hijos en el futuro. Como ya se ha dicho, la gran mayoría de las veces, éstas corresponden a etapas en el desarrollo esquelético normal, por lo que tienden a resolverse espontáneamente alrededor de los 8-10 años de edad². A pesar de esto, existen situaciones que ameritan una evaluación más detallada por un especialista, como por ejemplo la torsión externa del fémur proximal (retrotorsión del cuello femoral), que entre otras causas, puede deberse a deslizamiento epifisiario de la cabeza femoral (epifisiolisis)¹³. Esta condición corresponde a una disyunción no traumática, del cartílago de crecimiento proximal del fémur, en la que el cuello se separa de la epífisis, lo que se manifiesta por dolor, claudicación e impotencia funcional y ocurre habitualmente entre los 10-16 años de edad.

La retrotorsión femoral también se ha identificado como posible causa de pellizcamiento fémoro-acetabular¹⁵⁻¹⁷, que a su vez es un factor desencadenante de artrosis de la cadera¹⁸⁻¹⁹.

A nivel de la rodilla, la antetorsión femoral, la torsión tibial externa, o ambas (síndrome de mal alineamiento miserable), determinan una alteración en el eje de tracción del cuádriceps, llevando a disfunción fémoro-patelar, que se manifiesta en dolor, chasquido, bloqueo o incluso luxación de la rótula²⁰. Existe una mayor torsión femoral interna en aquellos pacientes con artrosis fémoro-patelar, aunque este hallazgo no constituye una asociación causa-efecto²¹.

En un estudio realizado en 2017 con 1158 fémures y tibias cadavéricas, se intentó encontrar una relación entre el grado de torsión y la presencia de artrosis. Sin embargo, no se demostró un aumento de patología degenerativa en torsiones tibiales ni femorales²².

EVALUACIÓN CLÍNICA

La evaluación debe comenzar con una historia clínica completa: averiguar antecedentes del embarazo, del parto y la evolución postnatal inmediata; así como también es importante conocer los hitos del desarrollo psicomotor y la edad de inicio de la marcha.

Esto permite orientarnos hacia causas genéticas, alteraciones neurológicas o neuromusculares congénitas. También es importante conocer respecto al antecedentes familiares, puesto que existen condiciones hereditarias que se manifiestan con alteraciones torsionales de las extremidades (ej. raquitismo familiar, displasias esqueléticas, etc.). En nuestro país, parte del control rutinario de los lactantes incluye el tamizaje para displasia de

caderas, por lo que dirigidamente debe preguntarse por los hallazgos de este examen. Los pacientes portadores de displasia de cadera suelen tener una anteversión aumentada y persistente del cuello de fémur.

El examen físico comienza con una inspección general, considerando la postura, talla y proporciones corporales, que pueden orientarnos hacia la presencia de un síndrome malformativo.

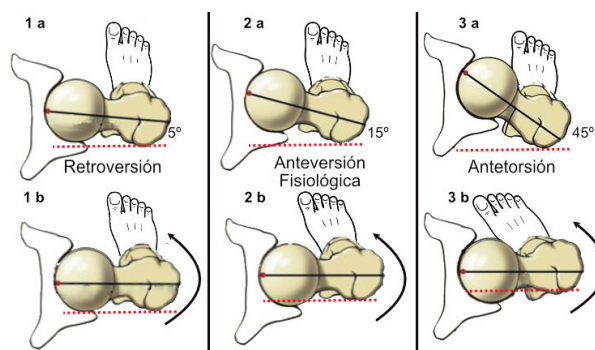
A continuación, debemos examinar la marcha del niño. Para esto es importante poder observar toda la extremidad inferior, desde la cadera a los pies.

La forma de caminar nos permite no solamente identificar la alteración rotacional, ya sea interna o externa, sino que además nos da valiosa información respecto al origen de esta deformidad. Así, por ejemplo, un niño que camina con la punta de los pies hacia adelante, pero sus rótulas tienden a dirigirse hacia interno, nos hacen pensar inmediatamente en una torsión femoral interna y/o una torsión tibial externa (Figura 1).

La forma de sentarse, también permite determinar el origen de la alteración rotacional. Aquellos pacientes con excesiva anteversión del cuello femoral, suelen sentarse con las piernas en posición de "W".

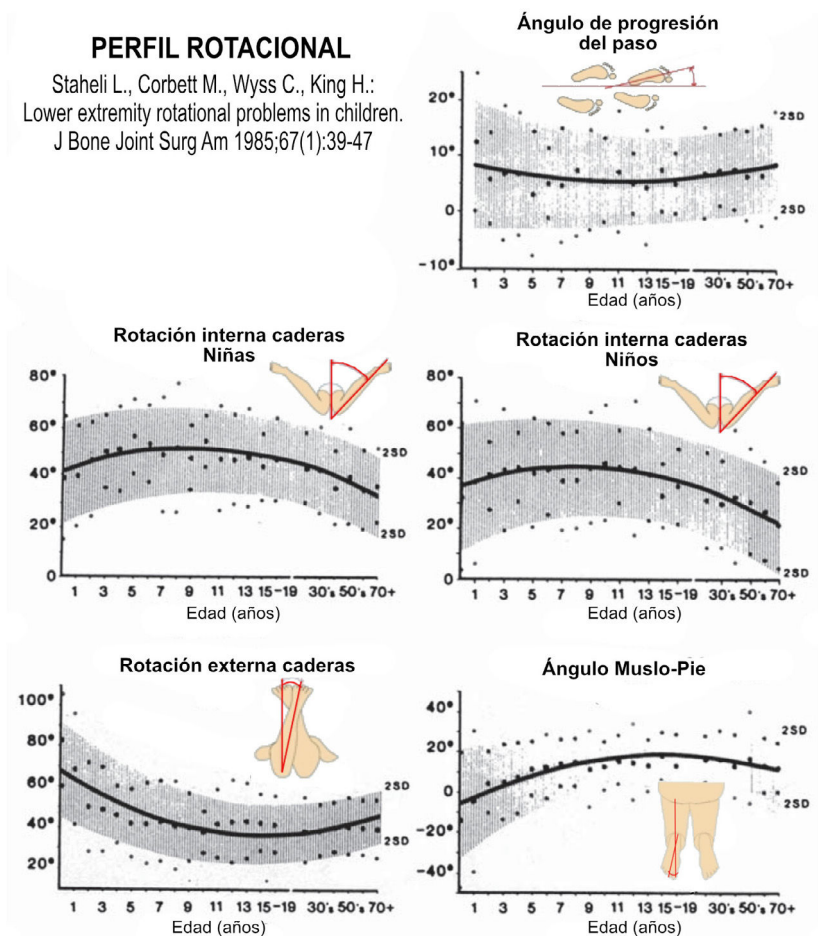
Finalmente, la parte más importante del examen, corresponde al estudio del perfil rotacional, (Figura 2), descrito por Staheli² donde evaluamos los siguientes parámetros que nos permitirán conocer el origen de la alteración rotacional:

Figura 1. Relación entre ángulo de anteversión del cuello del fémur y la rotación interna de la cadera



La línea sólida negra representa el eje del cuello femoral. La línea punteada roja corresponde al plano horizontal. 1. En la retroversión, el eje del cuello es casi paralelo al plano horizontal (a), por lo que la rotación interna es mínima (b). 2. En la anteversión femoral fisiológica, el cuello femoral está inclinado 15° hacia adelante (a). Esto permite una mayor rotación interna de la cadera, que lleva a la punta del pie ligeramente hacia medial. 3. En la antetorsión, el cuello femoral está muy inclinado respecto a la horizontal (a), por lo que la rotación interna es mayor, lo que deja al pie apuntando muy hacia medial (b).

Figura 2. Perfil rotacional de acuerdo al método de Staheli et al, con los valores promedio y 2 DS para cada parámetro



a) Ángulo de progresión del paso: Corresponde al ángulo que forma el pie con respecto a una línea imaginaria en la dirección de la marcha. Por convención, consideramos un ángulo negativo cuando las puntas de los pies apuntan hacia adentro, y ángulo positivo, cuando apuntan hacia afuera. Este ángulo es de 0-6° en lactantes y puede aumentar levemente a medida que progresa el crecimiento^{3,23-25}.

b) Rotación interna y externa de la cadera: Nos da información respecto al grado de torsión del fémur. Habitualmente, se examina al niño en posición prono, con las rodillas en flexión de 90°. Desde esa posición, se rotan las caderas en ambos sentidos y se registra su valor mediante el uso de un goniómetro. Un aumento de la rotación interna se correlaciona con un aumento de la anteversión (o rotación interna) del cuello femoral. En lactantes, la rotación interna es de 40° (10°-60°) y la rotación externa es de 70° (45°-90°). A los 10 años de edad, la rotación interna es de 50° (25°-65°) y la rotación externa es de 45° (25°-65°)²⁶⁻²⁸. Las mujeres suelen tener un leve aumento en la rotación interna respecto a los hombres.

c) Ángulo muslo-pie: Con el paciente en prono y rodillas en 90°, se mide el ángulo entre el eje longitudinal del pie y el eje del muslo. Esta medición nos da una noción de la torsión de las tibias. Los lactantes y niños menores, tienen un ángulo de -5° normalmente (5° de rotación interna) (-30° a +20°), y llega a 10° (de rotación externa) (-5° a +30°) a la edad de 8 años²⁶⁻²⁸.

d) Forma de pie y ángulo bisector del talón: En la misma posición anterior, se evalúa la forma del pie. En general, el borde externo debe ser recto. Otra forma de orientarse es trazando una línea imaginaria que divida al talón en una mitad interna y externa. Esta línea, proyectada hacia la punta del pie, debería caer en el segundo orjejo. Si cae en los orjejos más externos, entonces podemos hablar de metatarso varo^{8,26}.

ESTUDIO IMAGENOLÓGICO

Con el avance tecnológico de las técnicas imagenológicas, el estudio clínico de las alteraciones rotacionales ha sido puesto en tela de juicio, sin embargo, diversos autores han demos-

trado un margen de error de aproximadamente 5° cuando han comparado el examen físico antes descrito con el estudio de resonancia magnética o de tomografía computada²⁹⁻³¹.

1) Radiología simple:

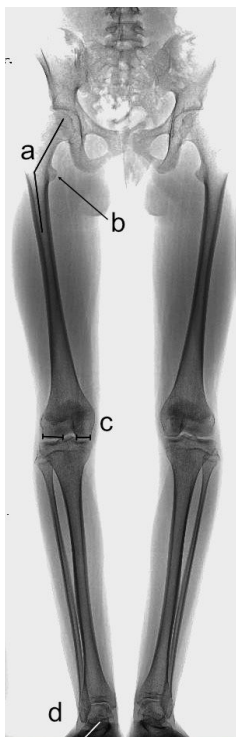
Si bien es cierto no permite cuantificar la rotación, la radiografía simple nos puede orientar hacia dónde está la causa de la alteración.

En una teleradiografía de extremidades inferiores (TeleRx EEII), podemos descubrir algunas pistas (Figura 3). Partiendo desde proximal a distal.

- Un aumento del ángulo cérvico-diafisario del fémur junto a una mayor prominencia del trocánter menor, son indicadores de antetorsión femoral.
- La asimetría en el ancho de los cóndilos femorales, así como también la posición mediatizada de la patela, nos indican una torsión femoral interna.
- La posición del peroné respecto a la tibia a nivel del tobillo. Cuando no hay sobrexposición de estos, estamos frente a una torsión tibial interna.

La radiografía simple, además, permite estudiar directamente las caderas, rodillas y tobillos en caso de síntomas en esas regiones.

Figura 3. Telerradiografía de extremidades inferiores en un paciente con deformidad torsional

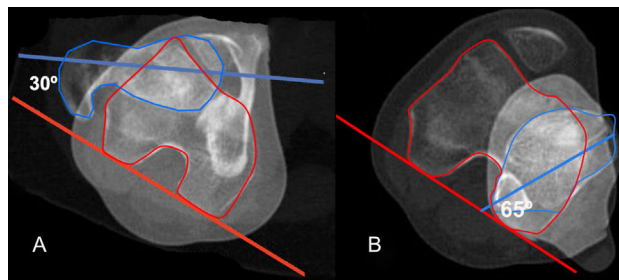


A) Se observa un aumento aparente del ángulo cérvico-diafisario del fémur. B) El trocánter menor se ve muy prominente. C) Hay una asimetría en el ancho de los cóndilos femorales. Todo lo anterior debido a antetorsión femoral. D) Nótese que ambos pies apuntan hacia afuera, lo que sugiere torsión tibial externa.

2) TAC (Figura 4)

Es el método de elección para el estudio imagenológico de las torsiones. Existen protocolos especiales, que permiten realizar cortes a nivel de caderas, rodillas y tobillos, permitiendo identificar y cuantificar el origen de la rotación. Además, la TAC permite evaluar la orientación del acetábulo, que pudiera contribuir a las alteraciones rotacionales, sin embargo, este método presenta dos problemas. El primero relacionado con la cantidad de radiación a la que debe exponerse el paciente, en especial si se trata de niños³²⁻³⁴. En segundo lugar, a pesar de los múltiples trabajos realizados para tratar de obtener valores estandarizados, se ha encontrado gran dispersión en los resultados, ya sea por diferencias en las poblaciones estudiadas, o por distintas técnicas de medición empleadas. Así, la magnitud de la antetorsión femoral en el adulto es de aproximadamente 15°-20°, mientras que la torsión tibial es de aproximadamente 20°-30°^{29,35-37}.

Figura 4. TAC para estudio de torsión femoral y tibial en un paciente de 14 años de edad



Se ha dibujado contorno del cuello femoral (azul) y de los cóndilos femorales (rojo). La torsión en este caso es de 30°. B) Estudio de torsión tibial. En azul se dibuja contorno de la pierna a nivel de articulación tibio-peronea distal. Se observa una torsión tibial externa de 65°.

3) Resonancia magnética

El estudio de torsión con esta técnica resulta bastante exacta, sin la exposición a radiación. Sin embargo, habitualmente requiere sedación o anestesia en niños menores, es de mayor costo y requiere mayor tiempo en realizarse^{39,40}. Algunos estudios, por su parte, han demostrado márgenes de error en la medición mayores que con la TAC^{39,40}.

CONDICIONES ESPECÍFICAS

1. TORSIÓN FEMORAL

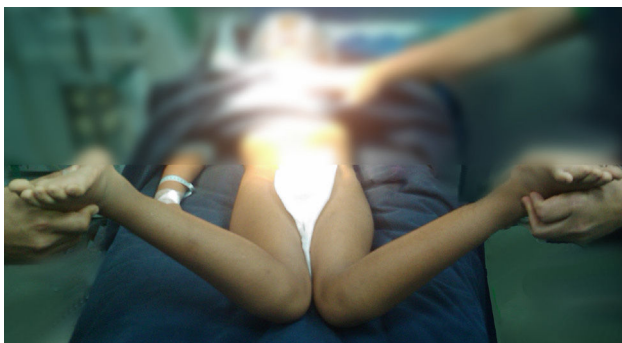
INTERNA

La forma más frecuente de alteración rotacional del fémur es la anteversión aumentada (antetorsión o torsión interna). En el recién nacido, el ángulo de anteversión del cuello femoral normal es de 40°, que va disminuyendo progresivamente hasta llegar a 15° a la edad de 8-9 años^{41,42}.

Clínicamente se manifiesta por marcha convergente (*in-toeing*). Mientras corren, las rodillas parecieran chocar entre ellas y es habitual que se sienten con las piernas asumiendo forma de "W". Esta posición ha sido tradicionalmente "condenada" por los pediatras y ortopedistas, sin embargo, es la consecuencia y no la causa de la anteversión. El uso de zapatos "al revés", órtesis, plantillas, correas derrotadoras, etc., es innecesario y no han demostrado ningún efecto positivo^{2,12,42-44}.

La única forma de alterar la historia natural de la torsión femoral, es a través de una osteotomía derrotadora, operación que rara vez se requiere en un niño sano y sin antecedentes de enfermedades neuromusculares. En aquellos pacientes en que la torsión femoral no se ha corregido después de los 8-9 años, que mantienen una antetorsión mayor a 50° o una rotación interna de la cadera mayor a 80°, y si ésta altera el desempeño de las actividades cotidianas, ya sea por dolor alrededor de las rodillas o por dificultad para correr, la cirugía está indicada^{26,45}. Idealmente, preferimos diferir la cirugía hasta la adolescencia, pues una vez cerrado el cartílago de crecimiento del trocánter mayor, podemos realizar una osteotomía percutánea y estabilización con un clavo intramedular^{8,46,47}. Si la torsión es demasiado severa, con marcada limitación funcional, entonces sugerimos la corrección a una edad menor. Sin embargo, en estas circunstancias es necesario fijar la osteotomía con una placa, lo que requiere un abordaje mayor y un período de recuperación prolongado^{8,26,45} (Figura 5).

Figura 5. Paciente de 7 años con antetorsión severa del cuello del fémur



Nótese que, en posición supina, logra rotar sus caderas más allá de 90°, logrando elevar las piernas por sobre la horizontal.

EXTERNA

Una marcha divergente, debido a torsión femoral externa es muy infrecuente. Al momento de examinar al paciente, si se identifica una limitación a la rotación interna junto a un aumento de la rotación externa de las caderas, debe solicitarse una evaluación por especialista, pues puede ser manifestación de alguna malformación congénita o corresponder a una epifisiolisis⁴¹.

2. TORSION TIBIAL

INTERNA

La torsión tibial interna (TTI) es la principal causa de marcha convergente en menores de tres años²⁷. Aproximadamente 2/3 de los casos son bilaterales, y pueden asociarse a tibia vara. Los niños pequeños tienen en promedio 5° de rotación interna (-30°-+20°) y va progresando hasta llegar a 10° de torsión externa (-5°-+30°) hasta los 6-8 años^{44,45,47,48}. Al igual que en la antetorsión femoral, el uso de zapatos correctores, órtesis y plantillas, no cumplen ninguna función^{41,43,44}.

En pacientes sin antecedentes, rara vez se requiere de cirugía correctora. Esta se reserva para aquellos con deformidades muy marcadas, como suele ocurrir en parálisis cerebral o en portadores de Pie Bot severo^{8,26}. El nivel de la osteotomía, así como el tipo de fijación a utilizar dependen de la ubicación de la torsión, la magnitud, edad del paciente y preferencia del cirujano.

EXTERNA

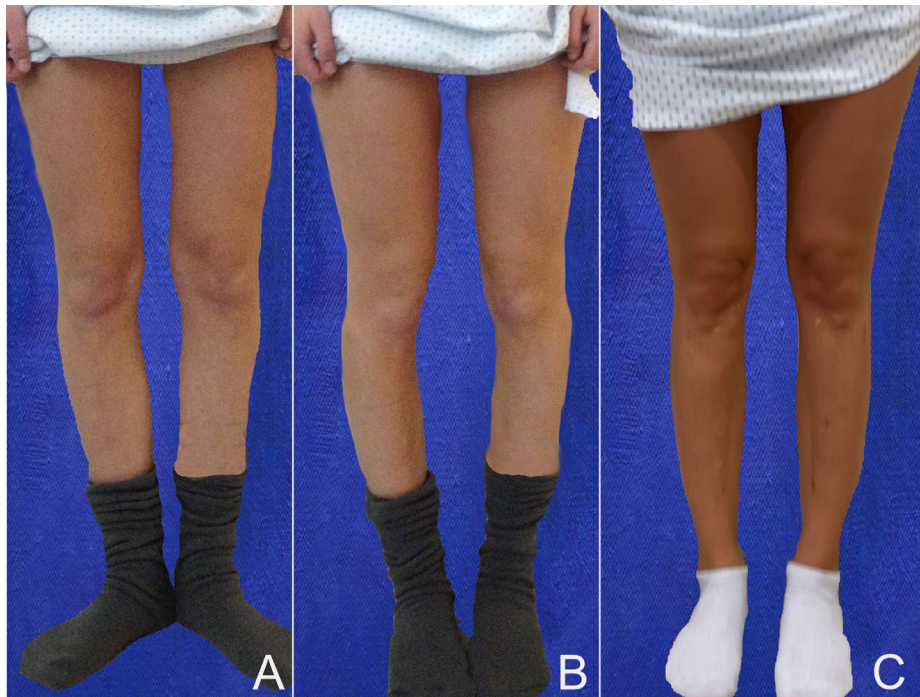
La torsión tibial externa (TTE), por su parte, es mucho menos frecuente, y se manifiesta como marcha divergente (*out-toeing*). Con frecuencia, el motivo de consulta es por "marcha como pato". Como se ha discutido previamente, la evolución natural de la torsión tibial es hacia externo, por lo tanto, esta condición sólo puede aumentar, por lo que se debe advertir a los padres la posibilidad de que en el futuro sea necesario corregir la torsión. La TTE puede llevar a disfunción fémoro-patelar, con dolor de rodilla y a veces se asocia a antetorsión femoral, lo que se denomina "síndrome de mal alineamiento miserable"⁴⁸. Este grupo de pacientes, debiera ser derivado para su seguimiento con un especialista, y eventual corrección si fuera necesario (Figura 6).

3. METATARSO ADUCTO

Aunque no corresponde a una alteración torsional de los huesos largos, el metatarso aducto suele ser una causa común de marcha convergente, en especial en niños menores. En algunos textos se usa indistintamente metatarso varo. Sin embargo, esta última condición hace referencia a la deformidad del retropie y no del antepie. A diferencia del pie Bot o pie equino-varo, éstos pies no presentan deformidad en equino ni cavo, y suelen ser flexibles^{41,49}.

Al examen físico, destaca un pie con un borde externo curvo. Suele ser bilateral, y su causa es el amoldamiento intrauterino. Por lo general, no se solicitan estudios de imagenología. El tratamiento consiste en ejercicios de estiramiento pasivo suaves, que pueden ser realizados por los padres, lo que habitualmente lleva a la mejoría *ad integrum* alrededor de los tres años de edad. En los casos más severos, o cuando la deformidad es rígida, el tratamiento consiste en algunos yesos correctores (habitualmente dos o tres), seguidos por el uso de zapatos de horma recta⁵⁰.

Figura 6. Paciente de 14 años con torsión tibial externa severa



A) Con las rodillas de frente, se aprecia que sus pies apuntan hacia afuera. B) Al pedirle que junte los pies, las rodillas rotan hacia interno. C) Resultado después de corrección quirúrgica de ambas piernas.

SINTESIS

Las alteraciones rotacionales de las extremidades inferiores son un motivo frecuente de consulta en nuestra práctica cotidiana. La gran mayoría de las veces, corresponde a variaciones fisiológicas en la forma de las extremidades inferiores, que suelen corregir espontáneamente hasta alrededor de los 8-10 años. Conocer el proceso de desarrollo de las extremidades de los niños es importante, pues evitará la indicación de exámenes y tratamientos innecesarios. La labor del médico no especialista es explicar a los padres respecto a la naturaleza benigna de estas condiciones y tranquilizarlos. Es

importante que pueda hacer un seguimiento de estos niños hasta el término de su crecimiento, de manera de asegurar la corrección completa de estas alteraciones. En un pequeño porcentaje de los casos, cuando se trata de alteraciones significativas (sobre 2 DS), o se asocia a dolor o claudicación, que afecta las actividades cotidianas del niño, cuando es asimétrico, o si estas variaciones persisten más allá de los 10 años, es necesario derivar al especialista. Para este último grupo de pacientes, el único medio efectivo de corregir su condición, es a través de cirugía ortopédica, ya sea a nivel del fémur, tibia o ambos.

Declaración de conflicto de interés

Consultor no pagado de Orthofix® y Orthopediatrics®

El presente artículo no ha recibido ayudas específicas provenientes de agencias del sector público, sector comercial o entidades sin ánimo de lucro.

REFERENCIAS BIBLIOGRÁFICAS

1. Guidera KJ, Ganey TM, Keneally CR, Ogden JA. The embryology of lower-extremity torsion. *Clin Orthop Relat Res.* 1994 May;(302):17-21.
2. Staheli LT, Corbett M, Wyss C, King H. Lower-extremity rotational problems in children. Normal values to guide management. *J Bone Joint Surg Am.* 1985 Jan;67(1):39-47.
3. O'Rahilly R, Gardner E. The timing and sequence of events in the development of the limbs in the human embryo. *Anat Embryol (Berl).* 1975 Nov 6;148(1):1-23. doi: 10.1007/BF00315559
4. Gardner E, Gray DJ. The prenatal development of the human femur. *Am*

- J Anat.* 1970 Oct;129(2):121-40. doi: 10.1002/aja.1001290202
5. Kobylansky E, Weissman SL, Nathan H. Femoral and tibial torsion: a correlation study in dry bones. *Int Orthop.* 1979;3(2):145-7. doi: 10.1007/BF00266885
 6. Forriol Campos F, Pascual Maiques JA. The development of tibiofibular torsion. *Surg Radiol Anat.* 1990;12(2):109-12. doi: 10.1007/BF01623334
 7. Katz K, Naor N, Merlob P, Wielunsky E. Rotational deformities of the tibia and foot in preterm infants. *J Pediatr Orthop.* 1990 Jul-Aug;10(4):483-5.
 8. Gruskay JA, Fragomen AT, Rozbruch SR. Idiopathic Rotational Abnormalities of the Lower Extremities in Children and Adults. *JBJS Rev.* 2019 Jan;7(1):e3. doi: 10.2106/JBJS.RVW.18.00016
 9. Hudson D. The rotational profile: A study of lower limb axial torsion, hip rotation, and the foot progression angle in healthy adults. *Gait Posture.* 2016 Sep;49:426-430. doi: 10.1016/j.gaitpost.2016.08.004
 10. Kaiser P, Attal R, Kammerer M, Thauerer M, Hamberger L, Mayr R, Schmoelz W. Significant differences in femoral torsion values depending on the CT measurement technique. *Arch Orthop Trauma Surg.* 2016 Sep;136(9):1259-1264. doi: 10.1007/s00402-016-2536-3
 11. Yoshioka Y, Cooke TD. Femoral anteversion: assessment based on function axes. *J Orthop Res.* 1987;5(1):86-91. doi: 10.1002/jor.1100050111
 12. Fabry G, MacEwen GD, Shands AR Jr. Torsion of the femur. A follow-up study in normal and abnormal conditions. *J Bone Joint Surg Am.* 1973 Dec;55(8):1726-38.
 13. Fabry G, Cheng LX, Molenaers G. Normal and abnormal torsional development in children. *Clin Orthop Relat Res.* 1994 May;(302):22-6.
 14. Gelberman RH, Cohen MS, Shaw BA, Kasser JR, Griffin PP, Wilkinson RH. The association of femoral retroversion with slipped capital femoral epiphysis. *J Bone Joint Surg Am.* 1986 Sep;68(7):1000-7.
 15. Ito K, Minka MA 2nd, Leunig M, Werlen S, Ganz R. Femoroacetabular impingement and the cameffect. A MRI-based quantitative anatomical study of the femoral head-neck off-set. *J Bone Joint Surg Br.* 2001 Mar;83(2):171-6. doi: 10.1302/0301-620x.83b2.11092
 16. Ganz R, Parvizi J, Beck M, Leunig M, Nötzli H, Siebenrock KA. Femoroacetabular impingement: a cause for osteoarthritis of the hip. *Clin Orthop Relat Res.* 2003 Dec;(417):112-20. doi: 10.1097/01.blo.0000096804.78689.c2
 17. Audenaert EA, Peeters I, Vigneron L, Baelde N, Pattyn C. Hip morphological characteristics and range of internal rotation in femoroacetabular impingement. *Am J Sports Med.* 2012 Jun;40(6):1329-36. doi: 10.1177/0363546512441328
 18. Terjesen T, Benum P, Anda S, Svenningsen S. Increased femoral anteversion and osteoarthritis of the hip joint. *Acta Orthop Scand.* 1982 Aug;53(4):571-5. doi: 10.3109/17453678208992260
 19. Tönnis D, Heinecke A. Acetabular and femoral anteversion: relationship with osteoarthritis of the hip. *J Bone Joint Surg Am.* 1999 Dec;81(12):1747-70. doi: 10.2106/00004623-199912000-00014
 20. Erkocak OF, Altan E, Altintas M, Turkmen F, Aydin BK, Bayar A. Lower extremity rotational deformities and patellofemoral alignment parameters in patients with anterior knee pain. *Knee Surg Sports Traumatol Arthrosc.* 2016 Sep;24(9):3011-3020. doi: 10.1007/s00167-015-3611-y
 21. Weinberg DS, Park PJ, Morris WZ, Liu RW. Femoral Version and Tibial Torsion are Not Associated With Hip or Knee Arthritis in a Large Osteological Collection. *J Pediatr Orthop.* 2017 Mar;37(2):e120-e128. doi: 10.1097/BPO.0000000000000604
 22. Turner MS, Smillie IS. The effect of tibial torsion of the pathology of the knee. *J Bone Joint Surg Br.* 1981;63-B(3):396-8. doi: 10.1302/0301-620x.63B3.7263753.
 23. Scrutton DS, Robson P. The gait of 50 normal children. *Physiotherapy.* 1968 Oct;54(10):363-8.
 24. Schwartz RP, Heath AL, Morgan DW, Towns RC. A quantitative analysis of recorded variables in the walking pattern of "Normal" Adults. *J Bone Joint Surg Am.* 1964 Mar;46:324-34.
 25. Ibáñez A, Baar AK, Gana N. Cambios fisiológicos de la rotación de la marcha durante el desarrollo. *Rev Chil Pediatr.* 2008;79(1):45-49. doi: 10.4067/S0370-41062008000100006
 26. Lincoln TL, Suen PW. Common rotational variations in children. *J Am Acad Orthop Surg.* 2003 Sep-Oct;11(5):312-20. doi: 10.5435/00124635-200309000-00004
 27. Staheli LT. Rotational problems in children. *Instr Course Lect.* 1994;43:199-209.
 28. Karol LA. Rotational deformities in the lower extremities. *Curr Opin Pediatr.* 1997 Feb;9(1):77-80. doi: 10.1097/00008480-199702000-00016
 29. Stuber W, Temme J, Kaplan P, Clarke A, Fuchs R. Measurement of tibial torsion and thigh-foot angle using goniometry and computed tomography. *Clin Orthop Relat Res.* 1991 Nov;(272):208-12.
 30. Tamari K, Tinley P, Briffa K, Breidahl W. Validity and reliability of existing and modified clinical methods of measuring femoral and tibiofibular torsion in healthy subjects: use of different reference axes may improve reliability. *Clin Anat.* 2005 Jan;18(1):46-55. doi: 10.1002/ca.20050
 31. Chadayammuri V, Garabekyan T, Bedi A, Pascual-Garrido C, Rhodes J, O'Hara J, et al. Passive Hip Range of Motion Predicts Femoral Torsion and Acetabular Version. *J Bone Joint Surg Am.* 2016 Jan 20;98(2):127-34. doi: 10.2106/JBJS.O.00334
 32. Brenner D, Elliston C, Hall E, Berdon W. Estimated risks of radiation-induced fatal cancer from pediatric CT. *AJR Am J Roentgenol.* 2001 Feb;176(2):289-96. doi: 10.2214/ajr.176.2.1760289
 33. Smith-Bindman R, Lipson J, Marcus R, Kim KP, Mahesh M, Gould R, Berrington de González A, Miglioretti DL. Radiation dose associated with common computed tomography examinations and the associated lifetime attributable risk of cancer. *Arch Intern Med.* 2009 Dec 14;169(22):2078-86. doi: 10.1001/archinternmed.2009.427
 34. Arai N, Nakamura S, Matsushita T, Suzuki S. Minimal radiation dose computed tomography for measurement of cup orientation in total hip arthroplasty. *J Arthroplasty.* 2010 Feb;25(2):263-7. doi: 10.1016/j.arth.2009.01.020
 35. Strecker W, Keppler P, Gebhard F, Kinzl L. Length and torsion of the lower limb. *J Bone Joint Surg Br.* 1997 Nov;79(6):1019-23. doi: 10.1302/0301-620x.79b6.7701
 36. Murphy SB, Simon SR, Kijewski PK, Wilkinson RH, Griscom NT. Femoral anteversion. *J Bone Joint Surg Am.* 1987 Oct;69(8):1169-76.
 37. Liodakis E, Doxastaki I, Chu K, Krettek C, Gaulke R, Citak M, Kenaway M. Reliability of the assessment of lower limb torsion using computed tomography: analysis of five different techniques. *Skeletal Radiol.* 2012 Mar;41(3):305-11. doi: 10.1007/s00256-011-1185-4
 38. Koenig JK, Pring ME, Dwek JR. MR evaluation of femoral neck version and tibial torsion. *Pediatr Radiol.* 2012 Jan;42(1):113-5. doi: 10.1007/s00247-011-2206-0
 39. Botser IB, Ozoude GC, Martin DE, Siddiqi AJ, Kuppuswami S, Domb BG. Femoral anteversion in the hip: comparison of measurement by computed tomography, magnetic resonance imaging, and physical examination. *Arthroscopy.* 2012 May;28(5):619-27. doi: 10.1016/j.arthro.2011.10.021
 40. Beebe MJ, Wylie JD, Bodine BG, Kapron AL, Maak TG, Mei-Dan O, Aoki SK. Accuracy and Reliability of Computed Tomography and Magnetic Resonance Imaging Compared With True Anatomic Femoral Version. *J Pediatr Orthop.* 2017 Jun;37(4):e265-e270. doi: 10.1097/BPO.0000000000000959
 41. Mooney JF 3rd. Lower extremity rotational and angular issues in children. *Pediatr Clin North Am.* 2014 Dec;61(6):1175-83. doi: 10.1016/j.pcl.2014.08.006
 42. Kahf H, Kesbeh Y, van Baarsel E, Patel V, Alonzo N. Approach to

- pediatric rotational limb deformities. Orthop Rev (Pavia). 2019 Jun 26;11(3):8118. doi: 10.4081/or.2019.8118*
43. Wenger DR, Mauldin D, Speck G, Morgan D, Lieber RL. Corrective shoes and inserts as treatment for flexible flatfoot in infants and children. *J Bone Joint Surg Am.* 1989 Jul;71(6):800-10.
 44. Knittel G, Staheli LT. The effectiveness of shoe modifications for intoeing. *Orthop Clin North Am.* 1976 Oct;7(4):1019-25.
 45. Staheli LT. Torsional deformity. *Pediatr Clin North Am.* 1986 Dec;33(6):1373-83. doi: 10.1016/s0031-3955(16)36148-x.
 46. Gordon JE, Pappademos PC, Schoenecker PL, Dobbs MB, Luhmann SJ. Diaphyseal derotational osteotomy with intramedullary fixation for correction of excessive femoral ante-version in children. *J Pediatr Orthop.* 2005 Jul-Aug;25(4):548-53. doi: 10.1097/01.bpo.0000158783.37602.cb
 47. Stevens PM, Gaffney CJ, Fillerup H. Percutaneous rotational osteotomy of the femur utilizing an intramedullary rod. *Strategies Trauma Limb Reconstr.* 2016 Aug;11(2):129-34. doi: 10.1007/s11751-016-0257-3
 48. Bruce WD, Stevens PM. Surgical correction of miserable malalignment syndrome. *J Pediatr Orthop.* 2004 Jul-Aug;24(4):392-6. doi: 10.1097/00004694-200407000-00009
 49. Ponseti IV, Becker JR. Congenital metatarsus adductus: the results of treatment. *J Bone Joint Surg Am.* 1966 Jun;48(4):702-11.
 50. Herzenberg JE, Burghardt RD. Resistant metatarsus adductus: prospective randomized trial of casting versus orthosis. *J Orthop Sci.* 2014 Mar;19(2):250-256. doi: 10.1007/s00776-013-0498-7