

Osteonecrosis de los Maxilares Asociado a Terapia con Bifosfonatos: Situación Actual

Bisphosphonate Therapy-Associated Osteonecrosis of the Jaws: Current Situation

Cisterna C¹, Yanine N², González C³, Villanueva J.⁴

RESUMEN

En los últimos años, debido a distintas causas, un creciente número de pacientes se encuentra bajo tratamiento médico con bifosfonatos. Se ha descrito que estos fármacos podrían estar asociados con la aparición de ulceraciones intraorales espontáneas y osteonecrosis de los huesos maxilares. El propósito de esta revisión bibliográfica es describir las características de los bifosfonatos, su mecanismo de acción, las manifestaciones clínicas de la osteonecrosis de los maxilares, su manejo terapéutico y pautas de prevención. Los resultados indican, que los pacientes en mayor riesgo de desarrollar osteonecrosis de los maxilares son aquellos que reciben terapia con bifosfonatos nitrogenados intravenosos. Sobre el 70% de los casos se produce después de un procedimiento dental quirúrgico. La mandíbula es más comúnmente afectada que el maxilar. Se propone que el origen del cuadro se debe a la baja tasa de recambio óseo y disminuida vascularización que generan los bifosfonatos, lo que conlleva una disminución en la capacidad de cicatrización y regeneración de los tejidos. El manejo de las lesiones es de alta complejidad. Generalmente, se recomienda un tratamiento paliativo con antisépticos orales y antibioterapia. El debridamiento del hueso necrótico se indica en casos severos. Concluimos que es imprescindible conocer esta complicación para un temprano diagnóstico y tratamiento de ella, así como, prevenir su aparición. En este sentido, es recomendable realizar un examen dental, procurando diagnosticar y eventualmente eliminar todo sitio susceptible de infección antes del inicio de una terapia con bifosfonatos. Además, evitar procedimientos quirúrgicos, en pacientes en riesgo de desarrollar la complicación.

Rev. Clin Periodoncia Implantol Rehabil. Oral Vol. 1 (1); 32-37, 2008.

Palabras clave: osteonecrosis, bifosfonatos, osteonecrosis de los maxilares.

ABSTRACT

In recent years, due to different causes, an increasing number of patients are under medical treatment with bisphosphonates. These drugs might be associated with the growing of spontaneous ulceration of the oral mucosa and osteonecrosis of the jaws. The purpose of this review is to describe the characteristics of bisphosphonates, its mechanism of action, clinical manifestation of osteonecrosis of the jaws, therapeutic management and prevention. Patients treated with intravenous nitrogen-containing bisphosphonates, have a major risk to develop osteonecrosis. Over 70% of the cases are preceded by a dental surgical procedure. The mandible is more commonly affected than the maxilla. Probably the origin of the osteonecrosis of the jaws is a decreased microcirculation and a limited bone turnover due to bisphosphonates, leading to diminish their healing capacity and regeneration of the tissues. The management of the lesions is difficult. Palliative treatment is proposed with oral rinses and systemic antibiotic therapy. Removal of necrotic bone is recommended in severe cases. In conclusion, is necessary to know this condition for an early diagnosis and treatment, so to prevent its apparition. In this way, it is recommendable to do an oral examination and diagnosis, to treat active oral infections and eliminate sites at high risk for infection before getting the bisphosphonate therapy started. Furthermore, to avoid surgical procedures in risky patients.

Rev. Clin Periodoncia Implantol Rehabil. Oral Vol. 1 (1); 32-37, 2008.

Key words: osteonecrosis, bisphosphonates, osteonecrosis of the jaws.

INTRODUCCIÓN

Los bifosfonatos (BPs) son un grupo de fármacos inhibidores de la reabsorción ósea mediada por osteoclastos. Están indicados en el manejo de enfermedades metabólicas y malignas con implicancias en el tejido óseo, tales como metástasis óseas por cáncer de mama, próstata o pulmón, mieloma múltiple, hipercalcemia tumoral, enfermedad de Paget, osteogénesis imperfecta y osteoporosis⁽¹⁻⁴⁾.

En el año 2003 Marx, fue el primero en reportar 36 casos de individuos que desarrollaron una exposición ósea a nivel de los maxilares. Estas lesiones de etiología desconocida, no respondían favorablemente a los tratamientos médicos ni quirúrgicos. No obstante, los individuos afectados tenían en común, haber recibido terapia con BPs⁽⁵⁾. Posterior a ello, se han reportado numerosos casos de esta nueva entidad patológica, que se ha denominado osteonecrosis de los maxilares asociada a

bifosfonatos (BON)⁽⁶⁻⁹⁾.

Nuestra revisión bibliográfica, tiene como propósito describir las características generales de los BPs, su mecanismo de acción, las manifestaciones clínicas de BON y el manejo de la complicación, así como, establecer pautas preventivas frente al tratamiento odontológico de pacientes que ingieran estos fármacos en forma crónica.

MATERIAL Y MÉTODO

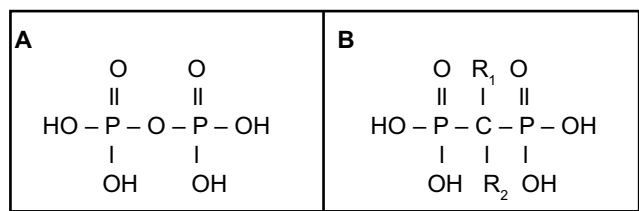
Recolectamos la información utilizando el buscador PubMed. Incluimos artículos de revistas indexadas en dicha base de datos, en idioma inglés y otros, publicados entre el 01 de Enero de 1998 y el 01 de Septiembre de 2007. Empleamos los encabezados de materias médicas (MeSH): *osteonecrosis* y *bisphosphonates*.

1. Cirujano-Dentista, Universidad de Chile. Chile. 2. Cirujano-Dentista. Departamento de Cirugía y Traumatología Máxilo Facial, Universidad de Chile. Chile. 3. Cirujano-Dentista. Clínica integral del adulto, Universidad de Chile. Chile. 4. Cirujano máxilo facial. Departamento de Cirugía y Traumatología Máxilo Facial Universidad de Chile. Chile.

La búsqueda arrojó un total de 438 reportes clínicos y 84 revisiones bibliográficas. Realizamos entonces una selección preliminar en base a los títulos de estas publicaciones, de aquellos reportes o revisiones útiles para desarrollar los objetivos propuestos. Esta selección preliminar quedó compuesta por 70 publicaciones, las cuales incluían en sus títulos uno o más de los siguientes términos: mecanismo de acción, tratamiento, implantes, periodontitis, tratamiento periodontal, o el nombre de alguna especialidad odontológica. Luego revisamos los resúmenes de estas y seleccionamos 40 trabajos, privilegiando aquéllos de mayor actualidad respecto al tópico que desarrollaban, y aquellos reportes que aglutinaban el mayor número de casos, los cuales fueron leídos íntegramente. Adicionalmente incluimos 5 referencias, que obtuvimos desde las citas bibliográficas de los artículos revisados.

Bifosfonatos

El ácido pirofosfórico endógeno, que *in vivo* se encuentra como pirofosfato, es un inhibidor natural de la reabsorción ósea. Este compuesto experimenta con facilidad una hidrólisis enzimática, lo que limita su uso terapéutico (fig. 1a). Los BPs análogos sintéticos del pirofosfato, sustituyen el átomo central de oxígeno de este último, por uno de carbono, lo que les confiere mayor resistencia a la degradación enzimática, y la capacidad de influenciar el metabolismo óseo (figura 1b)⁽¹⁰⁾.



FIGURAS 1A Y 1B. a) Estructura química del ácido pirofosfórico; b) estructura química general de los BPs (adaptada de Fernandes et al, 2005⁽¹⁰⁾).

La estructura P-C-P le brinda a los BPs la capacidad de quelar iones calcio y por tanto, de unirse ávidamente al tejido óseo *in vivo*⁽¹¹⁾. La síntesis de BPs con distintas características farmacológicas se logra variando la composición de las cadenas laterales enlazadas al carbono central de la estructura P-C-P. Esta descrito que el grupo en posición R1, determina la afinidad del fármaco por los cristales óseos, mientras que el grupo en la posición R2, es responsable de la potencia y actividad farmacológica del mismo^(10,12). Aquellos BPs que en R2 tienen grupos que contienen nitrógeno, son potentes inhibidores de la reabsorción⁽¹¹⁾. Esta característica es utilizada para agrupar los BPs en dos categorías: los nitrogenados como por ejemplo el etidronato, y los no nitrogenados como el risedronato y el ácido zoledrónico⁽¹³⁾ (Tabla 1). Los reportes de BON están asociados mayoritariamente a terapias que emplean BPs nitrogenados⁽¹⁴⁾.

Se ha observado que los BPs bloquean la disolución de hidroxiapatita e inhiben la función osteoclástica⁽¹⁵⁾. Además, tendrían un efecto antiangiogénico⁽¹⁶⁾. En este sentido un reciente estudio en sangre periférica reveló que los pacientes con BON presentan una disminución en la cantidad de células progenitoras endoteliales, respecto a individuos normales⁽¹⁷⁾. Otros posibles efectos de los BPs están en discusión. Uno de ellos es el inhibir la proliferación, reducir la viabilidad e inducir la apoptosis de células tumorales humanas⁽¹⁰⁾.

Los BPs poseen baja absorción intestinal y baja biodisponibilidad que fluctúa entre el 0.3% y el 7%⁽¹⁰⁾. Se distribuyen ampliamente por todos los tejidos del organismo. Son excreta-

dos exclusivamente a través del riñón, sin alteraciones metabólicas, descartándose con ello toxicidad asociada a metabolitos o intermediarios. La vida media promedio de los BPs fluctúa desde 3 meses hasta 1 año. Sin embargo, otros reportes sugieren que los BPs pueden permanecer en el tejido óseo por más de 10 años⁽¹⁸⁾.

TABLA 1. Bifosfonatos aprobados a la fecha por la FDA. (Adaptada de Wang HL, Weber & McCauley 2007⁽¹⁹⁾, Gutta & Louis 2007⁽¹²⁾).

Nombre genérico	Nombre comercial	Vía administración	Nitrogenado	Potencia Relativa
Etidronato	Didronel®	Oral/IV	-	x 1
Tiludronato	Skelid®	Oral	-	x 10
Pamidronato disódico	Aredia®	IV	+	x 100
Alendronato sódico	Fosamax®	Oral	+	x 1.000
Ibadronato	Boniva®	Oral/IV	+	x 5.000
Risedronato	Actonel®	Oral	+	x 5.000
Ácido zoledrónico	Zometa®	IV	+	x 10.000

IV = intravenoso

Mecanismo de acción de los bifosfonatos

El mecanismo mediante el cual los BPs inhiben la reabsorción ósea no está totalmente esclarecido. Se sabe que los BPs son incorporados por los tejidos mineralizados y son liberados durante la reabsorción producida por el recambio fisiológico del tejido óseo. En ese momento son internalizados por los osteoclastos⁽¹⁹⁾. Cuando los BPs internalizados son no nitrogenados, el osteoclasto los transforma en un análogo del ATP. Esta molécula inhibe las enzimas intracelulares ATP dependientes, lo que induce la apoptosis del osteoclasto^(11,20). Los BPs nitrogenados en tanto, además de inhibir las enzimas ATP dependientes, bloquean la ruta del mevalonato, responsable de la síntesis de colesterol. La inhibición de la ruta del mevalonato altera el citoesqueleto del osteoclasto, impidiéndole el transporte de vesículas intracelulares. Esto a su vez, imposibilita la formación del borde rizado, estructura esencial para la reabsorción ósea⁽¹⁹⁻²⁰⁾.

Algunos artículos sugieren un mecanismo adicional a los señalados, según el cual los BPs estimularían a los osteoblastos a secretar un factor inhibidor de la formación de osteoclastos. Este factor inhibidor no se ha caracterizado, pero se sabe que posee una masa molecular de 3 a 4 KDa y es lábil ante la acción de proteinasas o calor⁽¹⁸⁾.

Efectos adversos de los bifosfonatos en el territorio maxilo facial

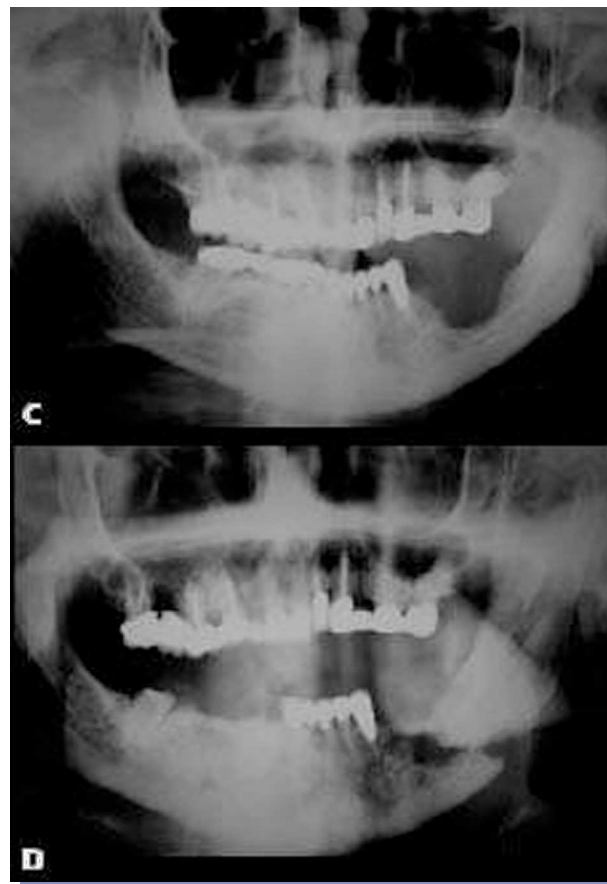
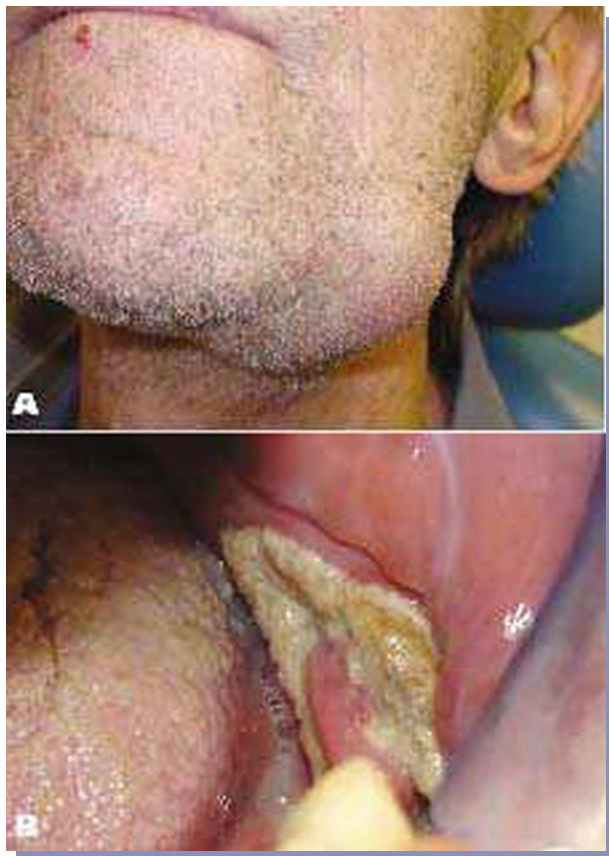
Los BPs son fármacos considerados seguros. Tienen enorme impacto en individuos que padecen metástasis óseas o sufren síntomas severos de osteoporosis, beneficiando y mejorando su calidad de vida^(7,14). Sin embargo, a partir del año 2003 un número creciente de publicaciones los ha relacionado con la aparición de osteonecrosis en los maxilares⁽²¹⁾.

El inicio de la lesión de osteonecrosis se produciría por una pérdida de continuidad en la mucosa oral. Dicha solución de continuidad no cicatrizaría adecuadamente, lo que llevaría a la exposición intraoral de tejido óseo, y a la posterior necrosis del mismo⁽³⁾ (Figura 2A y 2B). En este estadio la lesión es indolora, y no se constatan secuestros óseos. No obstante, la exposición al medio bucal y su variada flora, hacen que la lesión sea susceptible de infectarse. Esto ocurre en la mayoría de los casos, y

trae consigo, dolor, secuestros óseos y un avance progresivo de la pérdida ósea (Figuras 2C y 2D). En casos que comprometen extensas áreas de tejido, es posible observar inclusive fistulas cutáneas y/o exposición ósea extraoral. Además existen reportes de alteraciones sensoriales asociadas, como parestesia mandibular^(14,22).

La mayoría de los casos de BON se presentan tras la realización de extracciones dentales^(7,14). Mavrokokki reportó que el 73% de los casos de BON en Australia fueron posteriores a una exodoncia⁽²³⁾. Otros factores desencadenantes de BON pueden ser la instalación de implantes, una cirugía periapical, una cirugía periodontal o una prótesis desajustada que traumatice los tejidos^(14,22). No obstante, la aparición de estas lesiones también puede ser espontánea⁽¹⁴⁾. La ubicación más frecuente es en la mandíbula, luego el maxilar y en menor medida en ambos huesos simultáneamente⁽³⁾. Marx en una muestra de 119 casos de BON reportó que el 68,1% presentaba lesiones en la mandíbula, el 27,7% en el maxilar y el 4,2% en ambos maxilares en forma simultánea. El mismo estudio señala que en el 73,1% de los casos se registraron hallazgos radiográficos compatibles con una combinación de osteolisis y esclerosis ósea⁽¹⁴⁾.

El estudio histopatológico del tejido afectado, ha revelado la presencia de fragmentos de hueso no vital, colonias bacterianas y ausencia de células inflamatorias. Al examen microbiológico se han identificado algunas cepas bacterianas de la flora oral normal, y ocasionalmente bacterias asociadas a osteomielitis^(9,24).



FIGURAS 2A, B, C y D. Sujeto con mieloma múltiple quien uso pamidronato y ácido zoledrónico por cuatro años. **Imagen A:** vista extraoral del sujeto, quien relata dolor y sangramiento. **Imagen B:** Vista intraoral, evidenciándose zona de exposición ósea, con tejido necrótico asociado. **Imagen C:** radiografía panorámica, que muestra extensa zona radiolúcida en relación a la zona comprometida. **Imagen D:** radiografía panorámica donde se evidencia la progresión de la lesión osteonecrotica al cabo de seis meses, con fractura mandibular (tomada de Migliorati C& cols 2005⁽²²⁾).

Fisiopatología de BON

Llama la atención que estas lesiones aparezcan exclusivamente en los maxilares y no en otros huesos de la economía. Se cree que varios factores confluirían para ello. El primero sería que la cavidad bucal es la única región que expone tejido óseo al medio externo, vía surco gingival. Además los huesos maxilares están sometidos a un gran estrés funcional constantemente, lo que fisiológicamente los obliga a una acelerada tasa de recambio óseo, superior a la del cualquier otro hueso. Más aún, procesos patológicos odontogénicos o un acto quirúrgico, exigen para una adecuada reparación que la velocidad del recambio y remodelación ósea aumenten⁽²¹⁾. Sin embargo, individuos sometidos por tiempo prolongado a altas dosis de BPs, sufren una potente inhibición de la acción osteoclástica, lo que genera una disminución excesiva en la velocidad del recambio y remodelación ósea. Junto a ello, las propiedades antiangiogénicas de los BPs limitan más aún estos procesos. En consecuencia, estaremos frente a un hueso con baja tasa de recambio, con pérdida de vascularización y que posee una capacidad de regeneración y cicatrización limitada. Se propone que este conjunto de elementos, explicarían la aparición de las lesiones osteonecroticas⁽¹⁴⁾.

Incidencia y condiciones de riesgo

Registros preliminares indican que la incidencia de BON varía, según sea la vía de administración de los BPs. En el caso de BPs orales, se señala que la incidencia de BON en todo el mundo el año 2006 fue de 0,7 casos por 100.000 personas expuestas⁽²⁵⁾. Mientras que los tratados con BPs por vía endovenosa presentarían una incidencia de entre un 0,8% y un 12% al cabo de 36 meses de tratamiento^(3,26-27). Además, se estima que un paciente en tratamiento con BPs intravenosos puede desarrollar BON a partir del cuarto mes de administración del fármaco⁽²⁷⁾.

Por otra parte, se han descrito algunas condiciones que harían más probable el desarrollo de BON. Se ha visto que individuos a quienes se les suministra el fármaco por vía intravenosa estarían mucho más propensos a desarrollar la complicación que aquellos que los ingieren por vía oral. También crece la posibilidad de desarrollar BON al aumentar la edad del paciente, el tiempo de exposición al fármaco y la potencia de los BPs utilizados. Además el género femenino sería más susceptible a la ocurrencia de BON^(3,14,28-29). Otras condiciones que aumentarían la probabilidad de BON serían: la quimioterapia, tratamiento con corticoesteroides, diabetes, anemia, coagulopatías, alcoholismo, tabaquismo, presencia de torus lingual o palatino, higiene oral deficiente, infecciones del territorio bucal y cirugías orales^(3, 12).

Tratamiento de la lesión

El manejo de BON es de alta complejidad, no existiendo pautas claras de tratamiento. La información disponible principalmente corresponde a reportes de casos clínicos y la opinión de profesionales que poseen una alta casuística de tratamiento. La terapia es meramente paliativa. El hueso necrosado en tanto no forme secuestros, sigue siendo estructuralmente competente y el tratamiento en estos casos debe apuntar al mantenimiento, evitando la sobreinfección⁽¹⁴⁾.

La terapia antibiótica junto al debridamiento quirúrgico es la mejor opción cuando las lesiones se encuentran infectadas, forman secuestros y causan dolor. Sin embargo, cuando el debridamiento es realizado solo con el fin de facilitar la cicatrización, puede complicar el cuadro^(14, 30).

El cierre mediante colgajos, posterior al debridamiento, debe ser realizado sobre tejido óseo sano. Si no es posible asegurar dicha condición pueden surgir recidivas. El cierre completo de las áreas de tejido óseo expuesto no siempre se puede obtener⁽³¹⁾.

Se debe tener presente que lesiones asociadas a ingesta de BPs orales, son menos frecuentes, menos severas y responden favorablemente a la suspensión del fármaco y al tratamiento quirúrgico respecto de lesiones asociadas a BPs endovenosos⁽³²⁾.

La Asociación Americana de Cirugía Oral y Máxilo Facial basadas en la evidencia disponible, recomienda terapias según las características médicas y clínicas de los individuos afectados (tabla 2):

a) Pacientes con hueso necrótico expuesto, asintomático, sin evidencia de infección: manejo conservador con antisépticos orales como gluconato de clorhexidina al 0,12%.

b) Pacientes con hueso necrótico expuesto sintomático y evidencia de infección: antibioterapia complementada con el uso de antisépticos orales.

c) Pacientes que presentan hueso necrótico expuesto con dolor, infección y al menos una de las siguientes caracterís-

ticas: fractura patológica, fistula extraoral u osteolisis que comprometa el borde basilar: resección quirúrgica del tejido comprometido combinado con antibioterapia⁽¹²⁾.

TABLA 2. Manejo de individuos con BON (criterios Asociación Americana de Cirugía Oral y Máxilo facial⁽¹²⁾).

Condición	Tratamiento
Hueso necrótico expuesto, asintomático sin evidencia de infección.	Antiséptico oral
Hueso necrótico expuesto, sintomático con signos de infección.	Antiséptico oral + antibioterapia
Hueso necrótico expuesto, sintomático con signos de infección asociado a fractura patológica, fistula extraoral u osteolisis.	Resección quirúrgica + antibioterapia

Prevención de BON

Dada la dificultad y poca predictibilidad del tratamiento de la BON, el interés se ha centrado en prevenir la aparición del cuadro. Se dice que es trascendental ejecutar un acucioso examen dental tanto clínico como radiográfico previo al inicio de un tratamiento con BPs. Se debe proceder al tratamiento y control de cualquier patología dentomaxilar antes de comenzar la terapia, de forma similar a un individuo que será sometido a radioterapia. Ello incluye extracción de restos radiculares, tratamiento periodontal, obturación de caries, etc. La higiene oral debe ser óptima, y complementada con antisépticos orales. Junto a esto, deben programarse controles cada 4 meses^(14,22).

Manejo del paciente en tratamiento con bifosfonatos

La mayoría de los autores sugieren evitar cualquier cirugía durante la terapia, y optar por tratamientos alternativos conservadores. Si estos no son posibles, se debe derivar al paciente a un centro especializado en cirugía máxilo facial⁽¹⁴⁾.

La Asociación Americana de Cirugía Oral y Máxilo Facial ha entregado recomendaciones de manejo, basadas en la opinión de expertos y determinadas por la vía de administración de los BPS:

a) Pacientes en tratamiento con BPs vía intravenosa, sin signos ni síntomas de BON:

- Evitar procedimientos que sometan los tejidos óseos a trauma.

- En piezas dentarias sin posibilidad de rehabilitación se indica la endodoncia, evitando la exodoncia.

- Evitar la instalación de implantes dentales.

b) Pacientes en tratamiento con BPs vía oral sin signos ni síntomas de BON:

- Si el sujeto ha estado en tratamiento con BPs por menos de 3 años y no tiene otras condiciones de riesgo, no modificar la planificación de la cirugía.

- Informar al paciente sobre los riesgos eventuales en la cicatrización ósea.

- En caso que la terapia con BPs este asociada a la ingesta de drogas esteroidales, se deben suspender los BPs al menos por 3 meses. El tratamiento con el fármaco se reanuda

cuando la cicatrización ósea sea satisfactoria.

La suspensión de los BPs debe ser autorizada solo por el médico tratante, evitando descompensar sistémicamente al sujeto⁽¹²⁾.

Otras consideraciones odontológicas

Sin duda, la especialidad odontológica que más puede verse relacionada con el desarrollo y el manejo de BON, es cirugía máxilo facial. No obstante, la literatura muestra que los alcances del uso de BPs y BON abarcan a todo el espectro del quehacer odontológico.

El tratamiento periodontal puede gatillar BON. Si bien son escasos, existen algunos reportes de BON tras la realización de cirugía periodontal e incluso posterior al pulido y alisado radicular no quirúrgico⁽³³⁻³⁴⁾. Esto se explicaría porque aun el pulido y alisado radicular no quirúrgico genera un trauma en los tejidos de soporte periodontal, y por tanto, los hace susceptibles a la contaminación bacteriana del hueso alveolar. Esto sumado a factores como una mala higiene oral o el hábito de fumar pueden favorecer la necrosis del tejido⁽³⁴⁾.

Pueden ser también un detonante de BON, la instalación de implantes óseo integrados. Así lo señalan varios reportes, en especial cuando el receptor ha estado sometido a terapia con BPs de gran potencia y/o por largos períodos de tiempo^(14,19). Si la ingesta es por vía oral, en bajas dosis y por períodos cortos de tiempo, la instalación de implantes presenta bajo riesgo de desencadenar BON⁽³⁴⁾. Al respecto, en un estudio retrospectivo de 169 implantes, de 61 pacientes en tratamiento con BPs orales, seguidos por al menos 12 meses, no registró casos de BON⁽²⁵⁾.

Como mencionamos los BPs alteran el equilibrio entre los procesos de reabsorción y aposición, limitando la remodelación ósea. Esto ha impedido conseguir movimientos dentarios en individuos que consumen BPs y requieren tratamiento de ortodoncia⁽³⁶⁾.

Por otro lado, el dolor asociado a BON previo a que la lesión se haga evidente, puede remedar al dolor de origen odontogénico. Esto hace necesario establecer un diagnóstico diferencial, por ejemplo al decidir un tratamiento de endodoncia. En este sentido además, se recomienda que el tratamiento endodóntico de un individuo con riesgo de BON, minimice cualquier posibilidad de trauma en los tejidos marginales a causa del instrumental de aislamiento, o en el tejido periodontal apical, debido a la instrumentación u obturación de conductos⁽³⁷⁻³⁸⁾.

Se sugiere además, evitar la realización de prótesis fija debido a la complejidad de sus eventuales complicaciones⁽²²⁾.

DISCUSIÓN

Algunos BPs como pamidronato, ácido zolendronico y menos frecuentemente alendronato han mostrado una asociación directa con la aparición de osteonecrosis⁽¹⁴⁾. Además, antes de la aparición de los BPs los casos de osteonecrosis eran casi nulos⁽³⁹⁾. Sin embargo, no se han realizado estudios longitudinales controlados randomizados doble ciego, que prueben una relación causa-efecto de los BPs y las lesiones osteonecroticas de los maxilares⁽¹⁴⁾.

La patogénesis de la BON tampoco esta esclarecida. No obstante, recientemente se ha sugerido una asociación entre la aparición de BON concomitantemente con el desarrollo de diabetes. Ambos cuadros están asociados a una isquemia microvascular del tejido óseo, disfunción de las células endoteliales y disminución del recambio y remodelación ósea⁽⁴⁰⁾.

Marx recientemente ha propuesto un examen que cuantifica marcadores de recambio óseo a nivel sanguíneo, como un método de evaluar el riesgo de los individuos en terapia con BPs a desarrollar BON. Establece de acuerdo al resultado de este examen pautas de manejo clínico⁽²⁵⁾. No obstante, esta herramienta no tiene aún validez externa, ni es de fácil acceso.

Pese a lo expuesto, los BPs podrían transformarse en potenciales aliados del odontólogo. Sabido es que la periodontitis genera una destrucción del hueso alveolar. Esto ha hecho evaluar el efecto de agentes que inhiben la reabsorción ósea, como los BPs. Un ensayo clínico, sugiere que el uso de bajas dosis de BPs orales, mejora los resultados clínicos de la terapia periodontal no quirúrgica⁽⁴¹⁾. Mientras que, modelos experimentales en ratas han mostrado que el uso de BPs tópicamente, inhibe la pérdida ósea y causa cambios morfológicos en los osteoclastos⁽⁴²⁾.

Se ha visto además en modelos animales, que el uso de BPs en condiciones determinadas aceleran la oseointegración, mejoran la osteoconducción, y estimulan la neoformación ósea alrededor de implantes⁽⁴³⁻⁴⁵⁾. Esto último, concuerda con resultados registrados en un ensayo clínico donde 108 implantes dentales fueron instalados en individuos en terapia con BPs orales a bajas dosis⁽³⁵⁾.

CONCLUSIONES

Los BPs han beneficiado a muchos pacientes. No obstante, la alteración en los procesos de recambio y remodelación ósea pueden afectar la normal cicatrización de los tejidos orales. Se hace necesario que los profesionales de la salud conozcan la BON, para prevenir su aparición, o bien, para diagnosticarla y tratarla tempranamente. Se recomienda realizar un examen dental antes del inicio de la terapia con BPs, siguiendo un protocolo similar al aplicado a un individuo que será sometido a radioterapia⁽³³⁾. Además se sugiere evitar los procedimientos quirúrgicos que involucren al tejido óseo, en pacientes altamente susceptibles de desarrollar BON⁽³⁴⁾.

REFERENCIAS BIBLIOGRÁFICAS

1. Wade J. Rheumatology: 15 Osteoporosis. CMAJ 2001; 165(1): 45-50.
2. Gridelli C. The use of bisphosphonates in elderly cancer patients. Oncologist 2007; 12: 62-71.
3. Lam D, Sándor G, Holmes H, Evans W, Clokie C. A review of Bisphosphonate-associated osteonecrosis of the jaws and its management. JCDA 2007; 73(5): 417-422.
4. Stoopler E, Volg D, Stadtmayer. Medical management update: Multiple myeloma. Oral Surg Oral Med Oral Pathol Oral Radiol Endod 2007; 103: 599-609.
5. Marx R. Pamidronate (Aredia) and Zolendronate (Zometa) induced avascular necrosis of the jaws: a growing epidemic. J Oral Maxillofac Surg 2003; 61: 1115-1116.
6. Migliorati C. Bisphosphonates and oral cavity avascular bone necrosis. J Clin Oncol 2003; 21: 4253-4254.
7. Ruggiero S, Mebrota B, Rosenberg T, Engroff S. Osteonecrosis of the jaws associated with the use of Bisphosphonates: A review of 63 cases. J Oral Maxillofac Surg 2004; 62: 527-534.
8. Bagan J, Murillo J, Jiménez Y, y cols. Avascular jaw Osteonecrosis in association with cancer chemotherapy: series of 10 cases. J Oral Pathol Med 2005; 34: 120-123.
9. Dimitrakopoulos I, Magoupolos C, Karakasis D. Bisphosphonate-induced avascular osteonecrosis of the jaws: a clinical report of the 11 cases. Int J Oral Maxillofac Surg 2006; 35: 588-593.
10. Fernandes C, Souza R, Lancas F. Bisfosfonatos: Síntese, Análises químicas e apli-

coes farmacológicas. *Quim Nova* 2005; 28 (2): 274-280.

11. Luckman S, Coxon F, Ebelino F, Russel R, Rogers M. Heterocycle-containing bisphosphonates cause apoptosis and inhibit bone reorption by preventing protein prenylation: evidence from structure-activity relationships in J774 macrophages. *J Bone Miner Res* 1998; 13: 1668-1678.
12. Gutta Rajesh & Louis Patrick. Bisphosphonates and osteonecrosis of the jaws: Science and rationale. *Oral Surg Oral Med Oral Pathol Oral Radiol Endod* 2007; 104: 186-193.
13. Otomo-Corgel Joan. Implants and oral bisphosphonates: risky business? *J Periodontol* 2007; 78(3): 373-376.
14. Marx R, Sawatari Y, Fertin M, Broumand V. Bisphosphonate-induced exposed bone (osteonecrosis/osteopetrosis) of the jaws: risk factors, recognition, prevention and treatment. *J Oral Maxillofac Surg* 2005; 63: 1567-1575.
15. Ficarra G, Beninati F, Rubino I, Vannuchi A, Longo G, Tonelli P, Pini Prato G. Osteonecrosis of the jaws in periodontal patients with a history of bisphosphonates treatment. *J Clin Periodontol* 2005; 32:1123-1128.
16. Wood J, Bonjean K, Ruetz S, y col. Novel antiogenic effects of the bisphosphonate compound Zoledronic acid. *JPET* 2002; 302: 1055-1061.
17. Allegra A, Oteri G, Nastro E, y cols. Patients with bisphosphonates-associated osteonecrosis of the jaw have reduced circulating endothelial cells. *Hematol Oncol* 2007 (en prensa).
18. Fleisch Herbert. Bisphosphonates: Mechanisms of action. *Endocrine Reviews* 1998; 19(1): 80-100.
19. Wang HL, Weber D, McCauley L. Effect of long-term oral bisphosphonates on implant wound healing: literature review and a case report. *J Periodontol* 2007; 78: 584-594.
20. Luckman S, Hughes D, Coxon F, Russell R, Rogers M. Nitrogen-containing bisphosphonates inhibit the Mevalonate pathway and prevent post-translational prenylation of GTP-binding proteins, including Ras. *J Bone Miner Res* 1998; 13:581-589.
21. Anguita T, Agurto J, Roa I, Laissle G. Osteonecrosis associated with the use of bisphosphonates: Case report. *Rev Med Chile* 2006; 134: 1161-1165.
22. Migliorati C, Casiglia J, Epstein J, Jacobsen P, Siegel M, Woo S. Managing the care of patients with bisphosphonate-associated osteonecrosis: an American Academy of Oral Medicine position paper. *J Am Dent Assoc* 2005; 136(12):1658-1668.
23. Mavrokokki T, Cheng A, Stein B, Goss A. Nature and frequency of bisphosphonate-associated osteonecrosis of the jaws in Australia. *J Oral Maxillofac Surg* 2007; 65(3): 415-423.
24. Leite A, Figueiredo P, Melo N, y cols. Bisphosphonate-associated osteonecrosis of the jaws. Report of a case and literature review. *Oral Surg Oral Med Oral Pathol Oral Radiol Endod* 2006 Jul;102(1):14-21.
25. Fugazzotto P, Lightfoot W, Jaffin R, Kumar A. Implant placement with or without simultaneous tooth extraction in patients taking oral bisphosphonates: postoperative healing, early follow-up, and the incidence of complications in two private practices. *J Periodontol* 2007; 78: 1664-1669.
26. Marx R. Oral and intravenous bisphosphonates induced osteonecrosis of the jaws. History, etiology, prevention and treatment. Quintessence Publishing Co Inc 2007; 9-96.
27. Durie B, Katz M, Crowley J. Osteonecrosis of the jaw and bisphosphonates. *N Engl J Med* 2005; 353: 99-102.
28. Bamias A, Kastritis E, Bamia C, y cols. Osteonecrosis of the jaw in cancer after treatment with bisphosphonates: incidence and risk factors. *J Clin Oncol* 2005; 23(34):8580-8587.
29. Landis BN, Dojcinovic I, Richter M, Hugentobler M. Osteonecrosis of the jaws: maxillofacial recommendations for bisphosphonate prescribers *J Intern Med* 2007; 261(1):101-102.
30. Markiewicz MR, Margarone JE 3rd, Campbell JH, Aguirre A. Bisphosphonate-associated osteonecrosis of the jaws: a review of current knowledge. *J Am Dent Assoc.* 2005; 136(12):1669-1674.
31. Pastor-Zuazaga D, Garatea-Crelgo J, Martino-Gorbea R, Etayo-Pérez A, Sebastián-López C. Osteonecrosis of the jaws and bisphosphonates. Report of three cases. *Med Oral Patol Oral Cir Bucal* 2006 Jan 1; 11(1): 76-79.
32. Marx R. *Int J Oral Maxillofac Implants* 2007; 22(1): 149-151.
33. Soileau K. Oral post-surgical complications following the administration of bisphosphonates given for osteopenia related to malignancy. *J Periodontol* 2006; 77: 738-743.
34. Braun E & Iacono V. Bisphosphonates: case report of nonsurgical periodontal therapy and osteochemonecrosis. *Int J Periodontics Restorative Dent* 2006; 26:315-319.
35. Jeffcoat M. Safety of oral bisphosphonates: controlled studies on alveolar bone. *Int J Oral Maxillofac Implants* 2006; 21:349-353.
36. Rinchuse D.J, Rinchuse D, Sosovicka M, Robinson J, Pendleton R. Orthodontic treatment of patients using bisphosphonates: A report of 2 cases. *Am J Orthod Dentofacial Orthop* 2007;131(3): 321-326.
37. Sarathy A, Bourgeois SL Jr, Goodell G. Bisphosphonate-associated osteonecrosis of the jaws and endodontic treatment: two case reports. *J Endod* 2005; 31(10):759-763.
38. Katz H. Endodontic implications of bisphosphonate-associated osteonecrosis of the jaws: a report of three cases. *J Endod* 2005; 31(11):831-834.
39. Woo SB, Hande K, Richardson PG. (letter). *N Eng J Med* 2005; 353: 100.
40. Khamaisi M, Regev E, Yarom N, Avni B, Leitersdorf E, y col. Possible association between diabetes and bisphosphonate-related jaw osteonecrosis. *J Clin Endocrinol Metab* 2007; 92:1172-1175.
41. Lane N, Armitage GC, Loomer P, y col. Bisphosphonate therapy improves the outcome of conventional periodontal treatment: results of a 12-month, randomized, placebo-controlled study. *J Periodontol* 2005 Jul; 76(7):1113-1122.
42. Goya J, Paez H, Mandalunis P. Effect of topical administration of monosodium olpadronate on experimental periodontitis in rats. *J Periodontol* 2006; 77(1):1-6.
43. Eberhardt C, habermann, Muller S, Schwarz M, Bauss F, Kurth A. The bisphosphonate ibandronate accelerates osseointegration of hydroxyapatite-coated cementless implants in an animal model. *J Orthop Sci* 2007; 12:61-66.
44. Kajiwara H, Yamaza T, Yoshinari M, y col. The bisphosphonate pamidronate on the surface of titanium stimulates bone formation around tibial implants in rats. *Biomaterials* 2005; 26: 581-587.
45. Houshmand B, Rahimi H, Ghanavati F, Alisard A, Eslami B. Boosting effect of bisphosphonates on osteoconductive materials: a histologic in vivo evaluation. *J Periodont Res* 2007; 42:119-123.

CORRESPONDENCIA AUTOR

Carlos Cisterna Vergara

Facultad de Odontología, Universidad de Chile

Olivos 943. Independencia. Santiago.

ccisterna@odontologia.uchile.cl

Trabajo recibido el 04/10/2007.

Aprobado para su publicación el 15/01/2008.