

Planificación Quirúrgica Digital como Alternativa en Situaciones Anatómicas Complejas. Presentación de Tres Casos Clínicos

Digital Surgical Planning as an Alternative to Complex Anatomic Situations. Presentation of Three Clinical Cases

Melej C¹, Gallardo S², González L², Tirreau V³, Illic D⁴.

RESUMEN

La tecnología digital es una realidad cada vez más presente, no tan sólo en nuestras dinámicas profesionales, sino que en todos los ámbitos de la vida contemporánea, interconectada y globalizada. No siendo la odontología una excepción a este respecto.

El objetivo del presente artículo es describir aspectos generales de un sistema de planificación quirúrgica digital 3D para la colocación de implantes dentales (NobelGuide™ de NobelBiocare™), con énfasis en la presentación de casos clínicos cuya complejidad anatómica hizo de este sistema una opción confiable, rápida y de mínimo trauma quirúrgico, así como, en las limitaciones y complicaciones observadas por los autores a casi dos años de su utilización en la práctica clínica de la implantología.

Rev Clin Periodoncia Implantol Rehabil Oral Vol 1(3); 94-100, 2008.

Palabras clave: Implante dental, cirugía digital, tomografía computarizada, NobelGuide.

ABSTRACT

Digital Technology is a real thing that is more and more at hand not only in our professional dynamics but also in all the scopes of our interconnected and globalized. Contemporary life dentistry is not an exception in this respect.

The objective of the present article is to describe general aspects of a 3D surgery planning system for the placement of dental implant (NobelGuide™ of NobelBiocare™), with accent in the presentation of clinical cases whose anatomical complexity made it into a fast and trustworthy option with a minimum surgical trauma as it has been observed by the authors in the limitations and complications at almost two years of being in use in the clinical practice of implantology.

Rev Clin Periodoncia Implantol Rehabil Oral Vol 1(3); 94-100, 2008.

Key words: Dental implant, digital surgery, NobelGuide.

INTRODUCCIÓN

Cuando en la década de los 60 el Profesor Brånemark y cols., propusieron el protocolo clásico de colocación de implantes dentales en dos fases, éste pareció el procedimiento más seguro y predecible para alcanzar la óseointegración del titanio, con períodos de espera y preparación para la carga de entre tres y seis meses en mandíbula y maxila respectivamente^(1,2). Sin embargo, desde hace ya varios años numerosas publicaciones han indicado que protocolos en una fase (con carga inmediata, progresiva o tardía), también proveen resultados satisfactorios⁽³⁻⁸⁾.

Cambios en los diseños de los implantes y las características de su superficie, han incluso permitido reducir los tiempos de carga temprana a menos de cuatro y dos semanas^(5,9,10), siendo la selección del paciente y una adecuada planificación quirúrgico-protésica elementos críticos y determinantes del éxito de este tipo de procedimientos^(11,12). No obstante, y pese a la aplicación de rigurosos protocolos de diagnóstico, planificación y ejecución, se pueden presentar complicaciones, ya sean

éstas inmediatas, mediatas o tardías a la colocación de implantes. Lo anterior cobra particular relevancia en situaciones anatómicamente complejas, como es la poca disponibilidad en altura y espesor del remanente óseo, convergencia apical de bases alveolares, cercanía de estructuras neurológico/vasculares, cavidades sinusales y/o nasal, proximidad o convergencia radicular apical, espacio protésico reducido, entre otros.

La planificación del tratamiento con implantes dentales es común y habitualmente realizada con el uso de radiografía periapical y ortopantomografía. En una amplia gama de casos, este complemento imagenológico, junto con el adecuado criterio clínico, experiencia profesional y un correcto examen intraoral, proporcionan información suficiente para una ejecución exitosa. En otros, la necesidad de contar con una interpretación tridimensional (3D) de situaciones anatómicamente complejas o limitrofes, junto con las limitaciones proyeccionales de la radiografía convencional que no provee de todo lo necesario para una correcta planificación en estas circunstancias, sugiere la incorporación de adquisiciones topográficas⁽¹³⁾.

Con el propósito de aumentar los márgenes de seguridad y de predictibilidad, se han venido desarrollando diferentes sistemas de

1. Cirujano Dentista, Especialista en Periodoncia U. de Chile, Prof. Asistente Cátedra de Periodoncia, Departamento de Odontología, Universidad de Antofagasta. Magíster en Educación en Ciencias de la Salud, U. de Chile. Práctica Privada Clínica Abadía Ciudad de Antofagasta. Chile.

2. Cirujano Dentista, Alumna 3 año postgrado de Periodoncia, U. de Chile. Docente Instructor de Periodoncia Departamento de Odontología, Universidad de Antofagasta. Práctica Privada Clínica Abadía Ciudad de Antofagasta. Chile.

3. Cirujano Dentista, Especialista en Cirugía y Traumatología Maxilo Facial. Prof. Asistente Departamento de Cirugía y Traumatología Máxilo Facial, Facultad de Odontología, Universidad de Chile. Chile.

4. Cirujano Dentista, Especialista en Rehabilitación Ora,l U. de Chile, Prof. Asistente Cátedra Rehabilitación Oral, Departamento de Odontología, Universidad de Antofagasta. Práctica Privada Clínica Abadía Ciudad de Antofagasta. Chile.

planificación digital basados en la interpretación y reconstrucción tridimensional de tomografías computarizadas⁽¹⁴⁻¹⁷⁾. La experiencia descrita en el presente artículo se relaciona con la utilización de uno de estos sistemas (NobelGuide™, de NobelBiocare), que además de combinar el uso de una guía radiográfica, tomografía computarizada, planificación quirúrgica digital, Internet, manufactura a distancia de guía quirúrgica y prótesis definitiva, permite la precisa colocación de implantes (unitario y/o múltiples) tanto en maxila como en mandíbula sin la necesidad de elevación de colgajo, reduciendo los tiempos de espera quirúrgico-prótesis a sólo una sesión, mejorando substancialmente los postoperatorios, la reincorporación social, laboral y recuperación psicoemocional de la mayoría de los pacientes sometidos al protocolo NobelGuide™. Si bien, sobre la base de la evidencia y en opinión de los autores el sistema presenta algunas limitaciones y contraindicaciones, que serán posteriormente detalladas y discutidas, constituye una poderosa herramienta de diagnóstico imagenológico y planificación quirúrgica, así como, de asimilación y motivación para el paciente.

No siendo el objetivo principal de la presente publicación hacer una pormenorizada descripción del protocolo NobelGuide™, sí una presentación introductoria, a modo de marco referencial, permitirá un mejor planteamiento y comprensión de los casos clínicos acá descritos. En todos ellos, la utilización de este sistema de planificación digital, permitió sortear con éxito situaciones anatómicas complejas, sin la necesidad de elevación de colgajo, ni de complejizar el tratamiento con procedimientos accesorios o complementarios.

PLANIFICACIÓN QUIRÚRGICA DIGITAL

Desde su introducción, la tecnología de cirugía asistida por ordenador ha experimentado importantes mejoras y actualizaciones (up-grades), que han permitido una progresiva simplificación y masificación en nuestro medio.

El programa NobelGuide™, proporciona reconstrucciones 3D volumétricas y "slices", cortes o avances secuenciales en la ventana 3D (izquierda del monitor), las cuales pueden ser rotados en todos los ejes del espacio, permitiendo una amplia perspectiva y visualización. Simultáneamente, en la ventana bidimensional ó 2D (derecha del monitor) se observan los cortes secuenciales de 0,5 mm, correspondiendo exactamente a la coordenada de corte elegida para la colocación del implante en la imagen 3D de la izquierda (Figura 1).

Con el uso combinado de ambas ventanas, es posible realizar la colocación, rotación e inclinación de implantes; selección de abutments, pines de anclaje; establecer la relación de todos y cada uno de estos elementos con o sin la visualización del dispositivo protésico; determinación de valores Hounsfield, medición de distancias y ángulos.

La prótesis virtual, que también puede observarse y ocultarse durante la planificación, constituye una importante referencia para el posicionamiento de las fijaciones, plataformas protésicas, emergencia y proyección de abutments, relaciones estéticas y gingivoprotésicas.

Esta prótesis, que previamente ha sido definida como la situación ideal, corresponde a la digitalización por medio de una adquisición tomográfica, la que posteriormente será replicada como guía quirúrgica y prótesis fija definitiva.

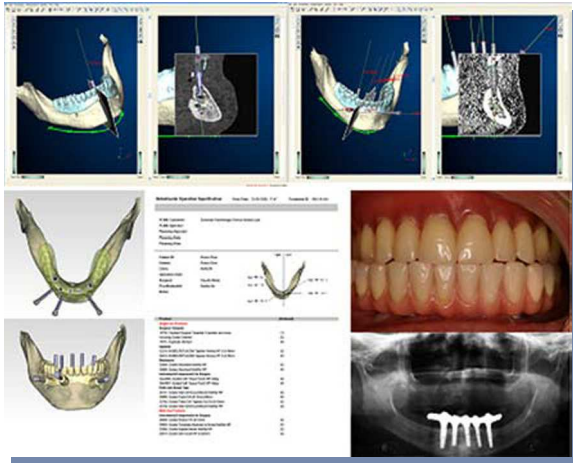


Figura 1. Secuencia fotográfica. Se presenta, resumida y esquemáticamente, un caso clínico desde el inicio de la planificación con la correcta conversión digital de los archivos DICOM de la adquisición tomográfica del paciente y guía radiográfica. Planificación terminada y vista de guía quirúrgica digital, control protésico y radiográfico inmediato post cirugía con protocolo NobelGuide™.

La prótesis fija definitiva (PFD), corresponderá al clon virtual de la prótesis removible original (PRO). Por lo tanto, el resultado protésico final depende de su correcta confección funcional, biomecánica y estética. Para la adquisición tomográfica, podrá emplearse como guía radiográfica (GR) la misma PRO o su duplicado hecho de acrílico transparente, a la que se le colocarán al menos 6 u 8 marcadores radiopacos de gutapercha de 1,0 a 1,5 mm de diámetro, fuera del plano oclusal con el propósito de evitar los artefactos generados por la presencia de metales. Esto último, es particularmente relevante en los casos parciales con presencia de restauraciones metálicas próximas a los vanos desdentados (Figura 2).

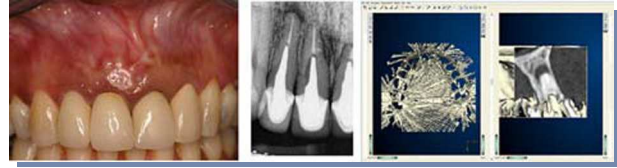
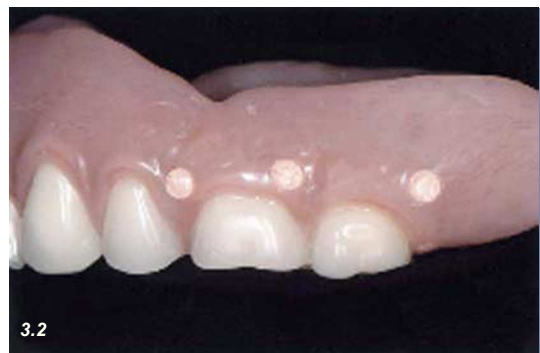
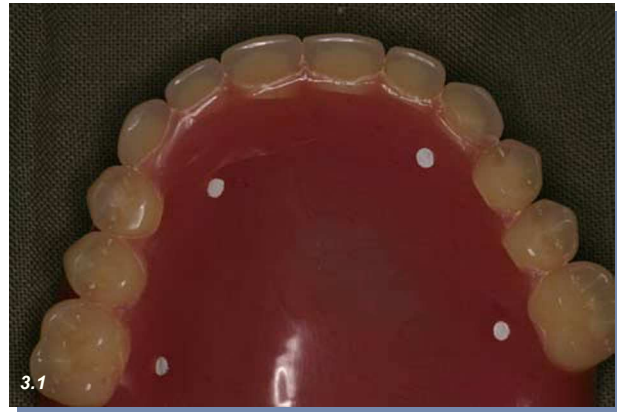Figura 2. Secuencia fotográfica. En ella se presenta la utilización del Programa NobelGuide™ con fines diagnósticos y no quirúrgicos; para un mejor análisis e interpretación de la compleja situación que afectaba al grupo 2 (lesión apical en 7 y 10, pérdida de tabla ósea vestibular de 8 y 9; fractura radicular oblicua en 8 y perforación endodóntica vestibular en tercio apical de 8 y 9). Además, en la reconstrucción oclusal 3D de la ventana izquierda, se pueden observar los artefactos generados por la presencia de metales en la porción coronaria y conducto radicular de la mayoría de las piezas dentarias superiores. Sin embargo, por ser la zona principal de análisis los ápices y tercio medio radicular, el examen tomográfico proporcionó valiosa información para complementar la toma de decisiones terapéuticas, junto con ser un importante recurso de explicación y motivación, como un necesario y objetivo respaldo médico legal.

Un primer barrido tomográfico es realizado al paciente con la GR en boca, estabilizada en oclusión céntrica a través de un registro interoclusal que actúa como llave de estabilización.

Un segundo barrido es realizado sólo a la GR, orientada en una posición similar a la usada por el paciente.

Son precisamente las referencias radiopacas de gutapercha de 1,0 a 1,5 mm de diámetro las que permitirán una perfecta adquisición y superposición entre estructuras anatómicas y dispositivo protésico, durante el proceso de conversión de los archivos tomográficos de extensión "DICOM" a las imágenes que se observarán en las ventanas de planificación digital (Figura 3).



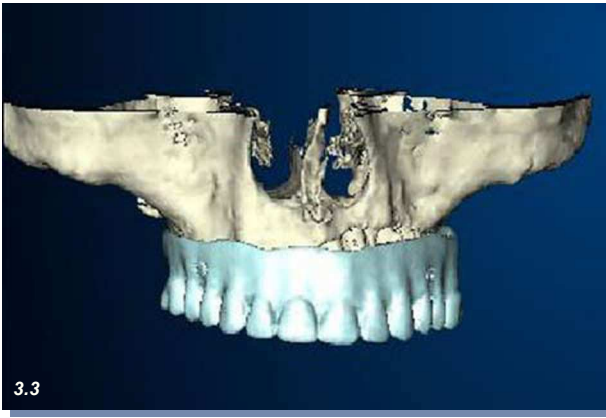


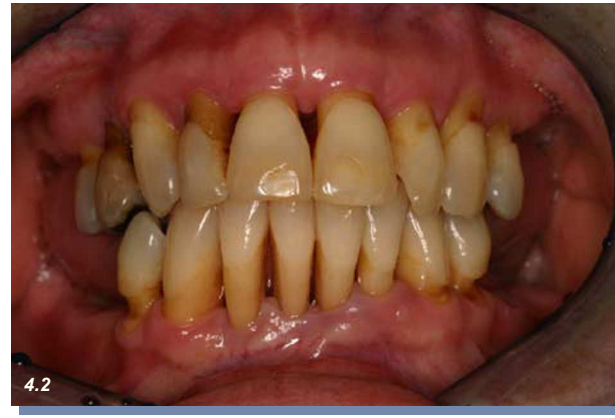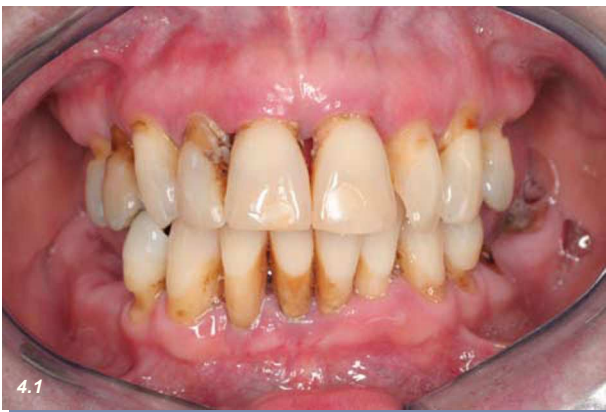Figura 3. Secuencia fotográfica. 3.1 y 3.2: Vista de referencias radiopacas de gutapercha de 1,0 a 1,5 mm de diámetro en PRO, que además servirá de GR. 3.3: Conversión aceptada y finalizada del maxilar con GR posicionada, reproduciendo exacta y perfectamente situación clínica real.

CASO CLÍNICO 1

Paciente género femenino de 51 años de edad, sistémicamente sana (ASA I); ex fumador pesado.
 Clase I de Kennedy Máxilo-Mandibular.
 Ausencia de Soporte Posterior. Inestabilidad Oclusal.
 Periodontitis Crónica Severa Generalizada.
 Motivo de Consulta: Rehabilitación Oral Integral.
 En la primera sesión de examen, la paciente manifestó un gran compromiso psicoemocional por su condición dentoperiodontal, además de un gran temor y resistencia a la atención odontológica (en particular, frente a la posibilidad de procedimientos quirúrgicos).

Plan de Tratamiento Propuesto en Fase 1

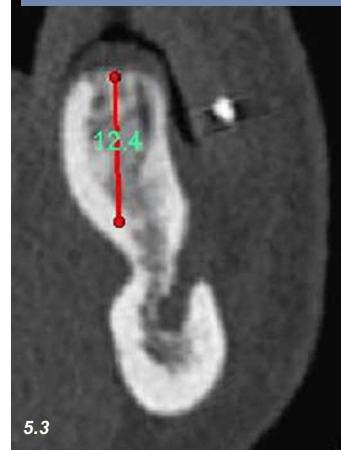
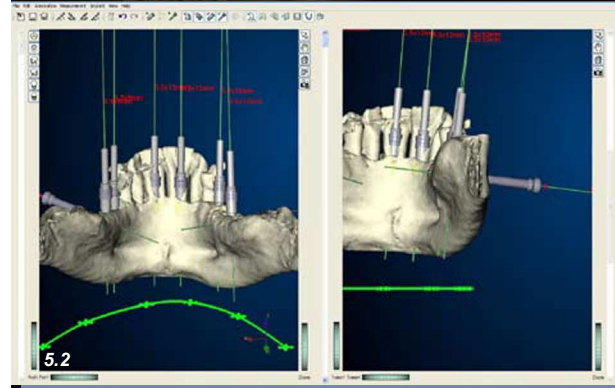
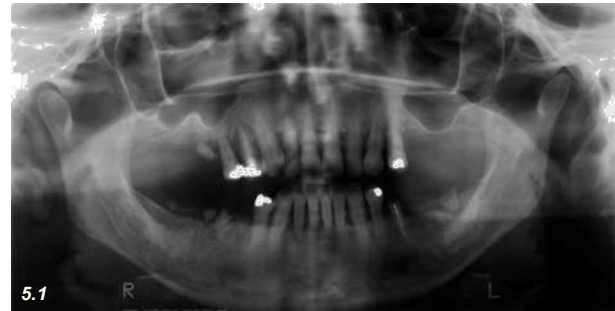1. Solicitud de Exámenes de Laboratorio.
2. Motivación e Instrucción en Técnicas de Higiene Oral. Con especial énfasis en higiene interproximal y dorso de lengua.
3. Profilaxis Superficial y Debridamiento radicular de todos los grupos remanentes.
4. Irrigación Subgingival.
5. Exodoncia de 5, 7, 23, 24, 25, 26 y de resto radicular 3, 18, 19, 20, 29, 32.
6. Estabilización superior provisional a través de puente acrílico de 4 a 8 y corona unitaria pieza 9.
7. Pulido Coronario todos los grupos dentarios.
8. Flúor Barniz.
9. Cirugía de Implantes bajo protocolo NobelGuide en posición 19, 20, 23, 26, 29, 30.



Figuras 4.1 y 4.2. Situación clínica antes y después de fase etiológica periodontal, y previo a confección de guía radiográfica con toma de tomografía para protocolo NobelGuide.

Si bien, en la ortopantomografía (Programa 11 Orthophos Plus Sirona) se aprecia altura suficiente en todas aquellas zonas candidatas a implantes dentales (Figura 5.1), la interpretación tomográfica permitió la visualización de importantes concavidades y escotaduras linguales (Figura 5.2).

En la Fig. 5.3, corte 2D correspondiente a zona pieza 20, la medición de 12.4 mm en la ubicación en la que exactamente desea posicionarse una fijación, sugiere optar por un implante de 10 mm de longitud de la línea Replace Select Tapered de Nobel Biocare.



Figuras 5.1, 5.2 y 5.3.

Complementariamente, con del protocolo NobelGuide y previo a la realización de las exodoncias, se descartó la opción de colocar tres implantes en área de incisivos del grupo V, optando por sólo dos de plataforma angosta, perfectamente paralelos en posición 23-26 (Figuras. 5.4 y 5.5).

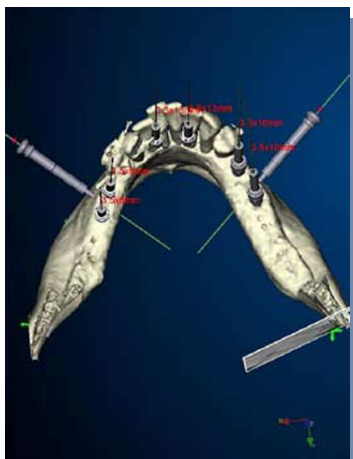


Figura 5.4. Planificación quirúrgica digital terminada. Se puede apreciar la ubicación, previo a la realización de las exodoncias, de sólo dos implantes de plataforma narrow en posición 23 y 26.

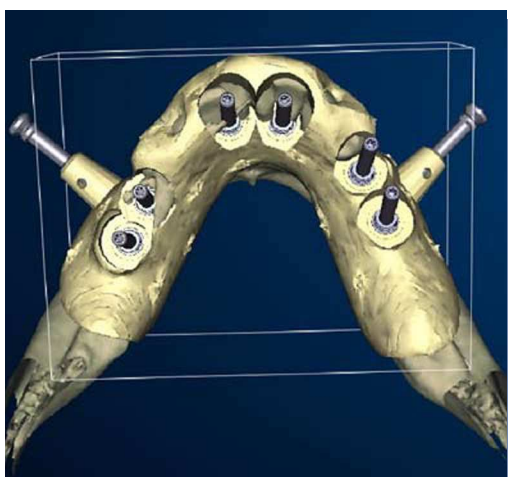


Figura 5.5. La planificación aceptada y aprobada. Información que es enviada vía Internet a Suecia y que posteriormente será convertida y remitida como la Guía Quirúrgica (clon o réplica exacta de lo obtenido digitalmente, confeccionada de una resina estereolitográfica).

En la Figura 5.6 se observa en control radiográfico tomado inmediatamente concluida la cirugía de exodoncia de todos los incisivos del grupo V y colocación de las seis fijaciones. Procedimiento que en total no demoró más de 45 minutos (incluidos todas las maniobras de preparación de pabellón y técnica anestésica).

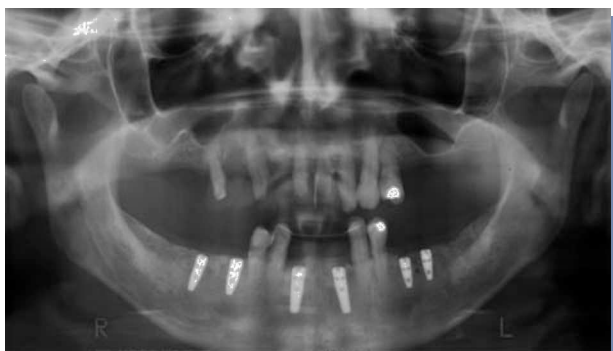

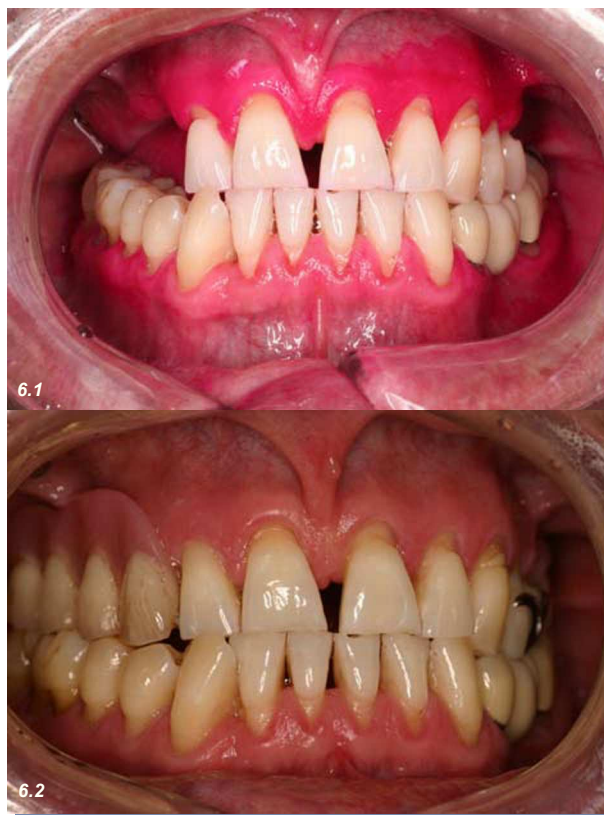Figura 5.6.

CASO CLÍNICO 2

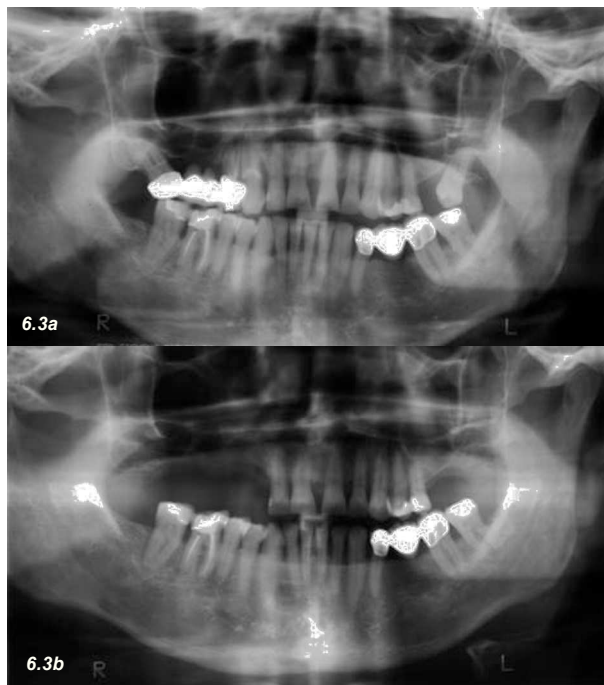
Paciente género masculino de 58 años de edad, sistémicamente sano (ASA I).

Este paciente fue tratado el año 2002 de manera integral y rehabilitado con Prótesis Parcial Removible superior (PPRS), debido a una escasa disponibilidad ósea en grupo I, asociado a una extensa neumatización sinusal y a su negativa de someterse a técnica de elevación sinusal (Figuras 6.1, 6.2 y 6.3a y b).

El año 2007, en una de sus visitas habituales de prevención y mantenimiento periodontal, se le comenta la existencia de esta nueva tecnología de planificación quirúrgica, a la vez, se propone realizar la fase de evaluación tomográfica con guía radiográfica para protocolo NobelGuide.



Figuras 6.1 y 6.2. Situación inicial con y sin PPRS.



Figuras 6.3a y b. Ortopantomografía Programa 11 Ortophos Plus de Sirona inicial y post exodoncia piezas con mal pronóstico. En ambas se aprecia la escasa disponibilidad ósea y la extensa neumatización sinusal.

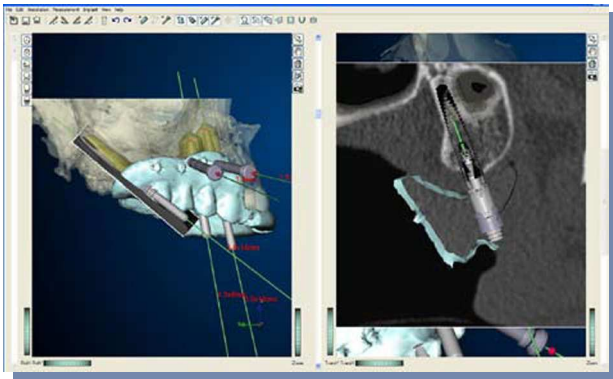


Figura 6.4. Planificación quirúrgica digital y detalle de la ubicación de la fijación distal y su relación con la cavidad sinusal.

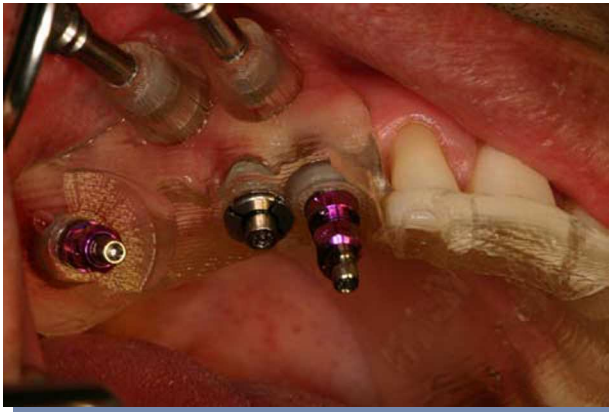

Figura 6.5. Cirugía NobelGuide terminada, con detalle de Guía Quirúrgica en boca, estabilizada con dos pines de anclaje y los tres implantes previa y digitalmente definidos.

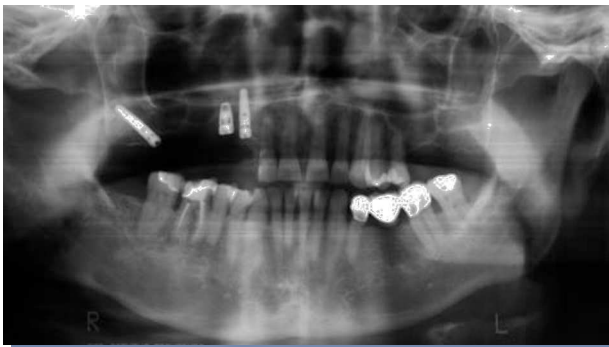

Figura 6.6. Control radiográfico inmediatamente finalizada la cirugía. En este caso se optó por un protocolo clásico en dos etapas.

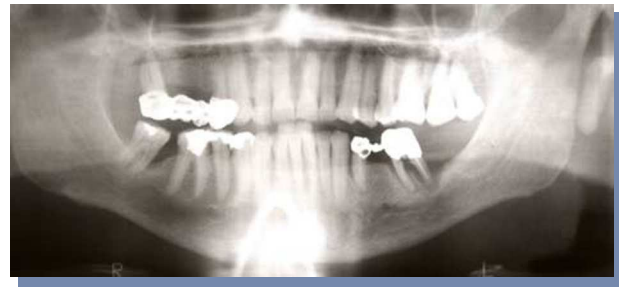

Figura 7.1. Situación inicial (Ortopantomografía proporcionada por el paciente en primera consulta).

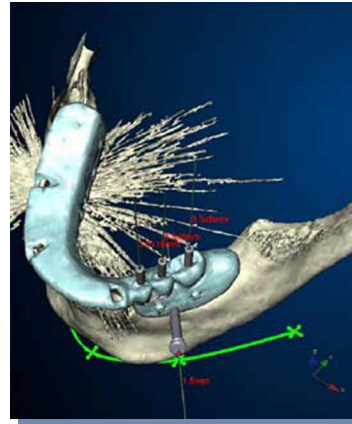


Figura 7.2. Planificación Quirúrgica Digital finalizada.

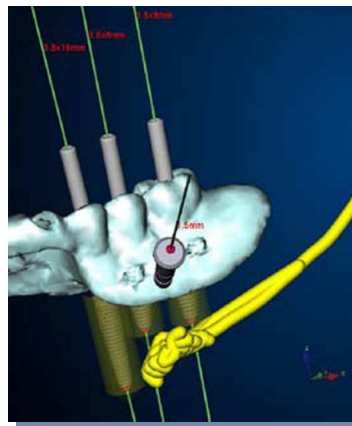


Figura 7.3. Ocultado el tejido óseo, se aprecia relación de implantes con canal mandibular, loop y emergencia del mentoniano.

CASO CLÍNICO 3

Paciente género masculino de 58 años de edad, sistémicamente sano (ASA I).

Sometido el año 2001 a tratamiento odontológico integral, quedando en espera la rehabilitación del grupo VI debido a una mayor complejidad quirúrgica por la cercanía del canal mandibular y un inusualmente extenso foramen y loop mentoniano.

También se le propone realizar etapa tomográfica con guía radiográfica. Una vez presentada la factibilidad quirúrgica a través de la planificación digital previa, el paciente acepta el tratamiento planteado.

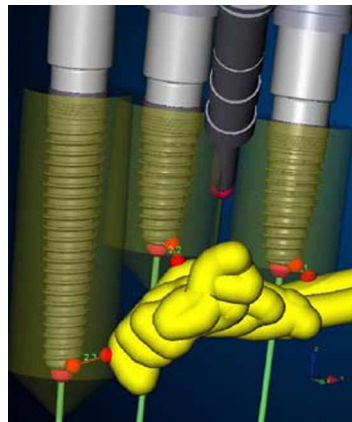


Figura 7.4. Detalle de relación de ápice de implantes con estructuras anatómicas nobles. 2,3 mm, 2,2 mm y 1,1 mm para implantes en posición 28, 29 y 30 respectivamente.

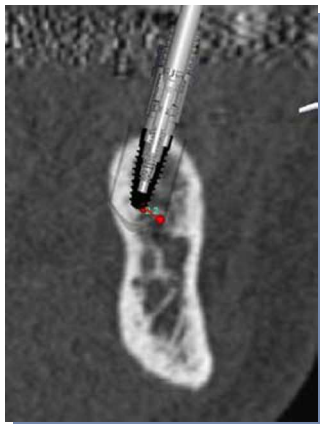

Figura 7.5. Corte 2D de implante en posición 29, en que también se aprecia la distancia de 2.2 mm entre ápice de implante y cortical coronal del loop del mentoniano.

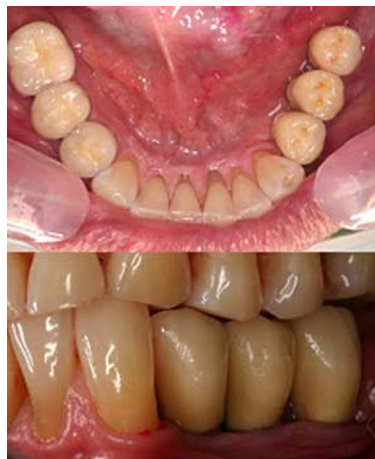

Figura 7.9. Condición clínica 30 días después de colocación de rehabilitación definitiva.

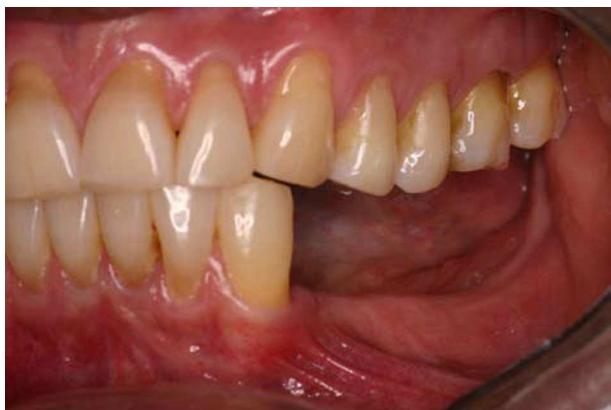

Figura 7.6. Condición inicial.

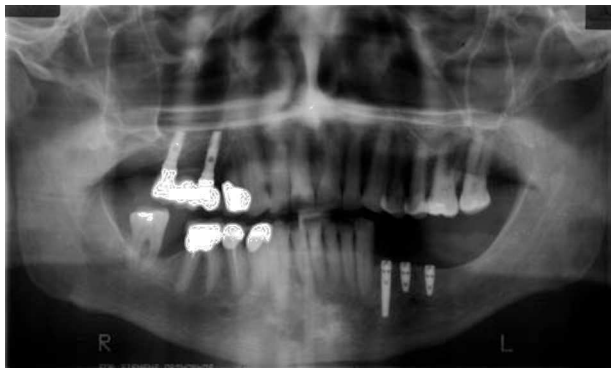


Figura 7.7. Control Radiográfico postquirúrgico. En atención al diámetro de los implantes y longitud de dos de ellos, así como, por consideraciones protésicas y biomecánicas, se indicó un protocolo de dos fases.

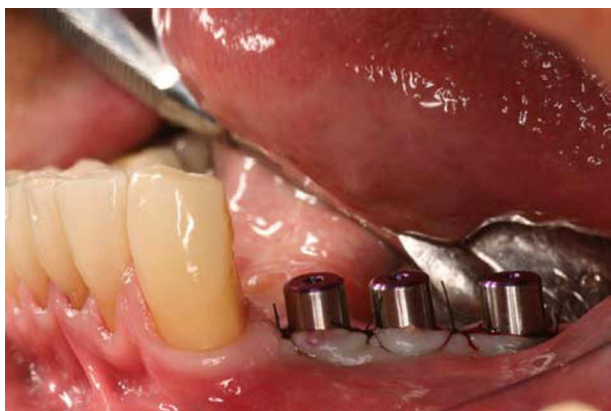

Figura 7.8. Conexión 4 meses posterior a la cirugía con protocolo de planificación digital.

DISCUSIÓN

La tecnología digital es una realidad cada vez más presente, no tan sólo en nuestras dinámicas profesionales, sino que en todos los ámbitos de la vida contemporánea, interconectada y globalizada. No siendo la odontología una excepción a este respecto.

En un mundo de inmediatez, poderosamente focalizado hacia el logro, el estilo e imagen, en desmedro de los procesos de evaluación, planificación y ejecución, resulta complejo y, frecuentemente, imposible asimilar tiempos de espera de cuatro, seis o más meses para la obtención de resultados satisfactorios y predecibles en implantología. Situación que, desafortunadamente, ha contribuido a un abuso o incorrecta indicación de procedimientos de una fase (ya sea ésta con carga inmediata, progresiva o tardía), así como, a la colocación de implantes en situaciones anatómicas complejas o limítrofes, sin la realización de adecuados procesos de análisis y planificación.

Si bien, la planificación quirúrgica digital no reemplaza o sustituye a los procedimientos convencionales (con o sin elevación de colgajo), ni prescinde de una necesaria experiencia quirúrgica previa, es una útil y poderosa herramienta diagnóstica y terapéutica que complementa favorablemente la práctica clínica de la implantología.

La técnica acá descrita, en general y bajo ideales condiciones, requiere de muy pocas visitas y horas en el sillón dental. Pudiendo reducirse los tiempos de espera para una rehabilitación de un maxilar o mandíbula totalmente desdentados a un promedio de tres a cuatro sesiones. Entre sus principales ventajas, están la reducción de los tiempos quirúrgicos, la realización de un procedimiento sin la necesidad de elevación de colgajo, altísimos estándares de precisión quirúrgico-protésica, utilización conservadora de anestésico local y posibilidad de conexión y carga inmediata en la misma sesión. Todo lo anterior, con excelentes postoperatorios debido a la significativa disminución del trauma quirúrgico.

La obtención de adquisiciones 3D y la posibilidad de manejar digitalmente situaciones complejas antes de exponer al paciente a un incierto margen de seguridad o predictibilidad, como en los casos descritos en el presente artículo, ha permitido a los autores sortear exitosamente situaciones cuya alternativa quirúrgica había sido originalmente descartada por el equipo profesional, o bien, por el paciente ante la even-tualidad de enfrentarse a complicados, largos y costosos procesos de re-construcción ósea para una correcta instalación de implantes dentales.

Si bien, un cirujano altamente experimentado podrá resolver la mayoría de aquellos casos más complejos, la utilización de esta tecnología permite la colocación precisa de implantes en situaciones límites de disponibilidad ósea, evadir las cavidades nasales y/o sinusales, así como, estructuras vasculonerviosas u otro tipo de alteración o situación inesperada (profundas escotaduras linguales, extensos loops y forámenes mentonianos), que no siempre son observables por los métodos radiográficos usualmente empleados en el diagnóstico y planificación de este tipo de tratamiento.

Con la aplicación de este protocolo, se reduce el riesgo de generar fenómenos de parestesia, dado que el posicionamiento de los implantes es previamente determinado durante la planificación digital, con una muy clara visualización del canal mandibular y una precisa determinación de las distancias entre las diferentes estructuras⁽¹⁴⁾.

Complementariamente, permite la utilización segura de la zona de la tuberosidad y región pterigoidea, disponiendo de fijaciones distales al seno maxilar, sin la necesidad de técnicas de elevación sinusal, suplementar con procedimientos de injerto o de exponer la rehabilitación al fracaso biomecánico por la generación de sobrecarga de cantilevers⁽¹⁴⁾.

Sin embargo, en fijaciones más distales el sistema puede presentar complejidades importantes o incluso contraindicación en presencia de una limitada apertura bucal, pues se debe considerar el alto de la Guía Quirúrgica y que las fresas vienen compensadas en igual longitud (10 mm), además del espacio necesario para el cabezal del contraángulo. Si

esta variable no ha sido previamente contemplada, pudiese incluso ser imposible introducir las fresas en boca en una o más ubicaciones de la Guía Quirúrgica. Por lo tanto, junto con atender este aspecto crítico durante el examen clínico, en la planificación digital será fundamental compatibilizar los aspectos quirúrgico-protésicos con una favorable inclinación de ingreso de las fresas en los anillos de la guía. Situación que también debe ser contemplada respecto a los pines de anclaje, ya que puede ocurrir que su ubicación y angulación haga imposible o extremadamente incómoda su utilización.

El grosor del tejido blando, particularmente en los sectores posterosuperiores, puede representar un desafío adicional no sólo para la técnica digital, sino también para la convencional de colocación de implantes dentales. La estabilización de la Guía Quirúrgica, así como la homologación de la posición virtual, pueden verse alteradas por una mayor resiliencia del tejido blando subyacente. Los abutments maquinados de fábrica, que vienen en longitudes mínimas y máximas ya establecidas o los personalizados en el laboratorio, en presencia de encías gruesas no sólo pueden generar largas transiciones transmucosas, con todas las complicaciones microbiológicas e higiénicas que esto pudiese representar, sino también, dificultan el perfecto calce con la plataforma protésica de el o los implantes. La situación descrita debe ser previamente considerada, junto con su eventual corrección quirúrgica antes de la confección de la PRO, que servirá directamente o como duplicado de referencia para la confección de la guía radiográfica utilizada en la adquisición tomográfica.

Un paso relevante del protocolo NobelGuide, es proveer un adecuado efecto anestésico local (en extensión, profundidad y duración), pues resultaría técnicamente complejo reforzar la anestesia o, peor aún, remover la guía estando ésta en boca ya estabilizada con los pines de anclaje y uno o más implantes instalados.

Con relación a este último punto, se sugiere, además de un cuidadoso bloqueo anestésico, realizado idealmente algunos minutos antes del posicionamiento de la guía (con el fin de prevenir cualquier mínimo desajuste o falta de asentamiento por interferencia volumétrica), perforarla estratégicamente para poder acceder a los tejidos ante una eventual necesidad de re-infiltración.

Otro aspecto importante y aparentemente obvio, es probar con la debida antelación la Guía Quirúrgica, no sólo en boca, sino con todos y cada uno de los elementos que en ella deberán perfectamente ser introducidos y fácilmente retirados durante la ejecución de la cirugía de implante. En especial los anillos reductores de diámetro y las fresas puestas en el contraángulo, pues en ocasiones, el problema no es el expedito ingreso de la fresa dentro del anillo de la guía, sino su completa penetración a tope debido a la existencia de alguna interferencia para el cabezal del motor de implante.

Se deben, además, observar todas aquellas recomendaciones hechas por el fabricante respecto a su caducidad, manipulación y almacenamiento, evitando someter la resina estereolitográfica de la cual está construida la guía quirúrgica, a fuerzas excesivas que la pudiesen fracturar, así como, su exposición a humedad y radiación lumínica.

CONCLUSIONES

1. El protocolo clásico de colocación de implantes dentales descrito por Brånemark y cols. en los años 60, sigue siendo una alternativa segura y altamente predecible.
2. Sobre la base de la evidencia científica actualmente disponible, se ha establecido que protocolos en una fase (con carga inmediata, progresiva o tardía), son también una opción viable que ha mostrado resultados altamente satisfactorios.
3. El advenimiento de tecnología digital 3D para el diagnóstico imagenológico y planificación quirúrgica virtual, son hoy una realidad de creciente desarrollo en nuestro medio.
4. La planificación digital permite resolver casos clínicos complejos y situaciones anatómicas límite, que por medios tradicionales serían de un mayor riesgo y trauma quirúrgico, obligando a la indicación de procedimientos accesorios o complementarios, con el consecuente incremento del tiempo y recursos necesarios.
5. El protocolo acá descrito no puede ser empleado en cualquier situación clínica, pues presenta contraindicaciones (absolutas y/o relativas), como una limitada apertura bucal o un insuficiente remanente óseo, que obligarían a un acceso quirúrgico convencional a colgajo y técnicas de regeneración o injerto.
6. Dentro de sus principales ventajas está la comodidad y seguridad de operar previamente y de manera virtual a un paciente, reducido número de sesiones, posibilidad de rehabilitación y carga inmediata, cirugía sin colgajo, mínimo trauma quirúrgico con un excelente postoperatorio y rápida reincorporación social y laboral.
7. Cualquiera sea la alternativa seleccionada (convencional en dos fases, en una fase o planificación digital), exige del clínico o equipo profesional una curva mínima de aprendizaje, una exhaustiva evaluación (sistémica, clínica, imagenológica), así como, una acabada planificación.

REFERENCIAS BIBLIOGRÁFICAS

1. Branemark PI, HBO, Adell R, et al. Osseointegrated implants in the treatment of edentulous jaw. Experience from a 10 year period. . Scand J Plast Reconstr Surg, 1977. 16 (suppl): p. 1-132.
2. Lindquist LW, CGE, Jemt TA. A prospective 15-year follow-up study of mandibular fixed prostheses supported by osseointegrated implants. Clin Oral Implants Res, 1997. 7: p. 329-336.
3. Branemark PI, EP, Ohmell LO, et al. Branemark Novum: A new treatment concept for rehabilitation of the edentulous mandible. Preliminary results from a prospective clinical follow-up study. Clin Implant Dent Relat Res, 1999. 1: p. 2-16.
4. Chatzistavrou M, FDA, Cooper LF. Immediate loading of dental implants in partially edentulous patients: A clinical report. J Prothodont, 2003. 12: p. 26-9.
5. Gapski R, WHL, Mascarenhas P, Lan NP. Critical review of immediate implant loading. Clin Oral Implants Res, 2003. 14: p. 515-27.
6. Glauser R, LAK, Gittlow J, Sennerby L, Portmann M, Ruhstaller P. Immediate occlusal loading of Branemark TiUnit implants placed predominantly in soft bone: 1-year results of a prospective clinical study. Clin Implant Dent Relat Res, 2003. 5 (Suppl): p. 47-56.
7. Harris D, BD, Dula K, Gröndahl K, Harris D, Jacobs R, et al. E.A.O. guidelines of the use of diagnostic imaging in implant dentistry. A consensus workshop organized by the European Association for Osseointegration in Trinity College Dublin. Clin Oral Implants Res, 2002. 13: p. 566-70.
8. Tarnow D, ES, Classi A. Immediate loading of threaded implants at stage 1 surgery in edentulous arches: ten consecutive case reports with 1 to 5 year data. Int J oral Maxillofac Implants, 1997. 12: p. 319-24.
9. Ogawa T, NI. Different bone integration profiles of turned and acid-etched implants associated with modulated expression of extracellular matrix genes. Int J oral Maxillofac Implants, 2003. 18: p. 200-10.
10. Zechner W, T, Furst G, Tepper G, Thams U, Mailath G, et al. Osseous healing characteristics of three different implant types. Clin Oral Implants Res, 2003. 14: p. 150-7.
11. Sadowsky SJ. The implant-supported prosthesis for the edentulous arch: design considerations. J Prosthet Dent, 1997. 78: p. 28-33.
12. Zitzmann NU, MCP. Treatment plan for restoring the edentulous maxilla with implant-supported restorations: removable overdentures versus fixed partial denture design. J Prosthet Dent, 1999. 82: p. 188-96.
13. Kraut RA. Interactive CT diagnostics, planning and preparation for dental implants. Implant Dent, 1998. 7: p. 19-25.
14. Balshi F, Stephen WJG, Balshi JT. Surgical planning and prosthesis construction using computer technology and medical imaging for immediate loading of implants in the pterigomaxillary region. Int J Periodontics Restorative Dent, 2006. 26: p. 239-247.
15. Marchack BC. An immediately loaded CAD/CAM-guided definitive prosthesis: A clinical report. J Prosthet Dent, 2005. 93: p. 8-12.
16. Van Steenberghe D, NI, Andersson M, Brajnovic I, Van Cleynenbreugel J, Suetens P. A custom Template and definitive prosthesis allowing immediate implant loading in the maxilla: a clinical report. Int J oral Maxillofac Implants, 2002. 17: p. 663-70.
17. Verstreken K, VCJ, Marchal G, Naert I, Suetens P, Van Steenberghe D. Computer-assisted planning of oral implant surgery. A three-dimensional approach. Int J oral Maxillofac Implants, 1996. 11(806-10).

CORRESPONDENCIA AUTOR

Claudio Melej G.

Clinica Abadía. Gral. Velásquez 890, Of. 301. Antofagasta, Chile.

Fono: +56-55-223953.

claudiomelej@clinicaabadia.cl

Trabajo recibido el 14/07/2008.

Aprobado para su publicación el 22/09/2008.