

Provisionalización Inmediata en Alvéolo Fresco: Dos Casos Clínicos en el Sector Anterosuperior

Immediate Function in the Fresh Socket: Two Clinical Cases in the Anterior Maxillary Region

Marchant Molina SH¹, Vivanco Tortello MF².

RESUMEN

Según el protocolo original, los implantes deben ser instalados 4 a 12 meses después de la extracción del diente a sustituir, y una vez instalados, debemos esperar un periodo de 3 a 6 meses antes de la conexión con la cavidad oral y la carga oclusal.

Hoy podemos instalar implantes en el mismo acto quirúrgico en que se realiza la extracción de la pieza dentaria a sustituir y dejarlos con función inmediata, es decir, podemos conectar los aparatos protésicos el mismo día de la instalación de los implantes, dejándolos sin carga oclusal, cumpliendo una función básicamente estética, lo que es de gran importancia en el sector anterosuperior donde se realiza la mayoría de los casos.

La carga inmediata sobre implantes inmediatos tiene un índice de éxito variable, pero si se utiliza un protocolo estricto, es un procedimiento con alta tasa de éxito y múltiples ventajas, entre las cuales están disminuir la reabsorción ósea del alvéolo postextracción, aprovechar las virtudes de una cirugía sin colgajo, acortar los tiempos de tratamiento, disminuir los costos, aumentar la comodidad y satisfacción del paciente y obtener resultados estéticos óptimos.

Se presentarán dos casos clínicos, apropiadamente seleccionados, en los que se describen los procedimientos y precauciones quirúrgicas y prosthodónticas claves para obtener éxito cuando realizamos función inmediata en implantes inmediatos.

Rev. Clin. Periodoncia Implantol. Rehabíl. Oral Vol. 2(1); 16-22, 2009.

Palabras clave: Carga/función inmediata, implantes inmediatos, alvéolos postextracción, cirugía libre de colgajo, estética anterosuperior.

ABSTRACT

According to the original protocol, implants should be installed 4 to 12 months after the extraction of the tooth to be replaced. Once installed, the waiting period before the connection to the oral cavity and the occlusal loading, should be between 3 and 6 months.

Today, implants can be installed in the same surgery in which the tooth to be substituted is extracted, allowing immediate function. In other words, we can connect the prosthetic devices the same day of the installation of the implants, leaving them without occlusal loading. This is particularly important in the anterior maxillary region, a frequently intervened and aesthetically demanding region.

Immediate loading over immediate implants has a variable success rate, nevertheless, if the strict protocol is used, the procedure is highly successful with multiple advantages. This procedure diminishes post extraction socket resorption, allows flapless implant surgery to be used, reduces treatment time, lowers costs, increases patient comfort and satisfaction, and has ideal aesthetic results.

In this paper we will approach two carefully selected clinical cases to describe the surgical and prosthodontic procedures and precautions, which are the key to obtain success when the immediate function over immediate implants technique is used.

Rev. Clin. Periodoncia Implantol. Rehabíl. Oral Vol. 2(1); 16-22, 2009.

Key words: Immediate loading/function, immediate implants, postextraction sockets, flapless surgery, esthetic region.

INTRODUCCIÓN

Más de 30 años de experiencia clínica e investigación han demostrado que la rehabilitación oral de zonas desdentadas mediante restauraciones implantosoportadas es un método seguro con un alto índice de éxito⁽¹⁾.

En muchos casos no nos encontramos frente a zonas desdentadas sino frente a piezas dentarias con indicación de extracción, situación en la cual convencionalmente debemos esperar un periodo de 4 a 12 meses entre la extracción del diente y la instalación del implante⁽²⁾. Para reducir los tiempos del tratamiento cuando la extracción del diente precede a la colocación del implante, podemos instalar el implante inmediatamente en el alvéolo postextracción sin esperar la cicatrización del sitio, aprovechando su gran potencial regenerativo⁽¹⁾. Es decir, podemos colocar un implante en el mismo acto quirúrgico en que se realiza la extracción del diente a sustituir⁽³⁾, ya que existe evidencia científica de que la oseointegración puede ser lograda^(1,4), con un índice de éxito de

92.7% - 98%⁽³⁾, que muchos autores comparan con el índice obtenido en sitios cicatrizados⁽²⁾.

Después de la exodoncia comienza la reabsorción ósea del alveolo. La instalación de implantes inmediatos mantendría el volumen óseo y el nivel del tejido blando^(1,5,6), lo que tiene un rol fundamental en la estética⁽¹⁾, ya que el resultado final debe ser una restauración implantosoportada en armonía con la dentición existente⁽²⁾.

Estudios recientes postulan que cuando se instalan implantes inmediatos a la extracción en un procedimiento con elevación de colgajo, ocurre inevitablemente una reabsorción marcada del tejido duro postextracción resultando incluso en una pérdida marginal de oseointegración ya que la porción marginal del implante después de 3-4 meses de cicatrización queda sin contacto óseo y la instalación de implantes inmediatos aparentemente no interfiere en este proceso⁽⁷⁻⁹⁾.

En los casos de dientes con patologías sin posibilidad de tratamiento⁽³⁾ por trauma dentoalveolar, fractura radicular y caries extensa irreparable, podemos realizar implantes inmediatos⁽²⁾, siempre

1. Cirujano-Dentista, Especialista en Rehabilitación e Implantología Oral, Docente Postgrado Implantología Universidad de Chile. Chile.

2. Cirujano-Dentista, Universidad Mayor, Alumna Especialidad en Rehabilitación Oral, Universidad de Chile. Chile.

que exista adecuado soporte óseo para obtener estabilidad primaria⁽⁴⁾ y mantener la morfología de tejidos blandos con fines estéticos. Los requisitos quirúrgicos incluyen exodoncia atraumática y realizar un curetaje alveolar que elimine el tejido blando de las paredes⁽³⁾. No podemos realizar implantes inmediatos en presencia de infección activa, fistula o supuración y tampoco cuando sea necesario realizar cirugías complementarias avanzadas o exista un defecto óseo extenso y/o de tejido blando que nos impida anticipar un resultado estético⁽²⁾.

La presencia de infecciones crónicas en el alvéolo, periodontales o periapicales, es todavía visto como una contraindicación para la instalación de implantes en los alvéolos frescos, sin embargo, algunos autores han demostrado que la instalación de implantes inmediatos en alvéolos con algún grado de lesión ósea puede ser exitosa, si se realiza una adecuada terapia pre y post operatoria, apoyada con antibióticos y un curetaje alveolar minucioso, obteniendo el mismo índice de éxito que en los alvéolos sanos^(10,11).

Según el protocolo original, una vez instalados los implantes deben quedar en una posición sumergida por unos meses antes de la carga oclusal y la comunicación con la cavidad oral. Hoy, esto no se considera un prerrequisito para obtener oseointegración, sino más bien una reserva terapéutica ya que se han demostrado las virtudes de la carga inmediata en todas las regiones de la cavidad oral⁽¹⁾. Se define "carga inmediata" a la conexión de la prótesis el día de la instalación de los implantes o dentro de las primeras 48 hrs. Estas prótesis pueden quedar con contacto oclusal (carga inmediata plena o carga inmediata oclusal) o sin contactos dentarios en oclusión céntrica, es decir, cuando el paciente cierra los dientes, la prótesis no ocluye, no recibe carga oclusal directa, pero recibe estímulos suaves de la lengua, las mejillas y eventualmente del bolo alimenticio (Provisionalización inmediata, estética inmediata o carga inmediata no oclusal). Este tipo de carga está reservado para pacientes parcialmente desdentados, en los cuales las relaciones oclusales pueden ser mantenidas por la oclusión natural durante el tratamiento rehabilitador^(12,13).

Varios estudios se han enfocado en el uso combinado de implantes inmediatos y carga inmediata⁽¹⁰⁾, obteniendo un índice de supervivencia variable. De hecho, muchos autores consideran que los alvéolos postextracción son un factor de riesgo para la oseointegración, sin embargo, si usamos un protocolo estricto sería un procedimiento seguro y de confianza⁽¹⁾.

Este concepto ha cambiado la planificación del tratamiento de los dientes perdidos en la zona maxilar anterior donde se realiza la mayoría de las restauraciones unitarias implantosoportadas. Hoy podemos realizar provisionalización inmediata sobre implantes inmediatos permitiendo una Cicatrización Gingival Guiada, objetivo principal de la implantología desde un punto de vista quirúrgico; lograr un margen gingival armonioso sin cambios abruptos en los tejidos, manteniendo las papilas intactas y preservando el contorno convexo del reborde alveolar con resultados estéticos óptimos^(6,14).

Por otra parte, esta técnica nos permite realizar sólo un procedimiento quirúrgico^(2,10), disminuyendo los costos y aumentando la comodidad y satisfacción del paciente⁽³⁾. Además podemos aprovechar las ventajas de una cirugía mínimamente invasiva, con un procedimiento sin colgajo^(15,16) y sin sutura que disminuye el sangramiento y minimiza la pérdida de tejido periimplantario⁽¹⁵⁾, ya que se ha demostrado que la elevación de colgajo resulta en recesiones gingivales y reabsorción ósea alrededor del diente natural⁽¹⁶⁾.

PROCEDIMIENTO QUIRÚRGICO Y REHABILITADOR

Caso Clínico 1

Paciente sexo femenino, 41 años de edad, sin antecedentes de enfermedades sistémicas, con indicación de extracción del incisivo lateral superior izquierdo (pieza 2.1) por caries radicular extensa irreparable (Fig. 1).

Al examen intraoral se observó la indemnidad de los tejidos de soporte y al examen oclusal la paciente presenta oclusión orgánica. El examen radiográfico periapical no mostró lesiones periradiculares y se observó suficiente tejido óseo apical a la pieza dentaria lo que aumenta las posibilidades de lograr una estabilidad inicial compatible con carga inmediata (Fig. 2).

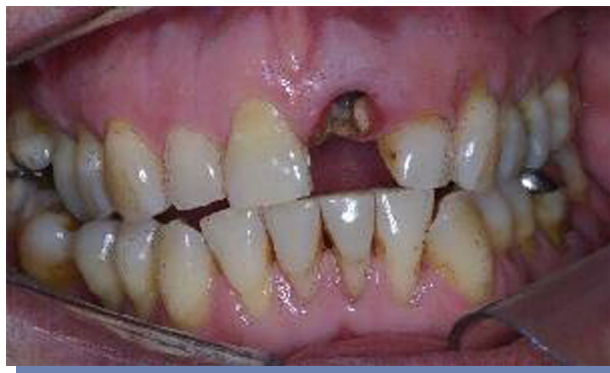

Figura 1. Incisivo lateral superior izquierdo con indicación de extracción por caries radicular extensa irreparable.

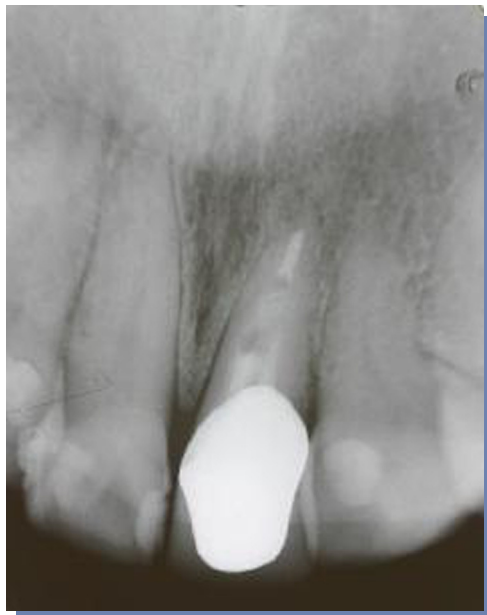

Figura 2. Radiografía previa caso clínico 1.

La paciente fue premedicada con amoxicilina 1gr cada 12 hrs. por 7 días, y ketoprofeno como analgésico, 100 mg cada 12 hrs. por 5 días, comenzando la toma de los comprimidos la noche anterior a la cirugía.

Con anestesia local infiltrativa, Mepivacaina con y sin vasoconstrictor vestibular y palatina, se inició la cirugía con la extracción atraumática de la pieza dentaria manteniendo intactas las papilas y las dimensiones del reborde en altura y espesor (Fig. 3). Se realizó un curetaje alveolar minucioso para asegurar la eliminación total del tejido blando de las paredes. Inmediatamente después, se evaluaron las dimensiones del tejido gingival determinando la ubicación de la cresta ósea, y valorando principalmente la mantención de la pared vestibular.

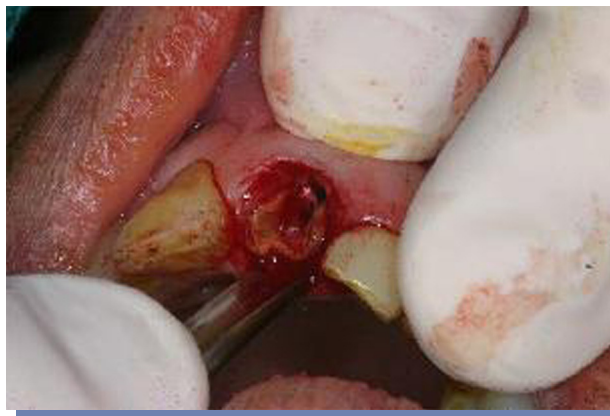


Figura 3. Extracción atraumática p. 9.

Como este procedimiento se realizó sin elevación de colgajo, no existe visión directa de la topografía del reborde alveolar, por lo que fue determinante definir cuidadosamente la dirección del fresado en base a los siguientes parámetros:

- El fresado se realiza entre los ejes axiales de los dientes vecinos.
- Por detrás de una línea tangente que une ambas superficies vestibulares.
- En la pared palatina del alveolo, en la unión de los dos tercios cervicales con el tercio apical.
- La plataforma del implante debe quedar 3mm apical del margen gingival (Fig. 5).

Considerando los parámetros antes descritos, se realizó un fresado atraumático secuencial con abundante irrigación con suero fisiológico y se instaló un implante Zimmer®, Tapered Screw-Vent, MTX de 4.7mm de diámetro y 16 mm de largo (Fig.4) con 45 Ncm de torque, obteniendo una adecuada estabilidad primaria.

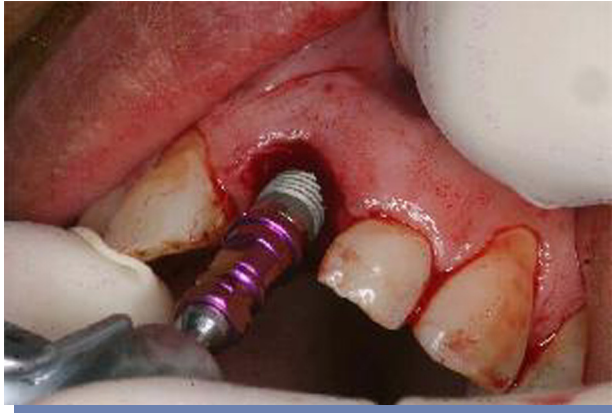

Figura 4. Se instaló un Implante Zimmer®, Tapered Screw-Vent, MTX de 4.7mm x 16 mm.

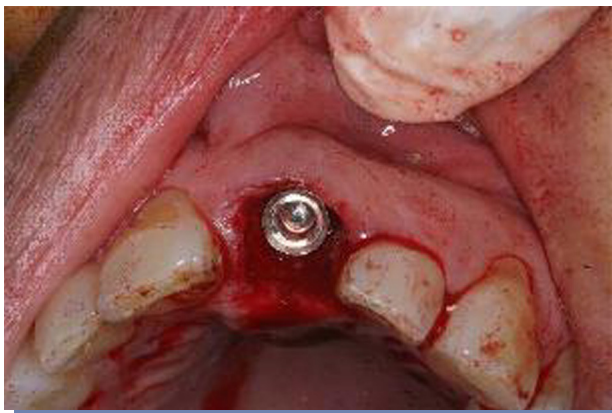


Figura 5. La plataforma del implante debe quedar 3mm apical del margen gingival.

Una vez instalado el implante, se utilizó el mismo portaimplante que viene como suministro de fábrica para tallar un muñón temporal inmediato y se ajustó sobre él una corona de policarbonato rebasada con acrílico Duralay® (Fig.6). La corona provisional se cementó temporalmente, perfectamente pulida. Debido a que el implante debe quedar sin carga oclusal directa, la corona provisional no debe presentar contactos en oclusión céntrica ni en movimientos excursivos. Las piezas dentarias naturales mantienen las relaciones oclusales y guían la mandíbula durante los movimientos excéntricos.

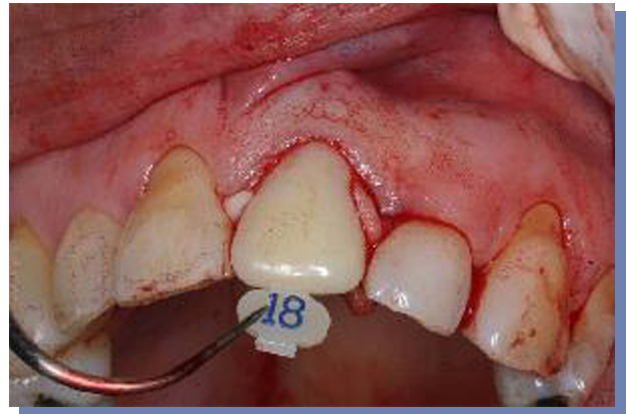

Figura 6. Se talló como muñón temporal el portaimplante que viene como suministro de fábrica y se ajustó sobre él una corona de policarbonato rebasada con acrílico Duralay®.

Se realizaron controles a los 7, 14 y 30 días. Después de 4 meses de cicatrización (Figs. 7 y 8), se tomó una impresión definitiva con cubeta abierta, y el laboratorio fabricó una corona de porcelana pura, PSEmpress®. El muñón temporal se removió, se conectó el muñón definitivo Zimmer® angulado 20 grados (Fig. 9), con 30Ncm y se cementó a corona definitiva con cemento Ketac-Cem® (3M Espe) (Fig.10). Se ajustó la oclusión procurando dejar la corona definitiva con un contacto leve en céntrica y movimientos excursivos. En apriete suave podemos retirar un papel de articular de grosor 0,008 pulgadas y en apriete máximo este contacto no nos permite retirar el papel.

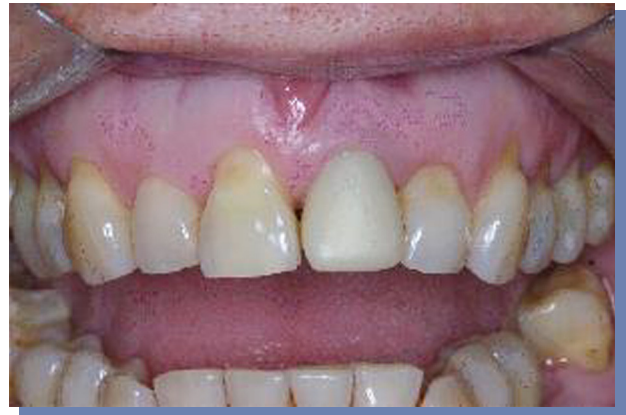

Figura 7. Implante zona p.9 después de 4 meses de cicatrización.

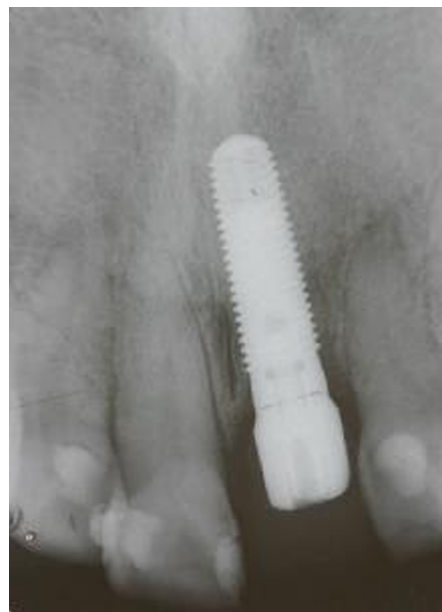

Figura 8. Radiografía de control después de 4 meses de cicatrización.

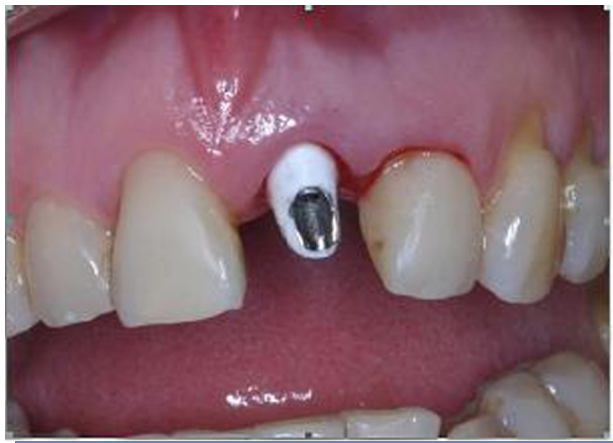

Figura 9. Muñón definitivo Zimmer®, angulado 20 grados.

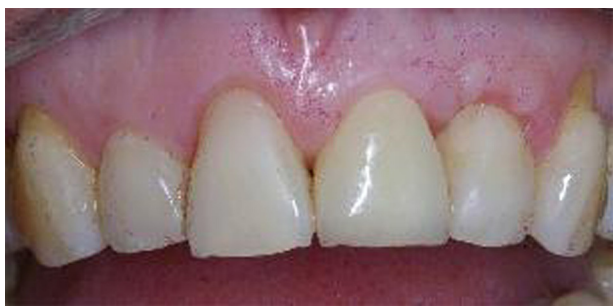

Figura 10. Fotografía final con la corona de porcelana pura cementada.

Caso Clínico 2

Paciente sexo femenino, 48 años de edad, sistémicamente sana, con indicación de extracción del incisivo lateral superior izquierdo (pieza 2.1) por fractura radicular extensa de tipo vertical (Fig. 11).

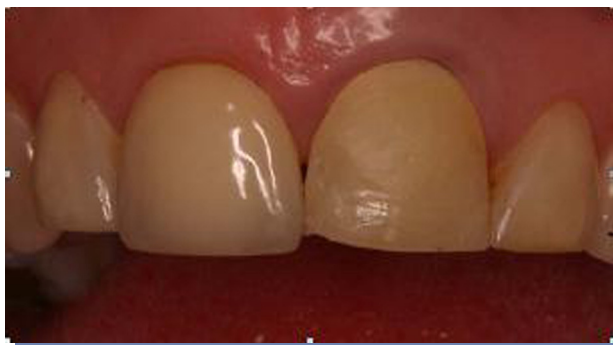

Figura 11. Fotografía inicial caso clínico 2.

La paciente presenta las mismas características intraorales y oclusales que el caso clínico 1 por lo que se utilizó el protocolo descrito anteriormente (Figs. 12, 13, 14 y 17). Se instaló un implante NobelBio-care®, Replace Tapered Groovy de 5 mm de diámetro y 16 mm de largo (Fig. 15) con 45 Ncm de torque (Fig. 16), obteniendo una adecuada estabilidad primaria.

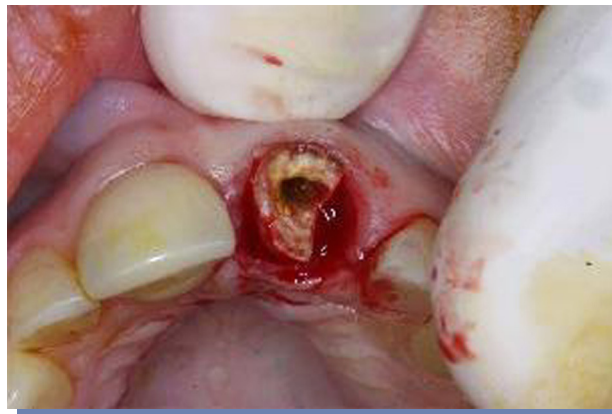

Figura 12. Extracción atraumática incisivo lateral superior izquierdo por fractura radicular extensa de tipo vertical.

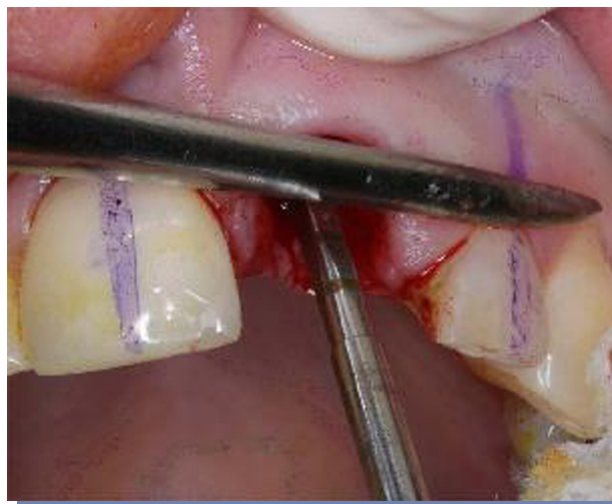

Figura 13. El fresado se realiza entre los ejes axiales de los dientes vecinos, por detrás de una línea tangente que une ambas superficies vestibulares.

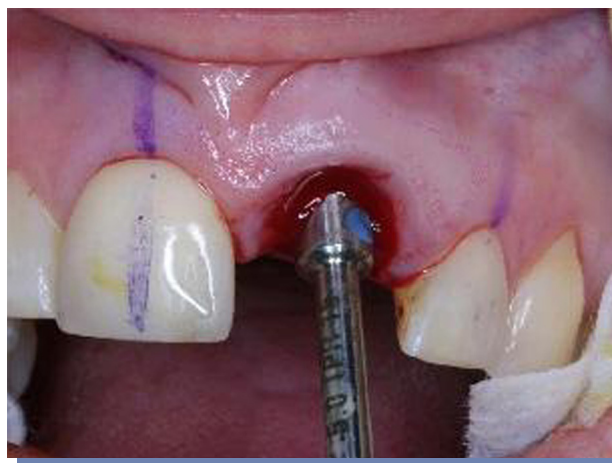

Figura 14. El fresado se realiza según el kit del implante a instalar.



Figura 15. Implante NobelBiocare®, Replace Tapered Groovy de 5 mm de diámetro y 16 mm de largo.

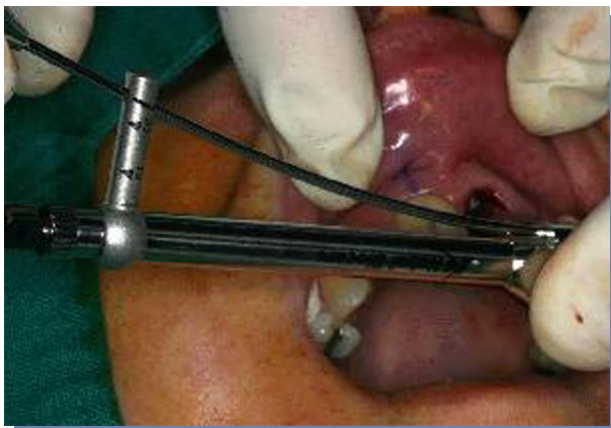


Figura 16. Instalación del implante con 45Ncm.

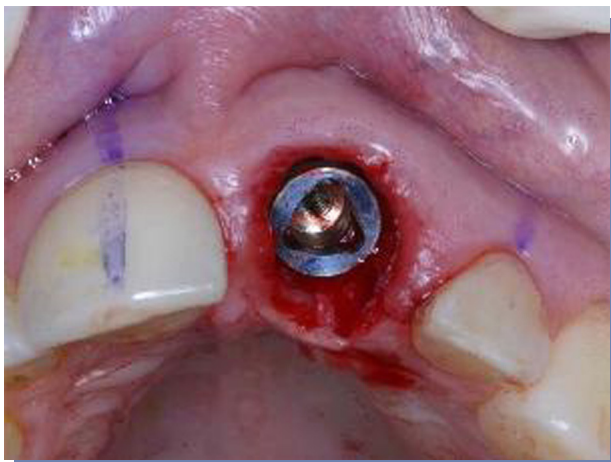


Figura 17. La plataforma del implante debe quedar 3mm apical del margen gingival.

Una vez instalado el implante, se utilizó un muñón NobelBiocare®, NobelEsthetic angulado 15 grados como muñón temporal inmediato (Fig. 18), y se ajustó sobre él una corona de policarbonato rebasada con acrílico Duralay® (Fig. 19). La corona provisional se cementó temporalmente, perfectamente pulida. Debido a que el implante debe quedar sin carga oclusal directa, la corona provisional no debe presentar contactos en oclusión céntrica ni en movimientos excursivos.

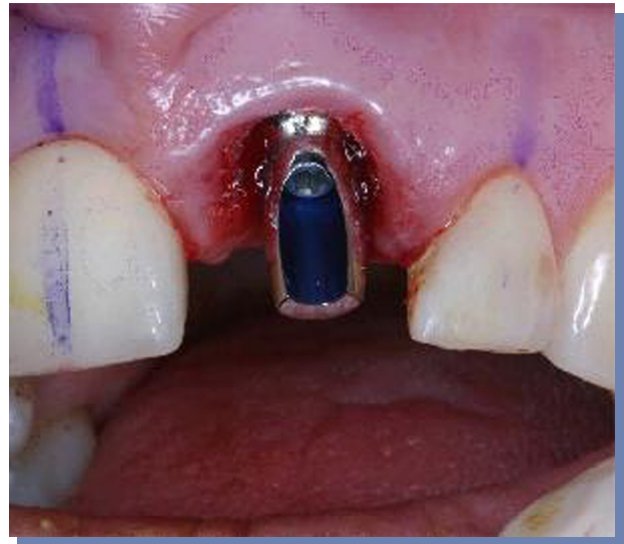

Figura 18. Se utilizó un muñón NobelBiocare®, NobelEsthetic angulado 15 grados como muñón temporal inmediato.

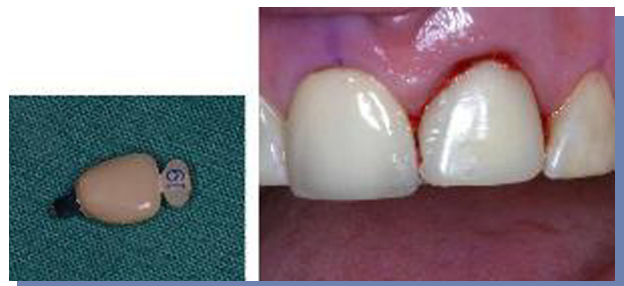

Figura 19. Se ajustó sobre el muñón una corona de policarbonato rebasada con acrílico Duralay®. Provisionalización inmediata.

Se realizaron controles a los 7, 14 y 30 días. Después de 4 meses de cicatrización (Figs. 20 y 25), se talló el muñón de la pieza 8 para realizar en ella una prótesis fija unitaria (Fig. 21) y se tomó una impresión definitiva tanto del muñón dentario como del implante utilizando una técnica con cubeta abierta (Fig. 22). El laboratorio fabricó dos coronas de porcelana pura, IPS Empress® (Fig. 23). El muñón temporal se removió y se conectó el muñón definitivo con 30Ncm. Se cementaron ambas corona definitivas con cemento Ketac-Cem® (3M Espe) (Fig. 24) y se ajustó la oclusión procurando dejar la corona definitiva con un contacto en céntrica y movimientos excursivos leve. En apriete suave podemos retirar un papel de articular de grosor 0,008 pulgadas y en apriete máximo este contacto no permite retirar el papel.

La cicatrización en ambos casos clínicos fue exitosa sin complicaciones postquirúrgicas y los pacientes reportaron satisfacción durante todo el tratamiento. Un año después, se mantuvieron intactos los niveles de los tejidos adyacentes al implante y los resultados estéticamente satisfactorios (Fig. 26).

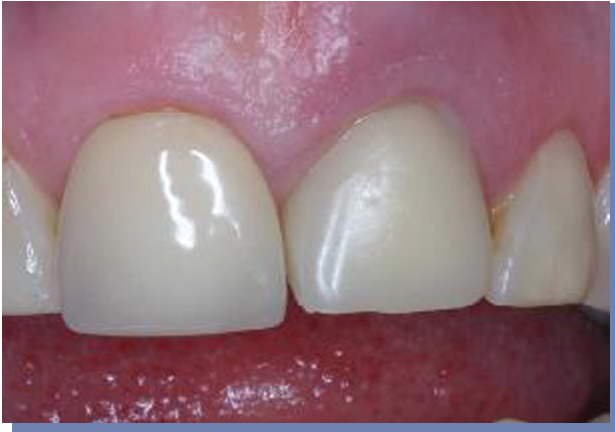

Figura 20. Control a los 4 meses de instalado el implante.

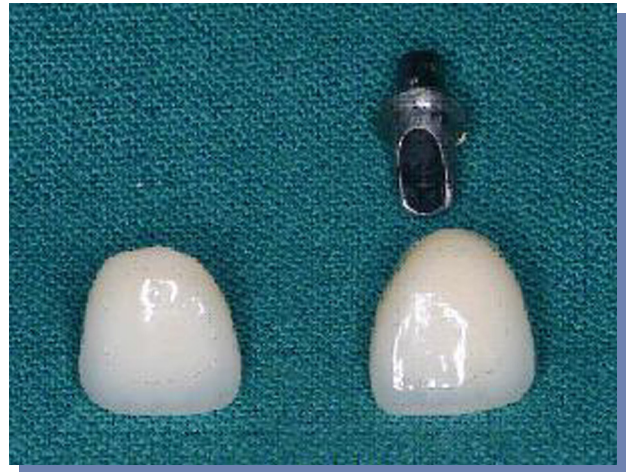

Figura 23. El laboratorio fabricó dos coronas de porcelana pura, IPS Empress®.

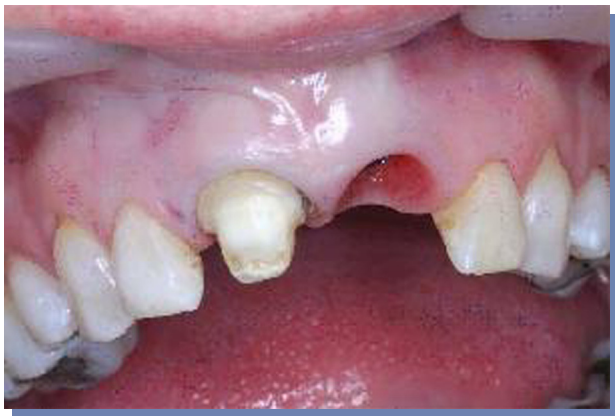

Figura 21. Se talló el muñón de la pieza 8 para realizar en ella una prótesis fija unitaria.

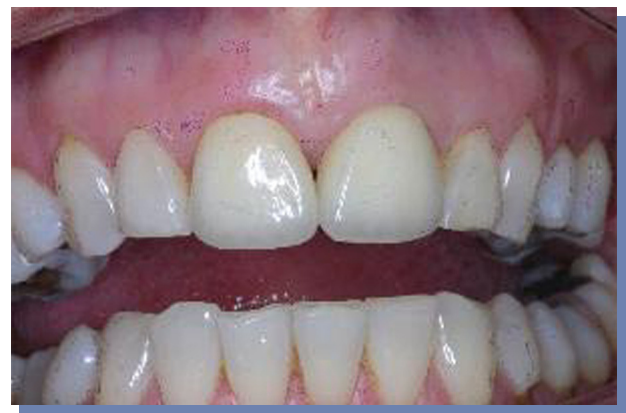

Figura 24. Coronas definitivas cementadas en boca.

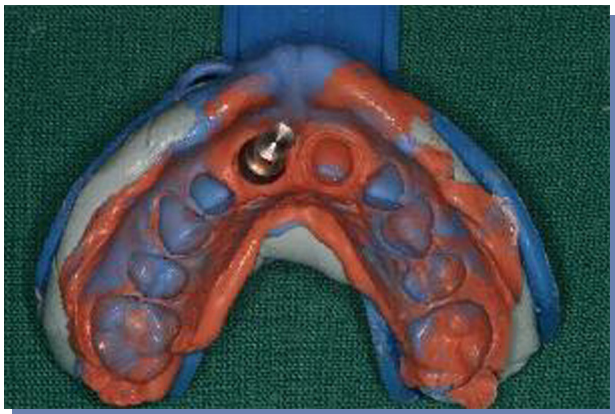


Figura 22. Se tomó una impresión definitiva tanto del muñón dentario como del implante utilizando una técnica con cubeta abierta.

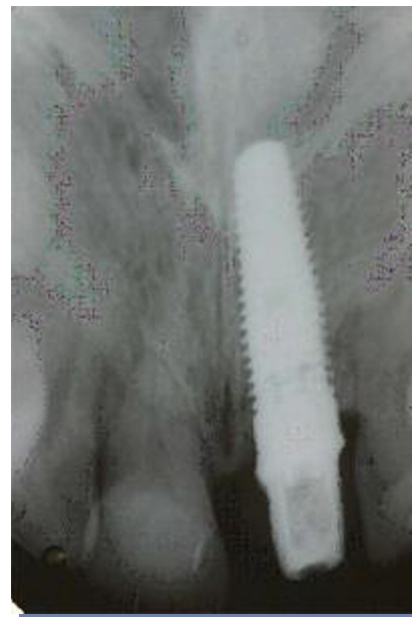


Figura 25. Radiografía de control previa cementación de coronas.

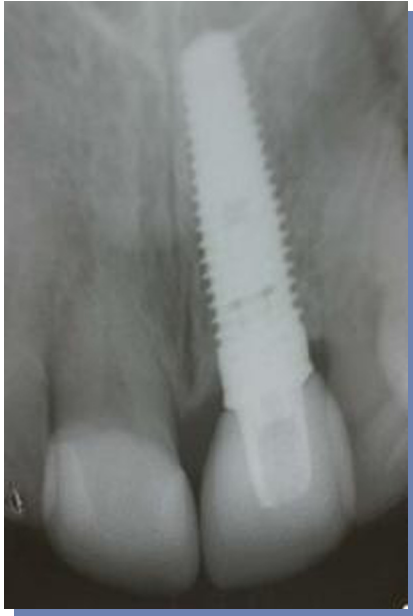

Figura 26. Control al año de instalado el implante en zona p.9.

CONCLUSIÓN

Realizando una adecuada selección del caso clínico, utilizando un apropiado protocolo y una técnica quirúrgica que nos permita lograr una adecuada estabilidad primaria, podemos obtener resultados satisfactorios desde un punto de vista funcional y estético, cuando instalamos implantes en alvéolos frescos y realizamos provisionalización inmediata.

REFERENCIAS BIBLIOGRÁFICAS

- Vanden BL, Rangert B, Wendelhag I. Immediate/early function of Branemark System TiUnite implants in fresh extraction sockets in maxillae and posterior mandibles: an 18-month prospective clinical study. *Clin Implant Dent Relat Res.* 2005;7 Suppl 1:S121-30.
- Schincaglia GP, Nowzari H. Surgical treatment planning for the single-unit implant in aesthetic areas. *Periodontol* 2000. 2001;27:162-82.
- Peñarocha M., Uribe R., Balaguer J. Immediate implants after extraction. A review of the current situation. *Med Oral* 2004;9:234-42.
- Coatoam G., Mariotti A. Immediate Placement of Anatomically Shaped Dental Implants. *J Oral Implantol.* 2000;26(3):170-6.
- Comelini R., Scarano A., Covani U., et al. Immediate One-Stage Post-extraction Implant: A Human Clinical and Histologic Case Report. *Int J Oral Maxillofac Implants.* 2000;15(3):432-7.
- Paolantonio M., Dolci M., Scarano., et al. Immediate implantation in fresh extraction sockets. A controlled clinical and Histological Study in man. *J Periodontol.* 2001;72(11):1560-71.
- Araujo MG, Sukekava F, Wennstrom JL, Lindhe J. Ridge alterations following implant placement in fresh extraction sockets: an experimental study in dog. *J Clin Periodontol* 2005;32:645-652.
- Araujo MG, Sukekava F, Wennstrom JL, Lindhe J. Tissue modeling following implant placement in fresh extraction sockets. *Clin Oral Implants Res.* 2006;17(6):615-24.
- Araujo MG, Wennstrom JL, Lindhe J. Modeling of the buccal and lingual bone walls of fresh extraction sites following implant installation. *Clin Oral Implants Res.* 2006;17(6):606-14.
- Villa R, Rangert B. Early loading of interforaminal implants immediately installed after extraction of teeth presenting endodontic and periodontal lesions. *Clin Implant Dent Relat Res.* 2005;7 Suppl 1:S28-35.
- Marcaccini AM, Novaes AB Jr, Souza SL, et al. Immediate placement of implants into periodontally infected sites in dogs. Part 2: A fluorescence microscopy study. *Int J Oral Maxillofac Implants.* 2003;18(6):812-9.
- Aparicio C, Rangert B, Sennerby L. Immediate/early loading of dental implants: a report from the Sociedad Española de Implantes. World Congress consensus meeting in Barcelona, Spain, 2002. *Clin Implant Dent Relat Res.* 2003;5(1):57-60.
- Baffa J., Carga Inmediata en Prótesis Implantoasistida. Bases Biológicas y Aplicaciones Terapéuticas; Providence, Buenos Aires, 2007: 23, 24, 65, 66, 178, 179, 209-212.
- Buser D., Martin W., Belser UC. Optimizing Esthetics for Implant Restorations in The Anterior Maxilla: Anatomic and Surgical Considerations. *Int J Oral Maxillofac Implants.* 2004;19 Suppl:43-61.
- Becker W, Goldstein M, Becker BE, et al. Minimally invasive flapless implant surgery: a prospective multicenter study. *Clin Implant Dent Relat Res.* 2005;7 Suppl 1:S21-7.
- Oh TJ, Shotwell J, Billy E, et al. Flapless Implant Surgery in the Esthetic Region: Advantages and Precautions. *Int J Periodontics Restorative Dent.* 2007;27(1):27-33.

CORRESPONDENCIA AUTOR

Sergio Marchant Molina.
San Pio X 2460, of. 102, Providencia, Santiago, Chile.
info@drmmarchant.cl

Trabajo recibido el 14/07/2008.
Aprobado para su publicación el 05/02/2009.