



Revista Clínica de Periodoncia, Implantología y Rehabilitación Oral

www.elsevier.es/piro



TRABAJO DE INVESTIGACIÓN

Actividad de metaloproteinasa de matriz extracelular-9 en fluido crevicular gingival durante la respuesta reparativa en periodontitis apical asintomática



Fabián A. Obregón Miano^{a,b,c,*}, Mauricio Garrido^{a,d,e}, Andrea Dezerega^{a,d,e,f}
y Marcela Hernández Ríos^{a,g,h,i,j,k}

^a Laboratorio de Biología Periodontal, Departamento de Odontología Conservadora, Facultad de Odontología, Universidad de Chile, Santiago, Chile

^b Especialista en Implantología Bucomaxilofacial, Universidad de Chile, Santiago, Chile

^c Magíster en Ciencias Odontológicas, Mención Periodontología, Universidad de Chile, Santiago, Chile

^d Especialista en Endodoncia, Universidad de Chile, Santiago, Chile

^e Profesor Asistente, departamento de Odontología Conservadora, Facultad de Odontología, Universidad de Chile, Santiago, Chile

^f Magíster en Ciencias Odontológicas, Mención Biología Oral, Universidad de Chile, Santiago, Chile

^g Profesora Asociada, Departamento de Patología, Facultad de Odontología, Universidad de Chile, Santiago, Chile

^h Departamento de Patología y Medicina Oral, Facultad de Odontología, Universidad de Chile, Santiago, Chile

ⁱ Especialista en Patología Oral y MaxiloFacial. Universidad de Chile

^j Magíster en Ciencias Odontológicas, Mención Patología Oral, Universidad de Chile, Santiago, Chile

^k Médico, University of Helsinki, Helsinki, Finlandia

Recibido el 13 de abril de 2014; aceptado el 21 de octubre de 2014

Disponible en Internet el 26 de marzo de 2015

PALABRAS CLAVE

Periodontitis apical asintomática;
Fluido crevicular gingival;
Metaloproteinasa de matriz extracelular-9;
Reparación periapical

Resumen

Objetivo: Los procesos destructivos del periodonto apical están en su mayoría mediados por proteasas específicas. Existe evidencia de que los niveles de metaloproteinasa de matriz extracelular-9 (MMP-9) en el fluido crevicular gingival (FCG) podrían reflejar la presencia de periodontitis apical asintomática (PAA). El objetivo de este estudio fue evaluar la actividad de MMP-9 durante la respuesta reparativa periapical en controles postendodóncicos entre una semana y 6 meses y en controles sanos.

Materiales y métodos: En este estudio prospectivo se incluyeron 28 pacientes con periodontitis apical asintomática, y se tomaron muestras de FCG a partir de dientes con PAA en línea base y controles postendodóncicos de una semana, uno, 3 y 6 meses. Adicionalmente se incluyeron controles contralaterales sanos. Las muestras se eluyeron y analizaron mediante gelatinogramas y densitometría.

* Autor para correspondencia.

Correo electrónico: fabian.obregonm@gmail.com (F.A. Obregón Miano).

<http://dx.doi.org/10.1016/j.piro.2015.02.002>

0718-5391/© 2014 Sociedad de Periodoncia de Chile, Sociedad de Implantología Oral de Chile y Sociedad de Prótesis y Rehabilitación Oral de Chile. Publicado por Elsevier España, S.L.U. Este es un artículo Open Access bajo la licencia CC BY-NC-ND (<http://creativecommons.org/licenses/by-nc-nd/4.0/>).

Resultados: En pacientes con periodontitis apical asintomática se identificaron tanto la proforma como la forma activa de la MMP-9. Estas presentaron aumentos significativos en controles postendodóncicos de 3 y 6 meses con signos de reparación periapical.

Conclusiones: Los niveles de MMP-9 aumentaron significativamente en dientes con diagnóstico de PAA durante la fase reparativa. Estos resultados sugieren que MMP-9 también cumpliría un papel fisiológico durante la reparación periapical, que es susceptible de ser evaluado a través del análisis del FCG.

© 2014 Sociedad de Periodoncia de Chile, Sociedad de Implantología Oral de Chile y Sociedad de Prótesis y Rehabilitación Oral de Chile. Publicado por Elsevier España, S.L.U. Este es un artículo Open Access bajo la licencia CC BY-NC-ND (<http://creativecommons.org/licenses/by-nc-nd/4.0/>).

KEYWORDS

Asymptomatic periapical periodontitis; Gingival crevicular fluid; Extracellular matrix metalloproteinase-9; Apical repairing

Activity of matrix metalloproteinase-9 in gingival crevicular fluid during the reparative phase in asymptomatic apical periodontitis

Abstract

Objective: Apical destructive periodontal processes are largely mediated by specific proteases. Evidence supports that the levels of extracellular matrix metalloproteinase-9 (MMP-9) could reflect the presence of asymptomatic apical periodontitis (AAP) in gingival crevicular fluid (GCF). The aim of this study was to evaluate the activity of MMP-9 during reparative response in periapical post endodontic controls between 1 week and 6 months later and in healthy controls.

Materials and methods: A prospective study was performed on 28 patients with a diagnosis of AAP. GCF samples were taken from AAP teeth at baseline and post-endodontic controls at 1 week, 1, 3 and 6 months. Additional healthy contralateral controls were obtained, and samples were eluted and analyzed by densitometric scanning and gelatin zymography.

Results: In patients with asymptomatic apical periodontitis, both the pro form and the active form of MMP-9 were identified. These showed significant increases in post-endodontic controls at three and six months, with signs of periapical repairing.

Conclusions: MMP-9 levels significantly increased in teeth diagnosed with AAP during the reparative phase. These results suggest that MMP-9 might be involved in the healing of apical tissues that might be reflected in GCF.

© 2014 Sociedad de Periodoncia de Chile, Sociedad de Implantología Oral de Chile y Sociedad de Prótesis y Rehabilitación Oral de Chile. Published by Elsevier España, S.L.U. This is an open access article under the CC BY-NC-ND license (<http://creativecommons.org/licenses/by-nc-nd/4.0/>).

Introducción

La periodontitis apical asintomática (PAA) se define como la inflamación y destrucción del periodonto apical, que tiene su procedencia en el tejido pulpar necrótico¹. La PAA se encuentra asociada con un área radiolúcida periapical detectada radiográficamente y ausencia de sintomatología clínica. Esta se caracteriza por la formación de una lesión osteolítica perirradicular que histológicamente puede corresponder a un granuloma periapical (GPA) o quiste radicular inflamatorio (QRI). El GPA puede progresar eventualmente hacia el desarrollo de un QRI, como resultado de la proliferación de los restos epiteliales de Malassez frente al estímulo inflamatorio crónico¹.

El inicio de esta enfermedad se ve reflejado por una inflamación aguda del ligamento periodontal apical y del hueso circundante, causada por productos bacterianos que invaden los tejidos periapicales desde el canal radicular^{2,3}. Luego los agentes causales, que usualmente son bacterias, sus antígenos y toxinas, pueden sobrepasar la capacidad resolutoria de los mecanismos de defensa del organismo y la lesión progresará hacia la cronicidad².

El diagnóstico y estudio de las lesiones periapicales principalmente se realiza mediante biopsia y estudio anatómopatológico en dientes extraídos, o mediante el análisis de muestras del exudado periapical tomadas a través del canal radicular⁴.

Ambos métodos son invasivos, y no permiten el seguimiento de la lesión. Por esta razón el fluido crevicular gingival (FCG), que es un extravasado plasmático obtenido de forma no invasiva desde el surco gingivo-dentario, podría representar una alternativa para el estudio de este tipo de lesiones⁵. El FCG está constituido por moléculas derivadas del suero, células del periodonto, leucocitos y productos bacterianos provenientes del biofilm subgingival. En condiciones inflamatorias este fluido contiene componentes derivados de los procesos de destrucción de la matriz extracelular de los tejidos periodontales, y además representa una fuente importante de moléculas asociadas con el catabolismo de los tejidos perirradiculares y, en particular, con el tejido óseo⁶⁻⁸.

A nivel óseo la degradación de colágeno es uno de los eventos principales donde los osteoclastos participan

activamente en el sitio de reabsorción, producto principalmente de la actividad de metaloproteinasas de matriz extracelular (MMP). Los productos resultantes de la proteólisis del colágeno intersticial realizada por la MMP-13 u otras colagenasas se desnaturalizan y se transforman en gelatina, la cual es susceptible a la acción de las MMP-2 y 9^{9,10}. Más aún, la presencia de proformas y formas activas de MMP-9 se ha demostrado en lesiones periapicales de origen endodóncico (LPOE) y FCG^{5,11}. La MMP-9 es capaz de degradar sustratos tales como laminina, elastina, fibronectina, colágeno tipo IV y colágeno tipo VII¹²⁻¹⁴. Adicionalmente, existe una interconexión en la activación de la cascada proteolítica entre las MMP, lo que podría perpetuar la destrucción ósea perirradicular¹⁵. En estudios previos se determinó que existen niveles aumentados de MMP-9 en lesiones extraídas de dientes con periodontitis apical en relación con dientes sanos^{16,17}. Por otra parte, MMP-9 cumpliría un papel fisiológico reclutando células pro-osteolíticas facilitando la remodelación del tejido óseo perirradicular^{18,19}.

Debido al rol que posee la MMP-9 en el proceso de destrucción y progresión de las LPOE⁹, se estima que la presencia de MMP-9 en el FCG podría representar un método sencillo de monitorización de los estados de salud o enfermedad de los tejidos perirradiculares⁵. Por lo anteriormente señalado se propone que la actividad de la MMP-9 presenta variaciones durante la fase reparativa de dientes con PAA. El objetivo de este estudio fue evaluar la actividad de MMP-9 durante la respuesta reparativa periapical en controles postendodóncicos de una semana, un mes, 3 meses y 6 meses y en controles sanos.

Metodología

Selección de pacientes

Se incluyeron 28 pacientes que acudieron a la clínica de endodoncia de la Facultad de Odontología de la Universidad de Chile entre los años 2009 y 2011 con diagnóstico de PAA, de acuerdo con los siguientes criterios¹²: dientes que no respondieran a los test de diagnóstico pulpar (frío probado con cloruro de etilo, calor probado con transpoliisopreno), dientes con respuesta normal o levemente aumentada a la percusión, presencia de destrucción ósea apical ≥ 3 mm en relación con el diente en cuestión observada al examen radiográfico (imagen radiográfica compatible con GPA o QRI). Se excluyeron del presente estudio individuos que presentaran tratamientos con antibioterapia, corticoides o antiinflamatorios en los últimos 6 meses, enfermedades sistémicas, embarazo, traumatismo oclusal, enfermedades periodontales marginales, tales como gingivitis, periodontitis crónica y periodontitis agresiva (definidas por la presencia de pérdida de inserción clínica > 1 mm, aumento de profundidad al sondaje > 3 mm, sangrado al sondaje en más del 10% de los sitios analizados en el examen y presencia de placa bacteriana en más del 20% de los sitios analizados).

Recolección de muestra de fluido crevicular gingival

Para la obtención de FGC los dientes con PAA y controles contralaterales sanos se aislaron con tómulas de algodón, se

secaron suavemente y posteriormente se introdujeron tiras de papel absorbente (periopaperTM, ProFlow, Amityville, NY, EE. UU.) en el surco gingivo-dentario hasta ejercer una leve resistencia contra el tejido, por un período estandarizado de 30 seg. Se repitió lo anterior en 6 sitios: mesiovestibular, vestibular, distovestibular, mesiopalatino/lingual, palatino/lingual, distopalatino/lingual. Se obtuvieron muestras de dientes sanos y diente con PAA en la línea base y postratamiento endodóncico tras una semana, un mes, 3 meses y 6 meses. Se excluyeron aquellas tiras que se contaminaron con saliva o sangre. Luego fueron almacenadas en un tubo Eppendorf a -80°C . El FGC fue eluido utilizando 40 μl de amortiguador de elución Tritón X-100 al 0,01%, con un cóctel inhibidor de proteasas libre de EDTA (Roche, Basel, Suiza). Luego se vortexeó 30 seg y se dejó 30 min a 4°C . Se centrifugó a 12.000 rpm durante 5 minutos a 4°C , y se recuperó el sobrenadante. El procedimiento de elución se realizó 2 veces, hasta un volumen final de 80 μl /tira, y luego las muestras fueron almacenadas a -80°C hasta su posterior análisis.

Gelatinograma

Alícuotas de las eluciones de FGC (2 μl) se cargaron en geles SDS-PAGE al 10% con 1 mg/ml de gelatina como sustrato; se lavaron 2 veces en Tritón X-100 2,5% durante 15 min, e incubaron en un tampón Tritón X-100 al 0,01% durante 17 h a 37°C . Para visualizar las bandas correspondientes a la MMP-9 los geles se tiñeron con azul brillante de Coomassie R-250 y destiñeron con solución de ácido acético al 10%. La actividad gelatinolítica correspondiente se detectó como bandas semitransparentes sobre un fondo azul. Se realizaron densitometrías de las bandas obtenidas mediante el software GEL LOGICTM (GEL LOGICTM, Carestream Health Incorporated, Rochester NY, EE.UU.). Los resultados se expresaron en unidades arbitrarias de densitometría.

Análisis estadístico

Para realizar la prueba de normalidad se realizó el test de Shapiro-Wilk. Las comparaciones entre los dientes enfermos en la línea base y los dientes sanos se analizaron mediante test de Mann Whitney. La comparación entre los dientes enfermos en línea base y dientes tratados después de una semana, un mes, 3 meses y 6 meses se analizó con el test de Wilcoxon. Para la determinación de los parámetros clínicos y demográficos y la medición de MMP-9 se utilizó el test de Mann Whitney correlación de Spearman. La significación se estableció si $p < 0,05$.

Resultados

Las características de los pacientes con PAA se presentan en la [tabla 1](#). Luego de 6 meses de tratamiento todos los dientes demostraron signos de reparación periapical sobre la base de sus parámetros clínicos y radiográficos. Todos los dientes tratados se encontraron clínicamente asintomáticos y no se identificó lesión radiográfica, excepto en 2 dientes en donde el tamaño de la lesión se redujo considerablemente.

Las características generales de los 28 sujetos de estudio se presentan en la [tabla 1](#).

Tabla 1 Características generales de los sujetos de estudio

	Promedio ± DE	(%)
Edad	44,5 ± 15,7	--
Mujeres	--	78,6
Diámetro de la lesión (mm)	6,2 ± 2,7	--
Fumadores (%)	--	65,4

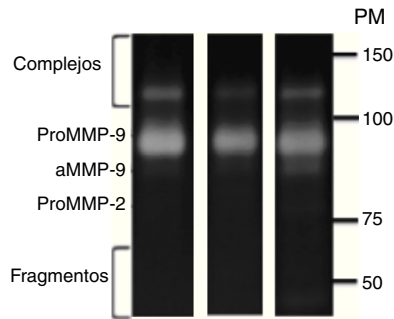


Figura 1 Formas enzimáticas de MMP-9 identificadas en FCG de sujetos con periodontitis apical asintomática. aMMP-9: forma activa de metaloproteinasas de matriz extracelular-9; proMMP-9: proforma de metaloproteinasas de matriz extracelular-9; PM: peso molecular.

Mediante análisis zimográfico de FCG se identificaron la proforma y forma activa de la MMP-9. Ocasionalmente se identificó la proforma de la MMP-2 como una banda de tenue intensidad, mientras que su forma activa no se identificó en las muestras analizadas (fig. 1).

Con respecto a los niveles de MMP-9 no se observaron diferencias estadísticamente significativas en los niveles de proMMP-9 o su forma activa entre dientes con PAA y controles contralaterales; sin embargo, en PAA los niveles de proMMP-9 y MMP-9 activa mostraron una tendencia a ser mayores ($p > 0,05$; fig. 2).

El análisis de FCG de los niveles de proMMP-9 postratamiento versus la línea base demostró aumentos significativos

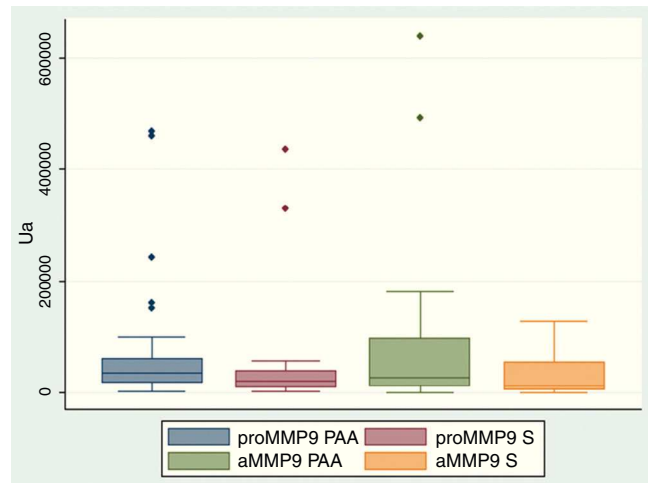


Figura 2 Niveles de MMP-9 en FCG de sujetos con periodontitis apical asintomática y sanos. aMMP-9: forma activa de metaloproteinasas de matriz extracelular-9; PAA: periodontitis apical asintomática; proMMP-9: proforma de metaloproteinasas de matriz extracelular-9; S: sanos.

al mes, 3 y 6 meses, mientras que la MMP-9 activa aumentó significativamente respecto de la línea base a los 3 y 6 meses ($p < 0,05$; figs. 3 A y B, respectivamente).

Adicionalmente, se evaluaron las posibles asociaciones entre los niveles de MMP-9 del FCG, el tamaño radiográfico de la lesión periapical, la edad, el sexo y el tabaquismo, sin embargo no se encontró asociación entre estas variables ($p > 0,05$).

Discusión

La PAA es una enfermedad de alta prevalencia^{20,21} que se produce frente a la invasión bacteriana del sistema de canales radiculares². Sin el tratamiento adecuado la PAA puede llevar a la pérdida dentaria, e incluso a complicaciones perimaxilares y sistémicas².

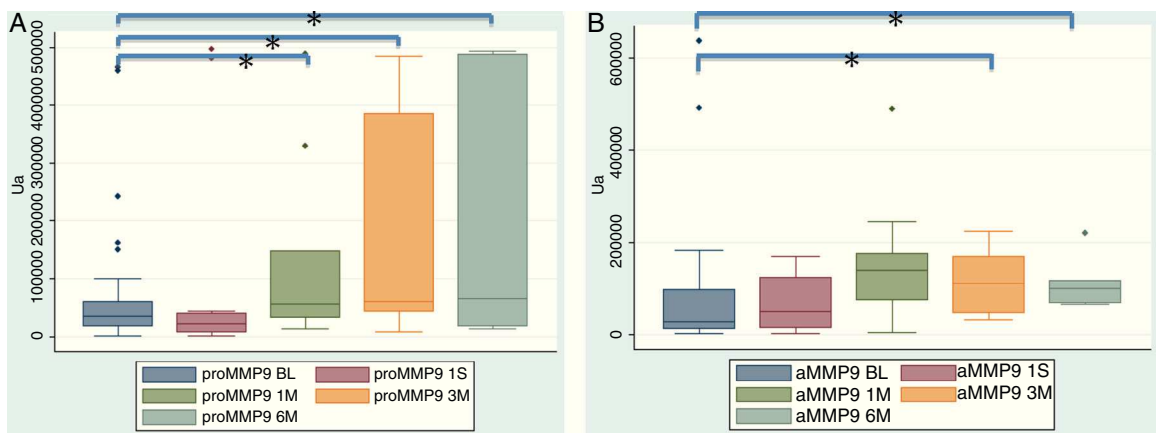


Figura 3 A y B. Niveles de MMP-9 en FCG de sujetos con periodontitis apical asintomática. aMMP-9: forma activa de metaloproteinasas de matriz extracelular-9, n=28; BL: línea base; PAA 1M, 3M y 6M: uno, 3 y 6 meses postratamiento endodóncico respectivamente; PAA 1S: una semana postratamiento endodóncico; proMMP-9: proforma de metaloproteinasas de matriz extracelular-9.

* $p < 0,05$.

Dentro de las MMP la MMP-9 cumple con un rol primordial en la PAA. La actividad de las MMP-9 permite la remoción de la matriz ósea orgánica para que el osteoclasto reabsorba el tejido óseo, tanto durante los procesos osteo-destructivos como durante la reparación y remodelación¹⁹, particularmente la gelatina, que corresponde a colágeno desnaturalizado²². En el presente estudio se identificaron tanto la proforma como la forma activa de MMP-9 en el FCG de dientes con PAA y sanos, y se determinaron aumentos significativos de la MMP-9 durante el proceso de reparación periapical tras el tratamiento endodóncico.

A pesar de que no existió una diferencia estadísticamente significativa, los niveles, tanto de la proforma como la forma activa de la MMP-9, tendieron a ser mayores en sujetos con PAA en relación con dientes sanos. La presencia y niveles elevados de MMP-9 se han reportado previamente, tanto en lesiones periapicales²³ como FGC de dientes con PAA en relación con controles. Además, en lesiones periapicales sintomáticas existiría un aumento en la expresión y actividad de la MMP-9^{5,24}. Estudios desarrollados en periodontitis apical experimental han demostrado que MMP-2 y 9 se inmunolocalizan en lesiones perirradiculares durante su desarrollo²⁴, proponiendo que estas MMP desempeñarían un rol crítico en el desarrollo inflamatorio de este tipo de lesiones¹⁶, probablemente durante la fase inicial de la degradación de la matriz extracelular. Adicionalmente, la expresión aumentada de MMP-9 participaría del desarrollo de las lesiones periapicales en una fase más tardía^{16,17}. Por otro lado, un estudio reciente determinó que ratones *nulos* para MMP-9 desarrollaban lesiones de mayor tamaño y respuestas inflamatorias más exacerbadas en comparación con ratones silvestres²⁵. En conjunto, los antecedentes sugieren que MMP-9 en niveles fisiológicos presentaría un rol protector de los tejidos periapicales a través de su participación en la homeostasis ósea, mientras que la actividad patológicamente elevada de la MMP-9 estaría asociada con la destrucción de los tejidos perirradiculares.

En el presente estudio, luego de realizar el tratamiento endodóncico en dientes con PAA se identificó una tendencia al aumento en la proforma de la MMP-9, así como también un aumento significativo de la forma activa de la MMP-9 tras un mes de haber realizado el tratamiento endodóncico. Estas diferencias se acentuaron y presentaron significación estadística para ambas formas enzimáticas de la MMP-9 tras 3 y 6 meses. Estos resultados demuestran que las formas activas y proformas de la MMP-9 no solo se asociarían con el desarrollo de las lesiones apicales, como proponen estudios previos^{16,23}, sino que también estarían involucradas en los procesos reparativos periapicales^{18,26}.

En síntesis, el presente estudio demuestra que la actividad de la MMP-9 aumenta significativamente en FCG durante la fase reparativa posterior al tratamiento endodóncico. Estos resultados sugieren que la MMP-9 no solo participaría de la destrucción de los tejidos perirradiculares, sino que también cumpliría un papel fisiológico durante la reparación.

Conclusiones

Los niveles de proMMP-9 aumentaron significativamente tras un mes, 3 y 6 meses de haber realizado el tratamiento

endodóncico, mientras que MMP-9 activa aumentó significativamente 3 y 6 meses postratamiento. Estos resultados sugieren que MMP-9 también cumpliría un papel fisiológico durante la reparación periapical, que es susceptible de ser evaluado a través del análisis del FCG.

Financiación

Este trabajo fue financiado por el proyecto FONDECYT 1120138.

Conflicto de intereses

Los autores declaran no tener ningún conflicto de intereses.

Agradecimientos

Los autores agradecen a FONDECYT por su apoyo en el trabajo de investigación y divulgación.

Bibliografía

- Liapatas S, Nakou M, Rontogianni D. Inflammatory infiltrate of chronic periradicular lesions: an immunohistochemical study. *Int Endod J*. 2003;36:464–71.
- Nair PN. Pathogenesis of apical periodontitis and the causes of endodontic failures. *Crit Rev Oral Biol Med*. 2004;15:348–81.
- Leonardi R, Caltabiano R, Loreto C. Collagenase-3 (MMP-13) is expressed in periapical lesions: An immunohistochemical study. *Int Endod J*. 2005;38:297–301.
- Radics T, Kiss C, Tar I, Marton IJ. Interleukin-6 and granulocyte-macrophage colony-stimulating factor in apical periodontitis: Correlation with clinical and histologic findings of the involved teeth. *Oral Microbiol Immunol*. 2003;18:9–13.
- Belmar MJ, Pabst C, Martinez B, Hernandez M. Gelatinolytic activity in gingival crevicular fluid from teeth with periapical lesions. *Oral Surg Oral Med Oral Pathol Oral Radiol Endod*. 2008;105:801–6.
- Curtis MA, Sterne JA, Price SJ, et al. The protein composition of gingival crevicular fluid sampled from male adolescents with no destructive periodontitis: Baseline data of a longitudinal study. *J Periodontol Res*. 1990;25:6–16.
- Adonogianaki E, Mooney J, Kinane DF. Detection of stable and active periodontitis sites by clinical assessment and gingival crevicular acute-phase protein levels. *J Periodontol Res*. 1996;31:135–43.
- Oringer RJ. Biological mediators for periodontal and bone regeneration. *Compend Contin Educ Dent*. 2002;23:501–4.
- Chung TW, Kim JR, Suh JI, et al. Correlation between plasma levels of matrix metalloproteinase (MMP)-9/MMP-2 ratio and alpha-fetoproteins in chronic hepatitis carrying hepatitis B virus. *J Gastroenterol Hepatol*. 2004;19:565–71.
- Pozo P, Valenzuela MA, Melej C, et al. Longitudinal analysis of metalloproteinases, tissue inhibitors of metalloproteinases and clinical parameters in gingival crevicular fluid from periodontitis-affected patients. *J Periodontol Res*. 2005;40:199–207.
- Dezerega A, Madrid S, Mundi V, et al. Pro-oxidant status and matrix metalloproteinases in apical lesions and gingival crevicular fluid as potential biomarkers for asymptomatic apical periodontitis and endodontic treatment response. *J Inflamm (Lond)*. 2012;9:8.

12. Okada Y, Gonoji Y, Naka K, Tomita K, Nakanishi I, Iwata A, et al. Matrix metalloproteinase 9 (92-kDa gelatinase/type IV collagenase) from HT 1080 human fibrosarcoma cells. Purification and activation of the precursor and enzymic properties. *J Biol Chem.* 1992;267:21712–9.
13. Fessler LI, Duncan KG, Fessler JH, Salo T, Tryggvason K. Characterization of the procollagen IV cleavage products produced by a specific tumor collagenase. *J Biol Chem.* 1984;259:9783–9.
14. Okada Y, Morodomi T, Enghild JJ, et al. Matrix metalloproteinase 2 from human rheumatoid synovial fibroblasts. Purification and activation of the precursor and enzymic properties. *Eur J Biochem.* 1990;194:721–30.
15. Hernandez M, Martinez B, Tejerina JM, Valenzuela MA, Gamonal J. MMP-13 and TIMP-1 determinations in progressive chronic periodontitis. *J Clin Periodontol.* 2007;34:729–35.
16. De Paula-Silva FW, D’Silva NJ, da Silva LA, Kapila YL. High matrix metalloproteinase activity is a hallmark of periapical granulomas. *J Endod.* 2009;35:1234–42.
17. Paula-Silva FW, Da Silva LA, Kapila YL. Matrix metalloproteinase expression in teeth with apical periodontitis is differentially modulated by the modality of root canal treatment. *J Endod.* 2010;36:231–7.
18. Engsig MT, Chen QJ, Yu TH, et al. Matrix metalloproteinase 9 and vascular endothelial growth factor are essential for osteoclast recruitment into developing long bones. *J Cell Biology.* 2000;151:879–89.
19. Delaisse JM, Andersen TL, Engsig MT, Henriksen K, Troen T, Blavier L. Matrix metalloproteinases (MMP) and cathepsin K contribute differently to osteoclastic activities. *Microsc Res Tech.* 2003;61:504–13.
20. Chala S, Abouqal R, Abdallaoui F. Prevalence of apical periodontitis and factors associated with the periradicular status. *Acta Odontol Scand.* 2011;69:355–9.
21. Kabak Y, Abbott PV. Prevalence of apical periodontitis and the quality of endodontic treatment in an adult Belarusian population. *Int Endod J.* 2005;38:238–45.
22. Visse R, Nagase H. Matrix metalloproteinases and tissue inhibitors of metalloproteinases: Structure, function, and biochemistry. *Circ Res.* 2003;92:827–39.
23. Ahmed GM, El-Baz AA, Hashem AA, Shalaan AK. Expression levels of matrix metalloproteinase-9 and gram-negative bacteria in symptomatic and asymptomatic periapical lesions. *J Endod.* 2013;39:444–8.
24. Corotti MV, Zambuzzi WF, Paiva KB, et al. Immunolocalization of matrix metalloproteinases-2 and -9 during apical periodontitis development. *Arch Oral Biol.* 2009;54:764–71.
25. Wan C, Yuan G, Yang J, et al. MMP9 deficiency increased the size of experimentally induced apical periodontitis. *J Endod.* 2014;40:658–64.
26. Delaisse JM, Engsig MT, Everts V, et al. Proteinases in bone resorption: Obvious and less obvious roles. *Clin Chim Acta.* 2000;291:223–34.