




# Revista Clínica de Periodoncia, Implantología y Rehabilitación Oral

www.elsevier.es/piro



## REVISIÓN BIBLIOGRÁFICA

### Agrandamiento gingival por ciclosporina: reporte de un caso



Andrés Campolo González<sup>a,\*</sup>, Lorena Núñez Castañeda<sup>a</sup>, Pablo Romero Romano<sup>a</sup>,  
Andrés Rodríguez Schneider<sup>b</sup>, María de los Ángeles Fernández Toro<sup>a,c</sup>  
y Francisca Donoso Hofer<sup>a,c</sup>

<sup>a</sup> Departamento de Cirugía Bucal y Maxilofacial, Facultad de Odontología, Universidad de Chile, Santiago, Chile

<sup>b</sup> Servicio de Anatomía Patológica, Hospital San Juan de Dios, Santiago, Chile

<sup>c</sup> Servicio de Cirugía Maxilofacial, Hospital San Juan de Dios, Santiago, Chile

Recibido el 3 de marzo de 2015 ; received in revised form 10 de abril de 2015; aceptado el 17 de mayo de 2015

Disponible en Internet el 7 de julio de 2015

#### PALABRAS CLAVE

Agrandamiento  
gingival;  
Ciclosporina;  
Fármacos;  
Enfermedades  
gingivales;  
Hiperplasia gingival;  
Trasplante renal

**Resumen** El agrandamiento gingival (AG) es el aumento de volumen anormal de la encía que genera cambios estéticos y síntomas clínicos como sangrado gingival espontáneo o inducido, trastornos periodontales y migración patológica dentaria, entre otros. Este proceso patológico puede ser un efecto secundario a ciertos fármacos como anticonvulsivantes, bloqueadores de canales de calcio e inmunosupresores. Se presenta el caso de un paciente sexo masculino de 74 años de edad con antecedentes de trasplante renal, en tratamiento con ciclosporina, que acude por aumento del volumen intraoral, clínicamente compatible con agrandamiento gingival. Se realiza tratamiento basado en exodoncias, biopsia y control de placa. A los 2 meses se pudo observar una regresión de la lesión, y se confirma el diagnóstico con el estudio histopatológico. El manejo actual del tratamiento de esta enfermedad se basa en el control de la placa. Se sugiere dar un enfoque multidisciplinario y crear protocolos para derivar oportunamente antes de la expresión más agresiva de la enfermedad.

© 2015 Sociedad de Periodoncia de Chile, Sociedad de Implantología Oral de Chile y Sociedad de Prótesis y Rehabilitación Oral de Chile. Publicado por Elsevier España, S.L.U. Este es un artículo Open Access bajo la licencia CC BY-NC-ND (<http://creativecommons.org/licenses/by-nc-nd/4.0/>).

#### KEYWORDS

Gingival overgrowth;  
Cyclosporine;  
Drug;  
Gingival diseases;

#### Gingival enlargement due to cyclosporine: A case report

**Abstract** Gingival enlargement is an abnormal increased volume of the gum that induces cosmetic changes and clinical symptoms, such as gingival bleeding, periodontal disorders, pathological tooth migration, among others. This condition can be a side effect of certain drugs such as anticonvulsants, calcium channel blockers, and immunosuppressants. A 74 year-old male

\* Autor para correspondencia.

Correo electrónico: [andres.campolo@gmail.com](mailto:andres.campolo@gmail.com) (A. Campolo González).

Gingival hiperplasia;  
Kidney  
transplantation

patient with a medical record of kidney transplant secondary to chronic renal failure receiving cyclosporine for the past 14 years is referred to our Hospital with the chief complaint of gingival enlargement. The treatment is based on tooth extractions, biopsy and periodontal treatment. A complete regression of the lesion was observed after two months. The current approach to treat this disease is focused on plaque control. A multidisciplinary approach should be used and clinical protocols prepared that allow early treatment and avoidance of more aggressive disease expression.

© 2015 Sociedad de Periodoncia de Chile, Sociedad de Implantología Oral de Chile y Sociedad de Prótesis y Rehabilitación Oral de Chile. Published by Elsevier España, S.L.U. This is an open access article under the CC BY-NC-ND license (<http://creativecommons.org/licenses/by-nc-nd/4.0/>).

## Introducción

El agrandamiento gingival (AG) se describe como un aumento de volumen anormal, exagerado y deformante de la encía. Dicho término se acuña para describir este tipo de lesiones a modo de evitar connotaciones patológicas equívocas utilizadas en el pasado, como gingivitis hipertrófica o hiperplasia gingival, las cuales se refieren principalmente a características histopatológicas<sup>1,2</sup>.

Esta enfermedad produce cambios estéticos y síntomas clínicos como sangrado gingival (espontáneo o inducido), trastornos periodontales, migración patológica dentaria e incluso alteración de la oclusión en casos severos<sup>2</sup>.

Existen múltiples tipos de AG, los cuales se clasifican de acuerdo a los factores causales en: 1) inflamatorios (agudos y crónicos); 2) asociados a enfermedades sistémicas (alteraciones hormonales, leucemia, déficit de vitamina C); 3) neoplásicos (tumores benignos o malignos); 4) asociados a procesos de erupción dentaria; y 5) inducidos por fármacos<sup>1,2</sup>.

No se conoce con precisión la patogénesis del agrandamiento gingival, siendo su etiología desconocida. Sin embargo, su desarrollo se ha relacionado con factores como la presencia de placa dental, gingivitis por una mala higiene o incluso la capacidad del huésped para responder ante fármacos administrados de manera crónica<sup>1,3,4</sup>. Se sospecha que estas condiciones podrían producir una alteración de la homeostasis en la síntesis de colágeno y la degradación de tejidos conectivos gingivales<sup>4</sup>.

En relación con los agrandamientos gingivales producidos por fármacos, clásicamente se describen en pacientes con uso prolongado de anticonvulsivantes, inmunosupresores y bloqueadores de los canales del calcio<sup>5</sup>.

El agrandamiento gingival de origen farmacológico se describió por primera vez en 1939 en un paciente epiléptico que recibía tratamiento prolongado con fenitoína. Con posterioridad, desde el inicio de los años 1980 y hasta nuestros días, se han reportado más casos asociados a ciclosporina, nifedipino y fenitoína principalmente<sup>3</sup>. Estos medicamentos son estructuralmente distintos, pero tienen en común la acción de inhibir la captación celular de calcio, mecanismo que se considera implicado en la patogenia del AG<sup>1,3</sup>.

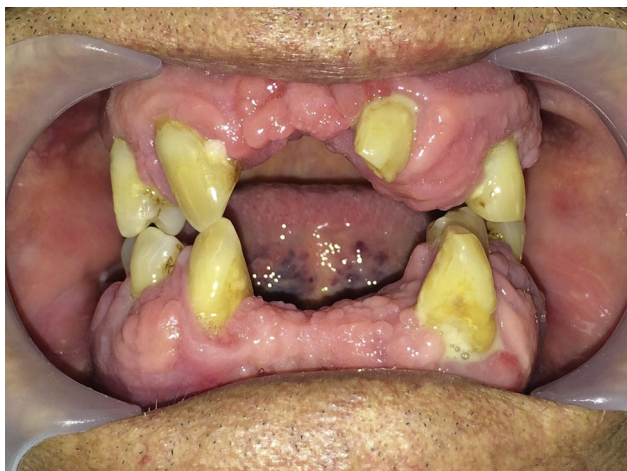
La ciclosporina A (CsA) es un inmunosupresor potente y selectivo ampliamente utilizado para la prevención del rechazo de trasplantes y para el tratamiento de diversas enfermedades autoinmunes<sup>1</sup>. La CsA se absorbe en el intestino y la concentración plasmática máxima se alcanza a las 3-4 h. El fármaco se une principalmente a eritrocitos (50%), lipoproteínas (40%), linfocitos (5%) y aproximadamente un 5% queda libre en el plasma. Se metaboliza en los microsomas del hígado, y se excreta después de 6 h principalmente a través de la bilis<sup>6</sup>.

El agrandamiento gingival inducido por ciclosporina fue reportado por primera vez en la literatura en 1983, y se considera uno de los efectos secundarios más comunes<sup>1,7,8</sup>. Aproximadamente el 25-30% de los pacientes medicados con ciclosporina experimentan este efecto no deseado con indicación de reducción quirúrgica de los tejidos gingivales, aumentando la prevalencia cuando los pacientes son medicados además con nifedipino<sup>1,7,8</sup>. Si bien no está clara la relación entre el tiempo de administración del fármaco y la aparición de AG, algunos autores han reportado que entre los 3 a 6 meses de tratamiento pueden comenzar a manifestarse los primeros signos de esta enfermedad<sup>6,8</sup>.

Respecto a la etiopatogenia del agrandamiento gingival inducido por ciclosporinas, actualmente se acepta que puede estar asociada a la concentración plasmática del fármaco y a otros factores como la edad, el género, la duración de tratamiento y la inflamación gingival<sup>7,8</sup>. Está demostrado que pacientes jóvenes tienen una respuesta más exagerada debido al mayor nivel andrógenos a nivel sanguíneo, lo cual genera un metabolito activo que actúa directamente sobre subpoblaciones de fibroblastos. Por lo anterior es que también tendría una mayor frecuencia en pacientes de género masculino<sup>7</sup>.

Recientemente se ha planteado que el consumo de CsA tiene un efecto inhibitorio en los canales catiónicos a nivel celular, lo cual genera una disminución del consumo de folato dentro de los fibroblastos gingivales. Lo anterior lleva a una alteración en la síntesis de mediadores como metaloproteinasas (MMP-1, MMP-2 y TIMP-1), causando una falla en la activación de la colagenasa, lo que se traduce en una disminución en la degradación de tejido conectivo<sup>9</sup>.

Además hay evidencia de que la CsA puede actuar directamente sobre los tejidos orales al afectar la señalización



**Figura 1** Agrandamiento gingival en paciente adulto bajo tratamiento con ciclosporina (vista frontal).

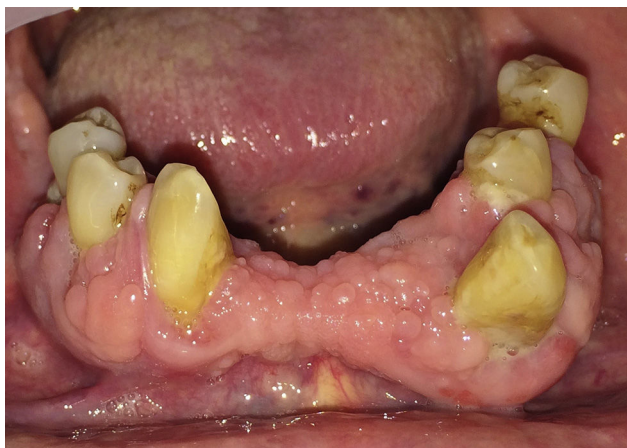en los fibroblastos gingivales<sup>10</sup>. Estos fibroblastos podrían responder a la ciclosporina aumentando la secreción de interleucina-6, que a su vez genera una mayor síntesis de colágeno y glucosaminoglucanos<sup>6</sup>. También se ha encontrado evidencia de que los fibroblastos presentan una reducción de su actividad fagocítica<sup>6,11,12</sup>, lo cual sumado de una reducción de la actividad de las metaloproteinasas de la matriz (MMP)<sup>13,14</sup> causaría el agrandamiento gingival.

Por lo tanto el AG resulta de la formación excesiva de matriz extracelular, lo que refleja tanto la sobreproducción de tejido como la reducción de los niveles de la descomposición del tejido<sup>1,15</sup>.

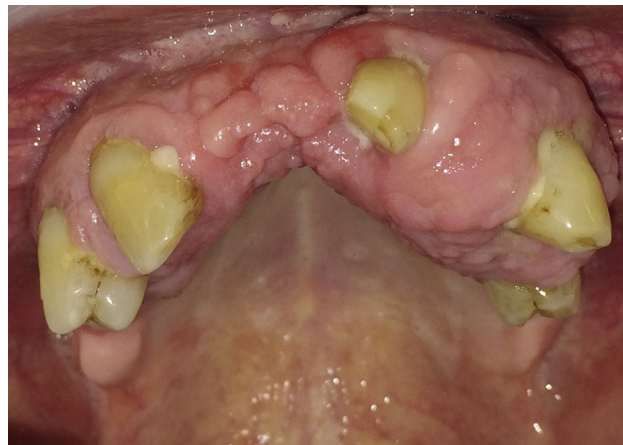
Esta publicación tiene como objetivo describir un caso clínico de agrandamiento gingival asociado a CsA, su tratamiento y prevención de la recidiva a través del control de la placa bacteriana.

### Caso clínico

Paciente de sexo masculino, de 74 años de edad con antecedentes de hipertensión arterial, enfermedad gotosa, trasplante renal secundario a insuficiencia renal crónica en



**Figura 2** Agrandamiento gingival mandibular en paciente adulto bajo tratamiento con ciclosporina.



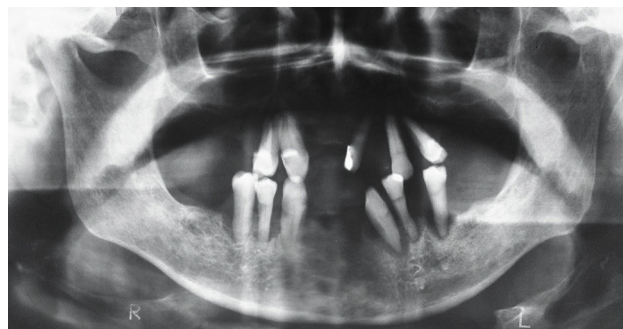**Figura 3** Agrandamiento gingival maxilar en paciente adulto bajo tratamiento con ciclosporina.

tratamiento desde el año 2000 con ciclosporina 75 mg cada 12 h vía oral, nitrendipino 20 mg cada 6 h vía oral, atenolol 100 mg al día vía oral, alopurinol 100 mg al día vía oral, prednisona 5 mg al día vía oral y colchicina 0,6 mg según requerimiento del paciente.

Es derivado en junio de 2014 al servicio de Cirugía Maxilofacial del Hospital San Juan de Dios para evaluación y tratamiento de aumento del volumen intraoral. El paciente refiere haber comenzado a percibir aumento de tamaño en la encía maxilar de un año de evolución, sin síntomas asociados.

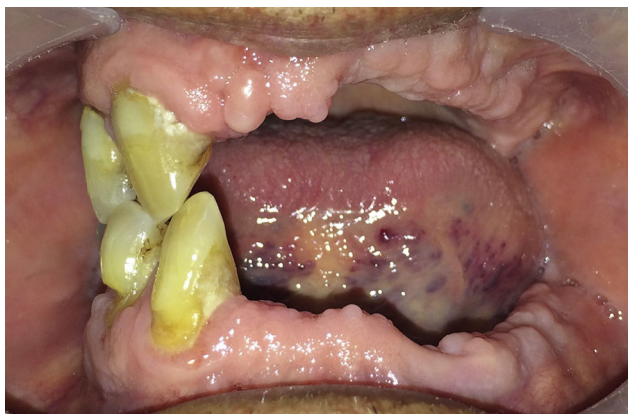
Al examen clínico intraoral se observa un paciente edentado parcial bimaxilar, con múltiples piezas remanentes con movilidad grado II y grado III, migración patológica dentaria y aumento de volumen gingival en relación con las piezas remanentes en el maxilar y la mandíbula, de superficie abollonada, de color normal, asintomático (figs. 1-3). A nivel radiográfico se observa una reabsorción ósea marginal profunda, casi completa en las piezas del grupo III y VI (fig. 4). En función de toda la información obtenida en el examen clínico y radiográfico se plantea la hipótesis diagnóstica de agrandamiento gingival inducido por fármacos.

Se planifica la exodoncia de piezas dentarias con compromiso periodontal severo (grupos III y VI) y biopsia de encía afectada en el pabellón ambulatorio bajo anestesia local. Posteriormente se realizó tratamiento periodontal de piezas



**Figura 4** Ortopantomografía: compromiso periodontal severo. Reabsorción ósea marginal profunda, casi completa en grupos III y VI.





**Figura 5** Control postoperatorio (1 mes). Se observa regresión marcada del agrandamiento gingival.

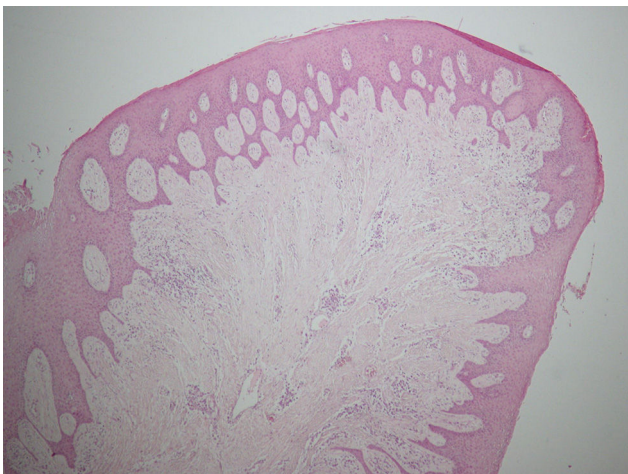
remanentes (grupos I y IV) para controlar la placa bacteriana e instrucción de higiene oral.

El paciente es controlado un mes posterior al procedimiento, y se observa una franca regresión de la lesión (fig. 5). El informe histopatológico describe una hiperplasia fibrosa submucosa con inflamación crónica moderada focalmente erosionada, sin atipias. En los cortes histopatológicos se observa una hiperplasia pseudopapilomatosa del epitelio escamoso, fibras colágenas no modeladas en bandas densas con infiltrado inflamatorio, tejido conectivo con numerosos vasos de pequeño calibre, células plasmáticas y linfocitos. En función de lo anterior se confirma el diagnóstico de agrandamiento gingival (figs. 6 y 7).

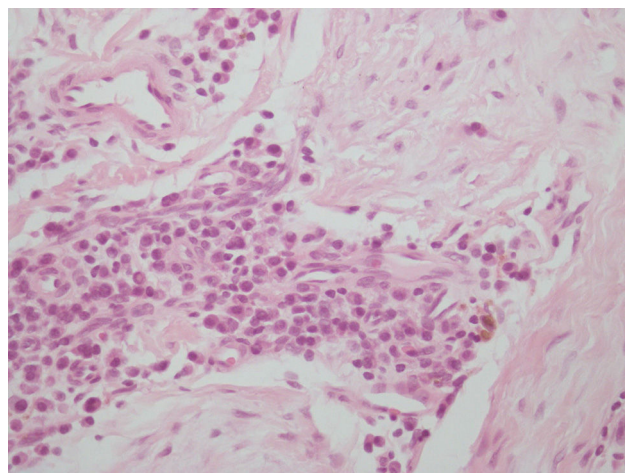
Dos meses más tarde se realiza un segundo control postoperatorio, en donde se observa una evolución favorable del agrandamiento gingival, sin recidivas. Se refuerzan las indicaciones de higiene oral y se deriva al consultorio para realizar tratamiento rehabilitador.

## Discusión

El agrandamiento gingival es un efecto secundario frecuente en pacientes sometidos a tratamiento con ciclosporina.



**Figura 6** Corte histológico ( $\times 4$ ). Hiperplasia pseudopapilomatosa del epitelio escamoso.



**Figura 7** Corte histológico ( $\times 40$ ). Se observa infiltrado inflamatorio, plasmocitos y linfocitos.

Dentro de sus características clínicas se pueden observar aumentos de volumen indoloros, de superficie nodular o abollonada, sin cambios de coloración y renitente a la palpación asociado frecuentemente a sitios dentados con mala higiene local<sup>1</sup>. Aún no se ha determinado el mecanismo de acción a través del cual la ciclosporina puede inducir este tipo de proceso patológico, sin embargo se ha asociado a una disminución de la actividad fagocítica de fibroblastos sumado a un aumento en la producción de colágeno. Es importante señalar que el consumo de otros fármacos, como el nitrendipino (bloqueador de canales de calcio) tiene un efecto contribuyente en la aparición de este cuadro clínico, pudiendo incluso hacerlo más severo.

Por último, se debe tener en cuenta el posible rol que desempeña la presencia de placa bacteriana, la cual ha sido fuertemente asociada con el AG, funcionando como un factor desencadenante de este proceso<sup>6</sup>.

El presente caso es un claro ejemplo de lo anteriormente señalado, pues mediante el control de la placa bacteriana y la exodoncia de aquellas piezas dentarias periodontalmente comprometidas se pudo reducir el agrandamiento gingival. Sin embargo, es necesario controlar periódicamente a este tipo de pacientes, puesto que el consumo de fármacos como anticonvulsivantes, inmunosupresores y bloqueadores de los canales del calcio hace que sean altamente susceptibles de recidiva si no se mantienen en buenas condiciones de salud bucal, pudiendo incluso requerir como eventual tratamiento una resolución quirúrgica del caso. Por lo tanto, es de gran importancia el exhaustivo control del biofilm bacteriano e instrucción de higiene con el fin de prevenir recidivas.

## Conclusiones

La evidencia mostrada enfoca el tratamiento en la eliminación del factor local, puesto que cumple un rol importante en la patogénesis del agrandamiento gingival. Es importante tener un enfoque multidisciplinario en el manejo de estos pacientes donde los médicos especialistas sean capaces de derivar oportunamente para realizar controles odontológicos periódicos. Por lo mismo es necesario crear protocolos

de manera tal que se pueda prevenir y/o tratar esta enfermedad antes de alcanzar estadios más avanzados.

## Conflicto de intereses

Los autores declaran no tener ningún conflicto de intereses

## Bibliografía

1. Newman M TH, Carranza F. Periodontología clínica. 9ª ed. México: McGraw-Hill Interamericana; 2004.
2. Brunet L, Miranda J, Farre M, Berini L, Mendieta C. Gingival enlargement induced by drugs. *Drug Saf.* 1996;15: 219–31.
3. CADIME (Centro Andaluz de Información de Medicamentos). Hiperplasia gingival por medicamentos. *Semergen.* 2014;40:273–5.
4. Kataoka M, Kido J, Shinohara Y, Nagata T. Drug-induced gingival overgrowth-a review. *Biol Pharm Bull.* 2005;28:1817–21.
5. Bahamondes C, Godoy J. [Cyclosporine-induced gingival hyperplasia: Report of one case]. *Rev Med Chil.* 2007;135: 370–4.
6. Ciavarella D, Guiglia R, Campisi G, di Cosola M, di Liberto C, Sabatucci A, et al. Update on gingival overgrowth by cyclosporine A in renal transplants. *Med Oral Patol Oral Cir Bucal.* 2007;12:E19–25.
7. Thomason JM, Seymour RA, Ellis JS. Risk factors for gingival overgrowth in patients medicated with ciclosporin in the absence of calcium channel blockers. *J Clin Periodontol.* 2005;32:273–9.
8. Bostanci N, Ilgenli T, Pirhan DC, Clarke FM, Marcenes W, Atilla G, et al. Relationship between IL-1A polymorphisms and gingival overgrowth in renal transplant recipients receiving cyclosporin A. *J Clin Periodontol.* 2006;33:771–8.
9. Brown R, Arany P. Mechanism of drug-induced gingival overgrowth revisited: a unifying hypothesis. *Oral Dis.* 2015;21:e51–61.
10. Bostrom A, Bharath H, Saulewicz A, Narayanan AS. Cyclosporin a affects signaling events differentially in human gingival fibroblasts. *J Dent Res.* 2005;84(6):532–6.
11. McGaw WT, Porter H. Cyclosporine-induced gingival overgrowth: an ultrastructural stereologic study. *Oral Surg Oral Med Oral Pathol.* 1988;65:186–90.
12. McCulloch CA, Knowles GC. Deficiencies in collagen phagocytosis by human fibroblasts in vitro: A mechanism for fibrosis? *J Cell Physiol.* 1993;155:461–71.
13. Dannewitz B, Edrich C, Tomakidi P, Kohl A, Gabbert O, Eickholz P, et al. Elevated gene expression of MMP-1, MMP-10, and TIMP-1 reveal changes of molecules involved in turn-over of extracellular matrix in cyclosporine-induced gingival overgrowth. *Cell Tissue Res.* 2006;325:513–22.
14. Silva HC, Coletta RD, Jorge J, Bolzani G, de Almeida OP, Graner E. The effect of cyclosporin A on the activity of matrix metalloproteinases during the healing of rat molar extraction wounds. *Arch Oral Biol.* 2001;46:875–9.
15. Seymour RA, Thomason JM, Ellis JS. The pathogenesis of drug-induced gingival overgrowth. *J Clin Periodontol.* 1996;23 3 Pt 1:165–75.