




Revista Clínica de Periodoncia, Implantología y Rehabilitación Oral

www.elsevier.es/piro



REPORTE CLÍNICO

Prótesis fija con sistema tubo-barra en odontopediatría: reporte de un caso clínico de 12 meses de seguimiento



Carlos Zaror^{a,*}, Bárbara Hope López^{b,c}, Jaime Díaz Melendez^a y Alejandra Jans Muñoz^a

^a Departamento de Odontopediatría y Ortodoncia, Facultad de Odontología, Universidad de la Frontera, Temuco, Chile

^b Alumna Programa de Especialización en Odontopediatría, Facultad de Odontología, Universidad de la Frontera, Temuco, Chile

^c Facultad de Odontología, Universidad San Sebastián, Puerto Montt, Chile

Recibido el 8 de febrero de 2014; aceptado el 4 de mayo de 2014

Disponible en Internet el 29 de octubre de 2015

PALABRAS CLAVE

Prótesis fija;
Mantenedor de
espacio;
Dientes primarios

Resumen

Introducción: La pérdida prematura de incisivos primarios puede producir alteraciones estéticas, funcionales y psicológicas. La rehabilitación protésica permite reemplazar los dientes faltantes y evitar las secuelas que ello puede acarrear.

Objetivo: Describir la técnica y evolución clínica de una prótesis fija anterior tipo Denari durante 12 meses de seguimiento.

Descripción del caso: Paciente de sexo femenino de 3 años de edad que acude en busca de atención profesional posterior a la avulsión de los incisivos centrales superiores. Con la finalidad de devolver la estética del sector anterosuperior, recuperar la función oral e interferir con el hábito de interposición lingual se decidió realizar una terapia basada en prótesis parcial fija tipo Denari. Durante el año de seguimiento la prótesis fue muy bien tolerada por la paciente y sin alteración de los tejidos blandos adyacentes, destacando un aumento en el espacio interincisal, lo que demuestra el crecimiento transversal.

Conclusión: La prótesis dental en niños es una tarea exigente, marcada por la necesidad de adaptación a los cambios continuos que conllevan los procesos de crecimiento y maduración de complejo maxilofacial. En este contexto es que la prótesis tipo Denari con sistema tubo-barra es una excelente y estética alternativa en pacientes de corta edad en donde la prótesis va a permanecer en la boca por un largo período de tiempo, sin interferir en el crecimiento, desarrollo y función del sistema estomatognático.

© 2015 Sociedad de Periodoncia de Chile, Sociedad de Implantología Oral de Chile y Sociedad de Prótesis y Rehabilitación Oral de Chile. Publicado por Elsevier España, S.L.U. Este es un artículo Open Access bajo la licencia CC BY-NC-ND (<http://creativecommons.org/licenses/by-nc-nd/4.0/>).

* Autor para correspondencia.

Correo electrónico: carlos.zaror@ufrontera.cl (C. Zaror).

KEYWORDS

Fixed prosthesis;
Space maintainer;
Primary tooth

Fixed prosthesis with tube-bar system in pediatric dentistry: A case report over 12 months of follow-up

Abstract

Introduction: Premature loss of primary incisors may result in aesthetic, functional and psychologic problems. Prosthetic restoration allows replacing missing teeth, avoiding the unwanted consequences that their absence may carry.

Objective: The aim of this clinical case is to describe the technique and clinical evolution of a Denari fixed anterior prosthesis over 12 months of follow-up.

Case description: 3 year-old female patient sought professional attention after the avulsion of the upper central incisors. In order to restore the natural appearance of the anterior superior area, recover oral function and intervene in the habit of tongue interposition, the treatment decided upon was a partially fixed Denari prosthesis. During the follow-up year the prosthesis was very well tolerated by the patient and without altering any adjacent soft tissues. We highlight an increase in the interincisal space, which demonstrates transversal growth.

Conclusion: A dental prosthesis in a child is a demanding task marked by the need to adapt to the continuous changes brought about by maxillofacial growth and maturation. It is in this context that the Denari prosthesis with its tube-bar system is an excellent and esthetic alternative in young patients where the prosthesis is going to remain in place for a prolonged period without interfering in the growth, development and function of the stomatognathic system.

© 2015 Sociedad de Periodoncia de Chile, Sociedad de Implantología Oral de Chile y Sociedad de Prótesis y Rehabilitación Oral de Chile. Published by Elsevier España, S.L.U. This is an open access article under the CC BY-NC-ND license (<http://creativecommons.org/licenses/by-nc-nd/4.0/>).

Introducción

La pérdida prematura de incisivos en preescolares es reportada frecuentemente como consecuencia de traumatismos dentoalveolares o caries temprana de la infancia^{1,2}. Esto puede acarrear una serie de trastornos del sistema estomatognático, como alteraciones del desarrollo orofacial, alteraciones de la fonarticulación, problemas estéticos y/o instauración de malos hábitos orales, como son la interposición lingual, labial e incluso digital³⁻⁶.

Si bien la pérdida prematura de incisivos maxilares, a diferencia del sector posterior, no produce pérdida de espacio por mesialización de los dientes adyacentes, la instalación de algún dispositivo oral permitiría recuperar la estética y la función oral⁶⁻⁸. Las prótesis parciales removibles son los aparatos más frecuentemente recomendados para solucionar estos problemas, sobre todo en ausencia de múltiples dientes; sin embargo, su principal limitación tiene que ver con la tolerancia por parte de niños muy pequeños^{9,10}. En estos casos el uso de aparatos protésicos fijos serían de gran utilidad, puesto que ocasionan menos molestia para el paciente, son menos dañinos para los tejidos orales y, por lo tanto, más apropiados para largos periodos de uso¹¹.

Existe una serie de aparatos fijos descritos en la literatura, como son las prótesis fijas con bandas ortodóncicas, las prótesis fijas con ataches de precisión, la prótesis fija en cantiliever, entre otras¹¹⁻¹³. Todos estos diseños ofrecen una serie de ventajas, como son una mínima preparación dentaria, fácil reparación, además de no lesionar los tejidos periodontales. Su principal limitación tiene que ver con interferir en el correcto crecimiento y desarrollo de la

premaxila en sentido transversal, lo que llevaría a un reemplazo constante del dispositivo.

Si bien existe un periodo de estabilización entre los 3 y 5 años, donde las dimensiones de los maxilares en sentido sagital y transversal se encuentran inalterados, la edad del paciente y la variabilidad biológica son elementos importantes a considerar en el momento de indicar un aparato protésico^{7,14}.

En respuesta a lo anterior existen diseños que utilizan un conector no rígido o sistema tubo-barra que permite acompañar el crecimiento, como es la prótesis tipo Denari^{15,16}.

En resumen, todo aparato protésico debe ser capaz de mejorar la función masticatoria, restablecer la armonía estética dentaria y facial, evitar el movimiento de los dientes adyacentes, y la extrusión de los antagonistas, permitir el crecimiento normal de los arcos dentarias, no interferir con el lenguaje, requerir una mínima preparación dental y ser de fácil limpieza y manipulación por el propio paciente¹⁷.

El objetivo de este reporte es describir la técnica y evolución clínica de una prótesis fija anterior tipo Denari durante 12 meses de seguimiento como alternativa protésica posterior a la avulsión de incisivos centrales superiores en un preescolar de 3 años de edad.

Descripción del caso clínico

Paciente de sexo femenino de 3 años 2 meses de edad, sin riesgo biológico general, que acude a la clínica de especialización en odontopediatría de la Universidad de la Frontera derivada del Hospital Regional de Temuco, Hernán Henríquez Aravena, luego de haber sufrido un traumatismo

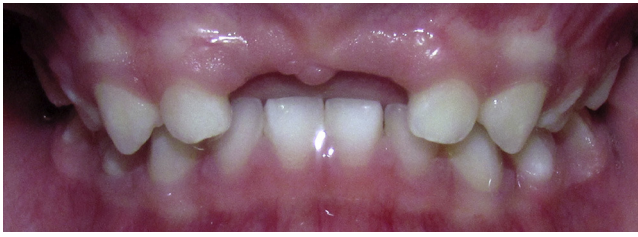

Figura 1 Examen clínico inicial.

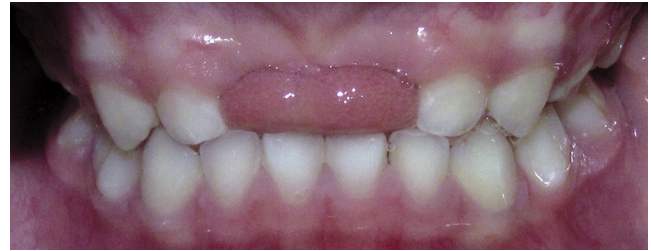

Figura 2 Interposición lingual.

dentoalveolar con resultado de avulsión de incisivos centrales superiores al caerse de una mesa en el jardín infantil al cual asiste, en febrero de 2011.

Durante la anamnesis la madre de la paciente manifiesta su preocupación por la estética de su hija y por el posible compromiso emocional que la ausencia de dientes le puede acarrear.

Al examen clínico intraoral se observa dentición primaria completa, ausencia de los dientes 5.1 y 6.1, gingivitis margino-pailar localizada asociada a placa bacteriana, resto de los tejidos blandos de aspecto normal, sin actividad de caries, escalón mesial bilateral, relación canina clase I e interposición lingual como consecuencia de la pérdida dentaria (figs. 1 y 2).

Con la finalidad de devolver la estética del sector anterosuperior, recuperar la función oral e interferir con el hábito de interposición lingual se decidió realizar una terapia basada en prótesis parcial fija tipo Denari. Esta consiste en una prótesis fija con púnticos de resina acrílica para reemplazar dientes 5.1 y 6.1, un vástago o barra central y anclaje a los dientes 5.2 y 6.2. El vástago central, el cual no es rígido y que se conecta en un tubo presente en uno de los púnticos, tiene como función darle dinamismo a la prótesis,

permitiendo el distanciamiento lento entre el retenedor y el púntico mediante el desplazamiento a través de la barra. Esto permite acompañar el crecimiento transversal de la premaxila. Dado que se estaban reemplazando 2 dientes se decidió hacer una modificación al diseño original y agregar un vástago accesorio para dar más resistencia a la prótesis frente a las fuerzas masticatorias. La otra modificación fue que se decidió utilizar retenedores circunferenciales colados con apoyo palatino en los pilares, en vez de realizar fundas o carillas de acrílico (fig. 3).

Previo a la confección del aparato protésico la paciente recibió tratamiento preventivo con la finalidad de disminuir el riesgo de sufrir nuevas lesiones de caries y mejorar el control de placa, requisito esencial para cualquier portador de aparato protésico.

Posteriormente se tomaron los modelos de las arcadas superior e inferior con alginato. El registro de mordida fue tomado con una lámina de cera. Se optó por no realizar ningún tipo de preparación en los dientes de apoyo de la futura prótesis. Durante el procedimiento la niña presentó un buen comportamiento gracias al manejo conductual realizado durante la fase preventiva.



Figura 3 Prótesis tipo Denari.

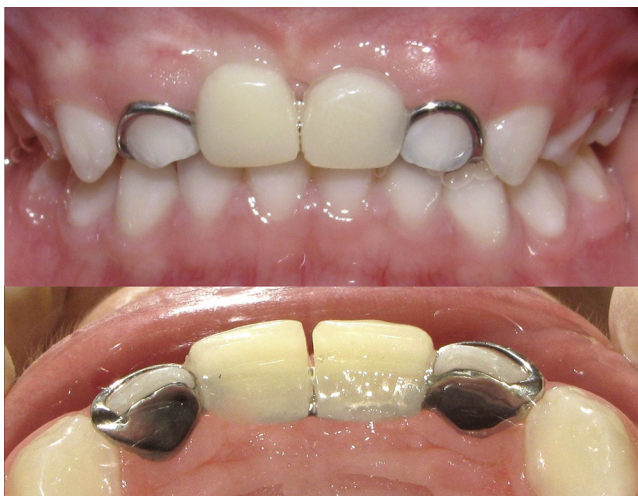

Figura 4 Vista frontal y palatina de prótesis tipo Denari insertada.

Antes de cementar la prótesis las 2 partes del aparato fueron amarradas con hilo dental para evitar riesgo de aspiración y/o deglución de la prótesis por parte de la niña. Los vástagos centrales fueron insertados en los tubos presentes en los pónicos, previa a la cementación de la prótesis e insertada por coincidencia de ejes de inserción en los pilares. El sistema tubo barra se encuentra aliviado para permitir las posibles variaciones en el momento de insertar la prótesis.

La [figura 4](#) muestra una vista frontal y palatina de la prótesis recién cementada con vidrio ionómero (Ketac Cem, 3M), donde se aprecia un buen ajuste sin daño a los tejidos blandos adyacentes.

La [figura 5](#) muestra una vista frontal y palatina de la prótesis a los 12 meses de seguimiento, donde se destaca un aumento del espacio interincisivo de aproximadamente 1,5 mm, lo que demuestra el crecimiento en sentido transversal. Es importante mencionar que la prótesis tiene fines estéticos, actúa de forma pasiva, por lo que no ejerce ninguna acción sobre los tejidos dentarios u óseos. Cualquier

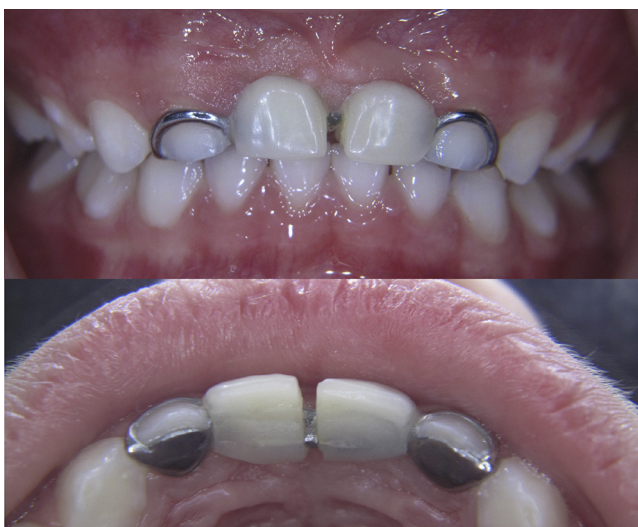

Figura 5 Control clínico a los 12 meses.

modificación en la oclusión está solo dada por el crecimiento maxilofacial normal del preescolar.

Durante el año de seguimiento la prótesis fue muy bien tolerada por la paciente, a pesar de su corta edad, la cual asistió periódicamente a sus controles, en donde se evaluó su adaptación, salud de los tejidos blandos adyacentes, junto con el estado y mantenimiento de la prótesis. Solo pequeños ajustes fueron realizados en zonas de remodelación ósea.

Discusión

Mantener la integridad de las arcadas dentarias es necesario para una adecuada oclusión y correcto desarrollo de las funciones del sistema estomatognático.

Ante la pérdida prematura de cualquier diente primario, la principal preocupación es el desarrollo del sucesor permanente, por lo tanto, el control del espacio rige los principios del tratamiento. Esto con la finalidad de evitar la mesialización dentaria hacia el espacio edéntulo, que a la larga puede producir maloclusiones como apiñamiento, erupciones ectópicas, mordidas cruzadas, etc.⁸. Sin embargo, el segmento anterior se mantiene estable ante la pérdida dentaria precoz, una vez que los caninos primarios ya han erupcionado¹². Por lo tanto, al igual que en este caso clínico, sigue siendo el deseo de los padres de devolver la estética la principal indicación descrita en la literatura para rehabilitar el sector anterior^{18,19}.

Cada vez que se considera la necesidad de instalar un aparato protésico es importante considerar también otros factores como la edad y la capacidad de cooperación del paciente, etapa de desarrollo del lenguaje, función masticatoria y/o la presencia de malos hábitos orales. En nuestro caso clínico este último punto fue determinante para tomar la decisión de instalar un aparato protésico. A los pocos meses de haber avulsionado los dientes, la paciente ya presentaba signos de interposición lingual. La ausencia de incisivos superiores hace que el niño explore con la lengua el espacio edéntulo, pudiendo provocar una protrusión maxilar o una lengua protráctil, la cual a su vez promueve el establecimiento de un patrón infantil de deglución, con alteración de la actividad muscular y la consiguiente maloclusión (labioversión de incisivos y mordida abierta)^{6,8}.

Además, la pérdida de los incisivos a temprana edad puede interferir en el desarrollo de la fonarticulación. Aunque la literatura científica es controvertida al respecto, la producción de ciertos fonemas requiere que la lengua se apoye en las superficies palatinas de los incisivos superiores. Por lo tanto es prudente considerar la instalación de algún aparato protésico en niños menores de los 4 años que aún no han desarrollado el habla^{3,12,20}.

La edad de la paciente fue otro factor determinante para decidir optar por un dispositivo protésico fijo, dado que son menos molestos para el paciente y menos dañinos para los tejidos orales que los dispositivos removibles. Varios autores concuerdan en que el mejor aspecto de una prótesis fija funcional es el hecho que ofrecen una mayor seguridad y los niños no dejan de usarlas, por lo tanto, son más apropiados para largos periodos de uso²¹⁻²³.

Si bien hasta ahora no hay evidencia de calidad que reporte que los aparatos protésicos producen restricción del crecimiento oral del niño, fundamentado en que el

crecimiento intercanino entre los 2 y 4 años es mínimo (menor a 0,5 mm)^{12,21}, el aumento notorio del espacio interincisivo en nuestro caso clínico en menos de un año nos sugiere la necesidad de considerar alternativas protésicas con cierto dinamismo y que permitan acompañar el crecimiento maxilofacial del preescolar en el momento de rehabilitar el sector anterior.

Otra ventaja de este diseño protésico fue que su confección no requirió de ningún tipo de preparación dentaria en los dientes de apoyo. Este es un punto importante a considerar cuando se rehabilitan pacientes pediátricos de corta edad, ya que se disminuye el tiempo sillón y permite una mayor tolerancia al tratamiento. Es por esta razón que las prótesis fijas con sistema tubo-barra son de elección en la rehabilitación de lactantes mayores y preescolares¹⁶.

De acuerdo a los antecedentes planteados la prótesis tipo Denari sería una excelente y estética alternativa en pacientes de corta edad en donde la prótesis va a permanecer en boca por un largo período de tiempo, sin interferir en el crecimiento, desarrollo y función del sistema estomatognático.

Conflicto de intereses

Los autores declaran no tener conflicto de intereses.

Bibliografía

- Alsheneifi T, Hughes CV. Reasons for dental extractions in children further study. *Pediatr Dent*. 2001;23:109-12.
- Kupietzky A. The treatment and long-term management of severe multiple avulsions of primary teeth in 19-month-old child. *Pediatr Dent*. 2001;23:517-21.
- Riekman GA, El Badrawy HE. Effect of premature loss of primary maxillary incisors on speech. *Pediatr Dent*. 1985;7:119-22.
- Margolis F. The esthetic space maintainer. *Compend Contin Educ Dent*. 2001;22:911-4.
- Vera A, Bustos I, Castro R. Rehabilitación protésica en odontopediatría: reporte de tres casos clínicos. *Rev Dent Chile*. 2003;94:13-7.
- Fierro C, Bravo L, Vera A, Torres M, Pérez A. Pérdida prematura de incisivos como factor agravante de hábitos, reporte de un caso clínico. *Rev Soc Chil Odontopediatría*. 2009;24:35-8.
- Scores CC. Report of the increase in bicanine diameter in 2 to 4-year-old children. *J Dent Child*. 1967;34:332-5.
- American Academy Pediatric Dentistry. Guideline on management of the developing dentition and occlusion in pediatric dentistry. 2009. [consultado Oct 2013]. Disponible en: http://www.aapd.org/media/Policies_Guidelines/G_DevelopDentition.pdf.
- Dominguez A, Aznar T. Removable prostheses for preschool children: Report of two cases. *Quintessence Int*. 2004;35:397-400.
- Rodd HD, Atkin JM. Denture satisfaction and clinical performance in a paediatric population. *Int J Paediatr Dent*. 2000;10:27-37.
- Rodrigues SA, Oliveira G, Marins D, Guedes-Pinto A. Primary anterior tooth replacement with a fixed prosthesis using a precision connection system. A case report. *Quintessence Int*. 2000;33:303-8.
- Waggoner W, Kupietzky A. Anterior esthetic fixed appliances for the preschooler: Considerations and technique for placement. *Pediatr Dent*. 2001;23:147-50.
- Barrios Z, Salas M. Tratamientos protésicos en dentición primaria: Revisión de la literatura. *Rev Odont de los Andes*. 2006;1:61-9.
- Baume LJ. Physiologic tooth migration and its significance for development of occlusion. *J Dent Res*. 1959;29:331-7.
- Denari W, Correa D. Prótese parcial anterior pelo sistema tubo-barra. *Rev Assoc Paul Cir Dent*. 1995;49:477-8.
- De Sousa JM, Jordao MC, Arias MG, Calvo M, Marques H, Rios D. Utilização de prótese parcial fixa modificada na primeira infância: relato de caso. *Odontol Clín Cient Recife*. 2012;11:253-7.
- Gonzalez RE, Gonzalez ML, Travesí GJ. Prótesis infantil. *Rev Eur Odontostomatol*. 1989;1:297-304.
- Koroluk LD, Riekman GA. Parental perceptions of the effects of maxillary incisor extractions in children with nursing caries. *J Dent Child*. 1991;58:233-6.
- Kapur A, Chawla HS, Goyal A, Gaube K. An esthetic point of view in very young children. *J Clin Pediatr Dent*. 2005;30:99-103.
- Gable TO, Kummer AW, Lee L, Creaghead NA, Moore LJ. Premature loss of the maxillary primary incisors: Effect on speech production. *ASDC J Dent Child*. 1995;62:173-9.
- Quedeimat MA, Fayle SA. The longevity of space maintainers: A retrospective study. *Pediatr Dent*. 1998;20:267-72.
- Orsi IA, Faria JF, Bolsoni I, Freitas A, Gatti P. The use of resin-bonded denture to replace primary incisors: Case report. *Pediatr Dent*. 1999;21:64-6.
- Laing E, Ashley P, Naini FB, Gill DS. Space maintenance. *Int J Paediatr Dent*. 2009;19:155-62.