




# Revista Clínica de Periodoncia, Implantología y Rehabilitación Oral

[www.elsevier.es/piro](http://www.elsevier.es/piro)



## REVISIÓN SISTEMÁTICA

# Repigmentación melánica de la melanosis gingival. Revisión sistemática



Yuri Castro-Rodríguez<sup>a,\*</sup>, Francis Bravo-Castagnola<sup>b</sup> y Sixto Grados-Pomarino<sup>c</sup>

<sup>a</sup> Cirujano Dentista, Facultad de Odontología de la Universidad Nacional Mayor de San Marcos, Lima, Perú

<sup>b</sup> Especialista en Periodoncia, Docente del posgrado de la Facultad de Odontología de la Universidad Nacional Mayor de San Marcos, Lima, Perú

<sup>c</sup> Especialista en Periodoncia, Coordinador de la especialidad de Periodoncia de la Facultad de Odontología de la Universidad Nacional Mayor de San Marcos, Lima, Perú

Recibido el 31 de diciembre de 2015; aceptado el 11 de junio de 2016

Disponible en Internet el 21 de julio de 2016

### PALABRAS CLAVE

Pigmentación;  
Melanosis;  
Hiperpigmentación;  
Encía

**Resumen** La melanosis gingival o pigmentación melánica fisiológica es definida como una alteración caracterizada por un cambio en la coloración de la encía, en la cual la encía adquiere una tinción oscura ocasionada por una acumulación de melanina.

**Objetivo:** El propósito de esta revisión fue evaluar la literatura actual sobre el grado de repigmentación gingival luego del tratamiento de la melanosis.

**Material y método:** Búsqueda detallada en las bases de datos PubMed, Cochrane y Embase para obtener la información sobre las técnicas de tratamiento y resultados posoperatorios de cada procedimiento quirúrgico.

**Resultados:** De los 219 artículos identificados inicialmente, 22 cumplieron con los criterios de inclusión (reportes de casos, series de casos, ensayos clínicos y revisiones sistemáticas). Las técnicas con el escalpelo evidenciaron una repigmentación al cabo de 3 meses a 3 años y las técnicas con el uso de láser diodo entre 18-24 meses. Las técnicas de criocirugía, electrocirugía, láser Er:YAG y láser Nd:YAG evidenciaron escasa o nula repigmentación.

**Conclusión:** La repigmentación melánica es más común en las técnicas que utilizan el escalpelo, siendo el rango de recurrencia entre 3 meses a 3 años. La heterogeneidad de los estudios limita la realización de un metaanálisis con respecto a los resultados de tratamiento de la melanosis gingival.

© 2016 Sociedad de Periodoncia de Chile, Sociedad de Implantología Oral de Chile y Sociedad de Prótesis y Rehabilitación Oral de Chile. Publicado por Elsevier España, S.L.U. Este es un artículo Open Access bajo la licencia CC BY-NC-ND (<http://creativecommons.org/licenses/by-nc-nd/4.0/>).

\* Autor para correspondencia.

Correo electrónico: [yuricastro.16@hotmail.com](mailto:yuricastro.16@hotmail.com) (Y. Castro-Rodríguez).

**KEYWORDS**

Pigmentation;  
Melanositis;  
Hyperpigmentation;  
Gingiva

**Melanin repigmentation of gingival melanositis. Systematic review**

**Abstract** Gingival melanositis or physiological gingival melanin pigmentation is a disorder that causes a change in the colour of the gums, which acquire a dark stain caused by an accumulation of melanin

**Objective:** The purpose of this review was to assess the current literature on treatment of gingival melanositis and assessing the degree of gingival repigmentation.

**Material and method:** A detailed search was conducted in the PubMed, Cochrane and Embase databases for information on treatment techniques and post-operative results of each surgical procedure.

**Results:** Of the 219 articles initially identified, 22 met the inclusion criteria (case reports, case series, clinical trials, and systematic reviews). Scalpel techniques showed a repigmentation after 3 months - 3years, and techniques using laser diode between 18-24 months. Techniques with cryosurgery, electro-surgery, Er: YAG laser and Nd: YAG laser showed little or no repigmentation.

**Conclusion:** Melanin repigmentation is more common in techniques that use the scalpel, with recurrences ranging from between 3months and 3years. The heterogeneity of the studies limited the performing of a meta-analysis on the results of treatment of gingival melanositis.

© 2016 Sociedad de Periodoncia de Chile, Sociedad de Implantología Oral de Chile y Sociedad de Prótesis y Rehabilitación Oral de Chile. Published by Elsevier España, S.L.U. This is an open access article under the CC BY-NC-ND license (<http://creativecommons.org/licenses/by-nc-nd/4.0/>).

**Introducción**

Las pigmentaciones más comunes que afectan al periodonto de protección son las lesiones melánicas o pigmentación melánica. Las pigmentaciones melánicas abarcan un 0,4-0,5% de las lesiones orales<sup>1</sup>. El primer estudio que describió dichas lesiones en la cavidad bucal fue realizado por Adachi y Ramel<sup>2</sup>, quienes encontraron células dendríticas con pigmentos de melanina en la mucosa oral del labio de mujeres blancas. Al nivel de la encía la lesión melánica es la pigmentación más común, y ocurre por una deposición excesiva de melanina localizada en la capa basal y suprabasal del epitelio<sup>3</sup>. Esta lesión melánica también recibe el nombre de melanositis gingival o pigmentación melánica fisiológica. Su tratamiento es muy diverso, y a través de los años se han planteado distintas técnicas para su remoción: agentes químicos para la remoción (fenol 90% más alcohol 95%), injertos libres, abrasión con instrumentos rotatorios o manuales, criocirugía con nitrógeno líquido, gingivectomías, electrocirugía y el uso del láser. El pronóstico del tratamiento es favorable, generalmente el periodo de recidiva oscila entre uno a 2 años aproximadamente<sup>4</sup>, y esta recurrencia (repigmentación) es considerada como un problema cosmético para los pacientes, principalmente en aquellos con sonrisa gingival. La repigmentación hace referencia a la reaparición clínica del pigmento melánico luego de un periodo de depigmentación clínica como resultado de factores químicos, térmicos, quirúrgicos, farmacológicos o idiopáticos<sup>5</sup>. Los periodos de recidiva son variables entre las distintas técnicas utilizadas para la remoción, así como entre los estudios. Algunos autores mencionan una recurrencia al cabo de 12 meses de utilizar el láser<sup>6</sup>, mientras que es de otros 18

meses al utilizar la mucoabrasión<sup>7</sup>. No está claro el motivo de la repigmentación, pero puede ser ocasionada por la persistencia de melanocitos en la capa basal del epitelio gingival.

La presente revisión buscó sintetizar las publicaciones más actualizadas sobre el tiempo de repigmentación de cada procedimiento quirúrgico.

**Materiales y métodos****Estrategia de búsqueda**

Se realizó una búsqueda en las bases de datos PubMed, Cochrane y Embase desde el año 2005 (enero) hasta la actualidad (abril de 2015). La investigación fue complementada con una búsqueda manual de las listas de referencias de cada artículo seleccionado. En adición, algunos artículos de los años 1990 y 2000 fueron obtenidos y en dicha búsqueda se analizaron los artículos más relevantes de estas décadas.

**Términos de búsqueda**

Los siguientes términos de búsqueda (palabras clave) fueron seleccionados: — («desórdenes de pigmentación» [MeSH]) o («desórdenes» y «pigmentación» [todos los campos]) o («precursor de la melanina» [MeSH]) o («precursor» y «melanina» [todos los campos]) o («cirugía» [todos los campos]) o («procedimientos quirúrgicos» [MeSH]) o («mucosa oral» [MeSH]) o («mucosa» y «oral» [todos los campos]) o («pigmentación oral» [todos los campos]) o («hiperpigmentación» [todos los campos]) o («encia»

[MeSH] o («enfermedad gingival» [MeSH]) o («enfermedad» y «encia» [todos los campos]) o («procedimientos» [todos los campos]) o («procedimientos quirúrgicos operativos» [todos los campos]) o («melanosis» [todos los campos]) o («melanosis gingival» [todos los campos])— Una segunda búsqueda se realizó a través de descriptores en ciencias de la salud (DeCS): —(desórdenes de pigmentación) o (pigmentación) o (pigmentación de la piel) o (melanosis)—.

### Criterios de inclusión/exclusión

Los criterios de inclusión incluyeron reportes de casos y estudios clínicos que tuvieron:

- Lesiones de pigmentación melánica fisiológica.
- Técnicas de tratamiento con un tiempo de seguimiento definido (mínimo 3 meses de seguimiento).
- Resultados de la técnica de remoción.
- Información sobre la cantidad de casos con repigmentación melánica.

Los criterios de exclusión de los reportes o estudios incluyeron:

- Casos de pacientes con enfermedades sistémicas.
- Casos de pacientes con medicación farmacológica que afecte la pigmentación gingival (antidepresivos, anticonceptivos, antimaláricos, etc.).
- Reportes o estudios en animales.
- Resultados de la técnica de remoción con un corto periodo de seguimiento (menor a 3 meses de control).

### Proceso de selección

La selección fue realizada en 3 etapas por medio de 2 revisores de forma independiente (Y.C. y F.B.) Inicialmente todos los títulos fueron seleccionados para luego eliminar las publicaciones no relevantes; en la primera búsqueda se encontraron 219 artículos, los cuales fueron reevaluados para detectar duplicaciones. Durante la segunda etapa todas las publicaciones fueron analizadas a través de sus resúmenes; los 2 autores seleccionaron de forma independiente todos los resúmenes. Luego se obtuvieron los artículos que cumplían los criterios de inclusión. Luego de esta búsqueda, los artículos relevantes y las listas de referencias fueron analizados para añadir más artículos que cumplan con los criterios. Cualquier desacuerdo entre los 2 revisores fue resuelto con una discusión adicional. La calidad de los estudios fue evaluada en función de la clasificación de los niveles de evidencia científica en medicina planteada por el Centro de Oxford.

### Análisis de estudio

Para el estudio y resumen de cada publicación incluida se siguieron los siguientes aspectos:

- Remoción de la pigmentación gingival.
- Evaluación de la repigmentación gingival.

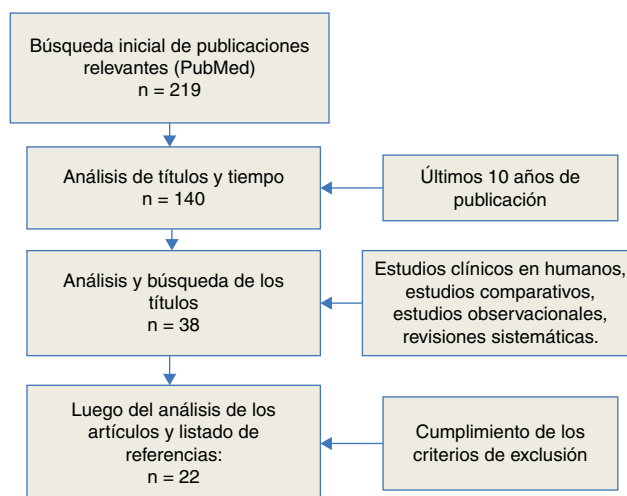


Figura 1 Diagrama de flujo de la revisión sistemática; 22 publicaciones incluidas para su análisis

## Resultados

### Extracción de datos

El proceso de selección de los artículos se resume en la figura 1. En total 219 artículos relevantes fueron identificados. Setenta y nueve artículos fueron excluidos al evaluar los títulos y el año de publicación, 102 artículos fueron excluidos luego del análisis de los resúmenes, 38 artículos quedaron para ser analizados en su totalidad, 2 artículos fueron excluidos por realizar estudios en animales, 6 artículos por utilizar técnicas de remoción no comunes (fenol e injertos epiteliales) y 8 artículos por ser reportes de caso sin un seguimiento clínico mínimo de 3 meses.

### Evaluación de la validez

El grado de concordancia interobservador Kappa entre los 2 autores fue de 0,87 para la concordancia de la selección de cada resumen. El grado de concordancia intraobservador para cada evaluador fue de 0,9 y 0,92 respectivamente (Y.C. y F.B.). Ambos parámetros de evaluación indicaron un excelente acuerdo.

Los reportes de estudios clínicos fueron evaluados acorde a su metodología y catalogados como revisiones sistemáticas de ensayos clínicos que incluyan metaanálisis, ensayos clínicos aleatorizados con pequeño intervalo de confianza, revisión sistemática de estudios de cohortes, estudios de cohortes de baja calidad, revisión sistemática de casos y control, estudios de casos y control individuales, series de casos, reportes de caso y opiniones de expertos.

### Evaluación de la repigmentación melánica

Fueron analizados 22 artículos sobre el tratamiento de la melanosis gingival, con un control mínimo de 3 meses para evaluar los resultados postoperatorios, y un artículo de revisión sistemática que evaluó el grado de repigmentación melánica con distintas técnicas (tablas 1 y 2). De todas las técnicas evaluadas la gingivectomía con el escalpelo

**Tabla 1** Estudios que evaluaron la repigmentación melánica en un plazo mínimo de 3 meses postoperatorio

Estudio	Tipo de estudio	Tratamiento	Repigmentación	Seguimiento	Muestra
Grover et al., 2014 <sup>8</sup>	Prospectivo	Escalpelo vs láser diodo	En escalpelo 7/20 (35%) En láser 4/20 (20%)	3 meses	20 pacientes
Rosa 2007 <sup>26</sup>	Prospectivo	Er:YAG láser	No recurrencia	3 meses	5 pacientes
Monteirol 2015 <sup>4</sup>	Reporte de caso	Láser diodo	No recurrencia	2 años	Un paciente
Esen et al., 2004 <sup>12</sup>	Serie de casos	Láser CO <sub>2</sub>	2/10 (20%)	24 meses	10 pacientes
Sedeh et al., 2014 <sup>15</sup>	Ensayo clínico	Criocirugía (N <sub>2</sub> ) vs Cryoprob	No recurrencia	18 meses	26 pacientes
Arikan y Gürkan, 2007 <sup>16</sup>	Serie de casos	Criocirugía con tetrafluoretileno (TFE)	No recurrencia	30 meses	21 pacientes
Nakamura et al., 1999 <sup>13</sup>	Serie de casos	CO <sub>2</sub> láser	0/10 en 12 meses 4/7 en 24 meses (57,1%)	12 meses 24 meses	10 pacientes
Bergamaschi et al., 1993 <sup>11</sup>	Prospectivo	Gingivectomía	2 recidivas al cabo de 1,5 años 3 recidivas al cabo de 3 años	3 años	5 pacientes
Giannelli et al., 2014 <sup>24</sup>	Ensayo clínico	Er:YAG vs láser diodo	No recurrencia	180 días	21 pacientes
Singh et al. 2012 <sup>14</sup>	Ensayo clínico	Láser diodo vs criocirugía (TFE)	Láser: 1/10 Crio: 1/10	18 meses	20 pacientes
Allen 2011 <sup>5</sup>	Reporte de caso	Láser de microcoagulación	No recurrencia	5 meses	Un paciente
Ahmed et al., 2012 <sup>17</sup>	Reporte de caso	Criocirugía (óxido nítrico)	No recurrencia	30 meses	Un paciente
Kaur et al., 2010 <sup>9</sup>	Prospectivo	Gingivectomía	12/20 recurrencia en 6 meses 15/20 recurrencia en 9 meses	9 meses	20 pacientes
Azzeh 2007 <sup>23</sup>	Serie de casos	Er:YAG láser	No recurrencia	18 meses	6 pacientes
Hegde et al., 2013 <sup>10</sup>	Ensayo clínico	Er:YAG vs láser CO <sub>2</sub> vs escalpelo	Escalpelo: 15/70 (21,4%) Er: 10/35 (38,6%) CO <sub>2</sub> : 8/35	6 meses	35 pacientes (140 sitios)
Atsawasuwan et al., 2000 <sup>3</sup>	Serie de casos	Nd:YAG láser	No recurrencia	11-13 meses	4 pacientes
Kathariya y Pradeep, 2011 <sup>21</sup>	Serie de casos	Escalpelo más abrasión vs electrocirugía	No recurrencia	24 semanas	6 pacientes
Murthy et al., 2012 <sup>22</sup>	Serie de casos	Abrasión vs escalpelo vs láser	No recurrencia	3 meses	3 pacientes
Kumar et al., 2013 <sup>18</sup>	Serie de caso	Criocirugía (TFE)	No recurrencia	Un año	5 pacientes
Talebi et al., 2012 <sup>19</sup>	Reporte de caso	Criocirugía	No recurrencia	12 meses	Un paciente

**Tabla 2** Estudios que evaluaron la repigmentación melánica en un plazo mínimo de 3 meses postoperatorio (continuación)

Shirazi et al., 2012 <sup>20</sup>	Serie de casos	Criocirugía	Pocos casos con recidiva	24 meses	15
Tal et al., 2003 <sup>1</sup>	Serie de casos	Er:YAG laser	No recurrencia	06 meses	10
Lin et al., 2014 <sup>25</sup>	Revisión sistemática	-	Rango de recurrencia acorde a una regresión de Poisson Criocirugía: 0,32% Electrocirugía: 0,74% Abrasión: 8,89% Láser: 1,16%	La criocirugía ofrece una predictibilidad óptima para la depigmentación	61 publicaciones

evidenció la mayor tasa de recurrencias en un tiempo postoperatorio de 3 meses a 3 años<sup>8-11</sup>, seguida por el láser de CO<sub>2</sub> y el láser de diodo, con pocas recidivas al cabo de 18-24 meses<sup>12-14</sup>; las técnicas que demuestran escasa o nula recurrencia de las manchas melánicas son la criocirugía<sup>15-20</sup>, la electrocirugía<sup>21</sup>, la abrasión<sup>22</sup> y los láser con Er:YAG<sup>4,23,24</sup> o Nd:YAG<sup>1,3</sup> o láser diodo<sup>6,7</sup>. La revisión sistemática de Lin<sup>25</sup> analizó 61 publicaciones para evaluar el grado de repigmentación de distintas técnicas en función de una regresión de Poisson. Su análisis arrojó que el menor rango de recurrencia lo obtuvo la criocirugía (0,32%) y el mayor rango de recurrencia lo obtuvo la remoción de manchas a través de la abrasión (8,89%).

## Discusión

Las lesiones pigmentadas de origen melánico pueden ser por un exceso de melanina o por un exceso de melanocitos, así como ser localizadas o difusas, ya sean únicas o múltiples. En la presente revisión sistemática se analizó la información más actualizada sobre el tiempo de repigmentación de la melanosis gingival. Las técnicas analizadas en esta revisión no incluyeron agentes químicos, ni injertos gingivales libres por estar publicados en artículos que no incluyeron los criterios inclusión del estudio; sin mencionar estas técnicas, el resto de ellas han mostrado ser efectivas en la remoción de la melanosis gingival. Sin embargo, la heterogeneidad de los estudios no permite realizar un análisis global de ellas, pues pocos estudios incluyen ensayos clínicos, y pocos de ellos utilizan sistemas de análisis de variables uniformizados. La repigmentación se refiere a la reaparición clínica del pigmento melánico luego de un periodo de depigmentación clínica como resultado de factores químicos, térmicos, quirúrgicos, farmacológicos o idiopáticos.

Hu 1959<sup>5</sup> plantea la «teoría de la migración» para explicar la repigmentación; menciona que existe un mecanismo de repigmentación en el cual los melanocitos activos proliferan y migran a las áreas depigmentadas; esta teoría es la más aceptada para explicar la recidiva. Otra teoría indica que puede ser causada por la persistencia de melanocitos activos de la capa basal que no fueron removidos completamente<sup>14</sup>. Dentro de los estudios analizados la mayoría de ellos sí logra analizar la repigmentación melánica a lo largo del tiempo. La mayoría de técnicas no repigmenta la encía en un promedio de uno a 2 años; sin embargo, la gingivectomía, el láser de CO<sub>2</sub> y el láser Er:YAG muestran un mayor grado de recidiva en este lapso de tiempo<sup>8,11-13</sup>. Acorde a nuestros resultados la gingivectomía con el escalpelo es la técnica

que mayor recurrencia ha mostrado en un lapso de 3 meses a 3 años<sup>8,11</sup>; sin embargo, la mayoría de artículos que avalan este resultado son reportes de caso y series de casos con un bajo nivel de evidencia científica. La gingivectomía evidencia una mayor recurrencia; esto quizás sea debido a que el escalpelo no logra mayor precisión en la remoción de la capa basal y suprabasal del epitelio gingival, conllevando una persistencia de melanocitos que a lo largo del tiempo pueden repoblar la gingiva y repigmentar al tejido. Las técnicas con láser evidencian una repigmentación más larga (entre 9 meses y 3 años); estas técnicas aprovechan la afinidad del láser por los tejidos (afinidad hídrica) y logran una mayor remoción de los estratos epiteliales; su rapidez y facilidad en la remoción gingival podrían explicar el por qué la repigmentación es menos lenta. Las técnicas que utilizan criógenos inducen la muerte celular de los estratos epiteliales y pueden alcanzar la capa basal, y esto facilita la remoción de los melanocitos basales y suprabasales, motivo por el cual el grado de repigmentación es lento e incluso uno de los más largos (de 2 a 3 años). La regresión de Poisson planteada por Lin<sup>25</sup> avala que la abrasión posee el mayor rango de recurrencia, con un nivel de 8,89%, y la criocirugía posee el menor rango de recurrencia con un nivel de 0,32%. Si bien las técnicas de remoción con el uso del láser y la criocirugía evidencian un mayor tiempo de eliminación de las manchas melánicas, las complicaciones con el uso de los instrumentales son más comunes con estas técnicas; se reportan casos de necrosis, quemaduras y pérdida de inserción clínica periodontal. Bajo las limitaciones de la revisión de este estudio se puede concluir que el grado de repigmentación melánica es mayor con los procedimientos de gingivectomía con el escalpelo y menor con el uso de los láseres y la criocirugía.

## Conclusión

Con respecto al tratamiento de la melanosis gingival, todas las técnicas son efectivas, siendo algunas superiores en cuanto a la reducción del dolor y malestar postoperatorio. La electrocirugía, el escalpelo y el uso de los láseres provocan menos dolor postoperatorio luego de la remoción de las manchas melánicas. La repigmentación melánica es más común con las técnicas que utilizan el escalpelo.

## Conflicto de intereses

Los autores no mostramos ningún tipo de conflicto de intereses con respecto al artículo.



## Bibliografía

1. Tal H, Oegiesser D, Tal M. Gingival despigmentation by Erbium:YAG Laser: Clinical observations and patient responses. *J Periodontol.* 2003;74:1660–7.
2. Adachi B, Ramel A. The skin pigment in humans and in the monkey (in German). *Z Morphol Anthropol.* 1903;6:1.
3. Atsawasuwan P, Greethong K, Nimmanon V. Treatment of gingival hyperpigmentation for esthetic purposes by Nd:YAG laser: Report of 4 cases. *J Periodontol.* 2000;71:315–21.
4. Monteiro LS, Costa JA, da Camara MI, Albuquerque R, Martins M, Pacheco JJ, et al. Aesthetic depigmentation of gingival smoker's melanosis using carbon dioxide lasers. *Case Rep Dent.* 2015;2015:1–5.
5. Allen E, Gladkova N, Fomina Y, Karabut M, Kiseleva E, Feldchtein F, et al. Successful gingival depigmentation with laser-patterned microcoagulation: A case report. *Clin Adv Periodontics.* 2011;1:210–4.
6. Mokeem SA. Management of gingival hyperpigmentation by surgical abrasion—Report of three cases. *Saudi Dent J.* 2006;18:162–6.
7. Castro RY, Grados PS. Tratamiento de la melanosis gingival y evaluación de la repigmentación melánica. Reevaluación clínica al cabo de 2 años. *Rev Clin Periodoncia Implantol Rehabil Oral.* 2015;8:139–43.
8. Grover HS, Dadlani H, Bhardwaj A, Yadav A, Lal S. Evaluation of patient response and recurrence of pigmentation following gingival depigmentation using laser and scalpel technique: A clinical study. *J Indian Soc Periodontol.* 2014;18:586–92.
9. Kaur H, Jain S, Sharma RL. Duration of reappearance of gingival melanin pigmentation after surgical removal—A clinical study. *J Indian Soc Periodontol.* 2010;14:101–5.
10. Hegde R, Padhye A, Sumanth S, Jain AS, Thukral N. Comparison of surgical stripping; erbium-doped:yttrium, aluminum, and garnet laser; and carbon dioxide laser techniques for gingival depigmentation: a clinical and histologic study. *J Periodontol.* 2013;84:738–48.
11. Bergamaschi O, Kon S, Doine AI, Ruben MP. Melanin repigmentation after gingivectomy: A 5-year clinical and transmission electron microscopic study in humans. *Int J Periodontics Restorative Dent.* 1993;13:85–92.
12. Esen E, Haytac MC, Oz IA, Erdoğan O, Karsli ED. Gingival melanin pigmentation and its treatment with the CO<sub>2</sub> laser. *Oral Surg Oral Med Oral Pathol Oral Radiol Endod.* 2004;98:522–7.
13. Nakamura Y, Hossain M, Hirayama K, Matsumoto K. A clinical study on the removal of gingival melanin pigmentation with the CO(2) laser. *Lasers Surg Med.* 1999;25:140–7.
14. Singh V, Giliyar SB, Kumar S, Bhat M. Comparative evaluation of gingival depigmentation by diode laser and cryosurgery using tetrafluoroethane: 18-month follow-up. *Clin Adv Periodontics.* 2012;2:129–34.
15. Sedeh SA, Badihi S, Esfahaniyan V. Comparison of recurrent rate of gingival pigmentation after treatment by liquid nitrogen and cryoprob in 18 months follows-up. *Dent Res J (Isfahan).* 2014;11:592–8.
16. Arikan F, Gürkan A. Cryosurgical treatment of gingival melanin pigmentation with tetrafluoroethane. *Oral Surg Oral Med Oral Pathol Oral Radiol Endod.* 2007;103:452–7.
17. Ahmed S, George JP, Prabhuji MLV, Lazarus F. Cryosurgical treatment of gingival melanin pigmentation—A 30-month follow-up case report. *Clin Adv Periodontics.* 2012;2:73–8.
18. Kumar M, Bandyopadhyay P, Kundu D, Mishra L. Cryosurgery by tetrafluoroethane: An answer to black gums. *J Indian Soc Periodontol.* 2013;17:257–60.
19. Talebi M, Farmanbar N, Abolfazli S, Sarraf Shirazi A. Management of physiological hyperpigmentation of oral mucosa by cryosurgical treatment: A case report. *J Dent Res Dent Clin Dent Prospects.* 2012;6:148–51.
20. Shirazi AS, Moeintaghavi A, Khorakian F, Talebi M. Treatment of gingival physiologic pigmentation in adolescents by liquid nitrogen cryosurgery: 24-month follow-up. *Int J Periodontics Restorative Dent.* 2012;32:e142–6.
21. Kathariya R, Pradeep AR. Split mouth de-epithelization techniques for gingival depigmentation: A case series and review of literature. *J Indian Soc Periodontol.* 2011;15:161–8.
22. Murthy MB, Kaur J, Das R. Treatment of gingival hyperpigmentation with rotary abrasive, scalpel, and laser techniques: A case series. *J Indian Soc Periodontol.* 2012;16:614–9.
23. Azzeh MM. Treatment of gingival hyperpigmentation by erbium-doped:yttrium, aluminum, and garnet laser for esthetic purposes. *J Periodontol.* 2007;78:177–84.
24. Giannelli M, Formigli L, Bani D. Comparative evaluation of photoablative efficacy of erbium: yttrium-aluminium-garnet and diode laser for the treatment of gingival hyperpigmentation. A randomized split-mouth clinical trial. *J Periodontol.* 2014;85:554–61.
25. Lin YH, Tu YK, Lu CT, Chung WC, Huang CF, Huang MS, et al. Systematic review of treatment modalities for gingival depigmentation: A random-effects poisson regression analysis. *J Esthet Restor Dent.* 2014;26:162–78.
26. Rosa DS, Aranha AC, Eduardo Cde P, Aoki A. Esthetic treatment of gingival melanin hyperpigmentation with Er:YAG laser: short-term clinical observations and patient follow-up. *J Periodontol.* 2007;78:2018–25.