



Página del residente

¿Cuál es su diagnóstico?

What would your diagnosis be?

Marta Saldaña-Rodríguez^{a,*}, Maria Fe García-Reija^b, Beatriz Rodríguez-Caballero^a, Gonzalo Herrera Calvo^a, Marcos Fernández Barriales^a, Belén García-Montesinos Perea^b, Tomás González Terán^b, Sergio Sánchez Santolino^b, Juan Garmendia Avendaño^b, Covadonga Ruiz Temiño^b y Ramón Carlos Saiz Bustillo^b

^aMédico residente, Servicio de Cirugía Oral y Maxilofacial, Hospital Universitario Marqués de Valdecilla, Santander, España.

^bMédico adjunto, Servicio de Cirugía Oral y Maxilofacial, Hospital Universitario Marqués de Valdecilla, Santander, España.

Presentamos el caso clínico de una mujer de 60 años remitida a consulta de cirugía maxilofacial (CMF) del Hospital Universitario Marqués de Valdecilla (HUMV), en noviembre de 2006, por tumoración en región parotídea izquierda de 2 años de evolución, según refiere la paciente. Se trata de una mujer fumadora de 20 cigarrillos/día, hipertensa y con diabetes tipo 2.

En 1970 fue valorada en otro centro hospitalario por presentar una tumoración en la región parotídea izquierda, la cual fue biopsiada. Con el diagnóstico de adenoma pleomorfo, se decidió tratamiento con radioterapia. Tras 5 años libre de enfermedad, debutó con un cuadro de idénticas características, optándose esta vez por tratamiento quirúrgico. Bajo anestesia general se realizó tumorectomía, cuyo análisis histológico confirmó que se trataba de un adenoma pleomorfo.

En el examen físico se detectó la presencia de una tumoración retromandibular mal definida, de unos 2 cm de diámetro mayor, situada a nivel de cola de parótida izquierda, adherida a piel pero no a planos profundos. A la inspección se observó, además, radiodermatitis en el área previamente irradiada (fig. 1) y paresia de la rama marginal del nervio facial izquierdo, consecuencia, según refiere la paciente, de la cirugía previa. A nivel cervical se descartó la presencia de adenopatías de tamaño significativo, y la exploración intraoral no reveló ningún hallazgo patológico.

El análisis hematológico y bioquímico de rutina, así como los resultados de radiología simple, fueron rigurosamente

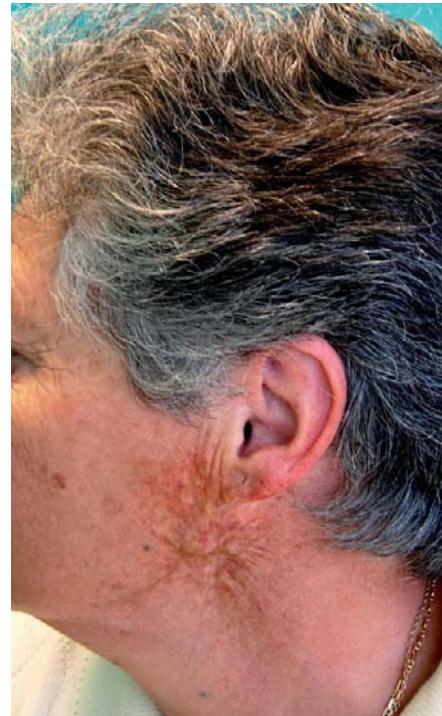

Figura 1 – Área de radiodermatitis en la cola de parótida izquierda.

*Autor para correspondencia.

Correo electrónico: martasr31182@hotmail.com (Marta Saldaña Rodríguez).

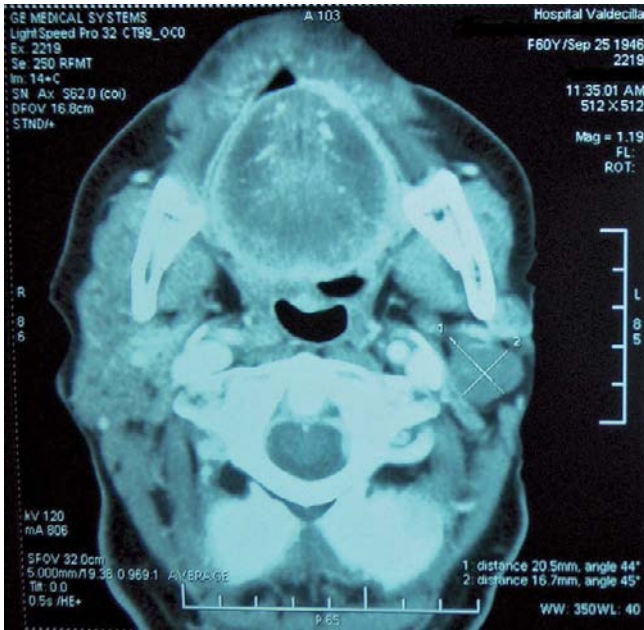


Figura 2 – Conglomerado adenopático de aspecto patológico en la región parotídea-submandibular izquierda.

normales. Se solicitó tomografía computarizada (TC) cervicofacial y torácica, que reveló la presencia de un conglomerado adenopático de 2,6 cm de diámetro mayor, con núcleo necrótico y aspecto patológico en la región parotídea-submandibular izquierda (fig. 2).

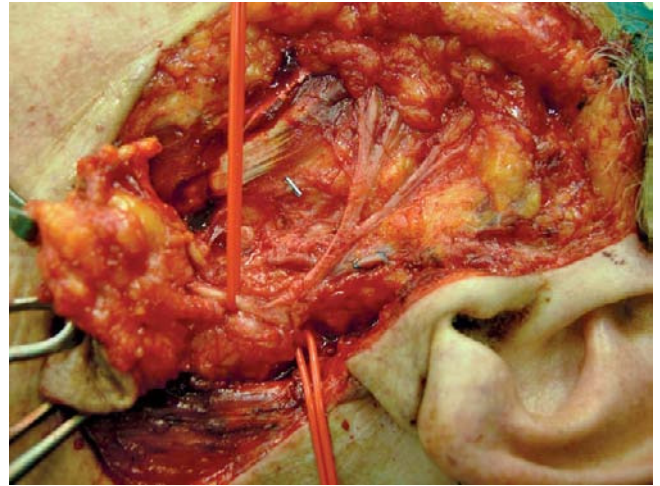


Figura 3 – Rama marginal del nervio facial englobada en el tumor.

La paciente fue intervenida bajo anestesia general, realizándose parotidectomía total ampliada izquierda, con sacrificio de las ramas marginal y cervical del nervio facial izquierdo, que se hallaban englobadas en el tumor (fig. 3), y extirpación de la región de piel afectada por radiodermatitis. El tratamiento de la extensión regional se completó con la realización de un vaciamiento cervical ganglionar selectivo (niveles I, II y III) ipsilateral a la lesión. Para el cierre del defecto parotídeo se diseñó un colgajo cervicofacial de rotación.