

Página del residente

¿Cuál es su diagnóstico?

What would your diagnosis be?

Lorena Pingarrón Martín^{a,*}, Elena Gómez García^b, Mercedes Martín Pérez^b,
Paula Barba Recreo^a y Miguel Burqueño García^c

^aMédico Residente, Servicio de Cirugía Oral y Maxilofacial, Hospital Universitario La Paz, Madrid, España.

^bMédico Adjunto, Servicio de Cirugía Oral y Maxilofacial, Hospital Universitario La Paz, Madrid, España.

^cJefe de Servicio, Servicio de Cirugía Oral y Maxilofacial, Hospital Universitario La Paz, Madrid, España.

Neonato varón de un mes de edad que es derivado por el servicio de Pediatría a las consultas de Cirugía Maxilofacial del Hospital Infantil La Paz, al presentar desde el nacimiento una masa en suelo de boca que impide la movilización lingual y dificulta la alimentación. No presenta dificultad respiratoria, siendo el diagnóstico de presunción el de ránula sublingual.

La exploración física muestra una masa de consistencia quística de unos 2,5 × 2 cm de diámetro, en línea media de suelo de boca. La lesión ocasiona macroglosia y anquiloglosia al paciente, sin obstrucción de la orofaringe pero con dificultad para la lactancia (fig. 1).

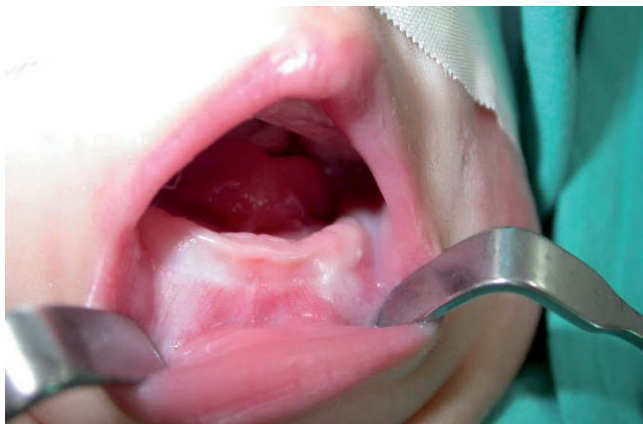

Figura 1 – Clínica intraoral preoperatoria del paciente. Tumor a nivel de suelo de boca que rechaza la lengua hacia la orofaringe, con dificultad para la deglución.

La resonancia magnética identifica una lesión en la cavidad oral en “reloj de arena”, confinada al espacio sublingual supramilohioideo, de aspecto fundamentalmente quístico, hiperintensa en T2 (fig. 2) e hipointensa en T1 (fig. 3), de bordes polilobulados y contenido ligeramente heterogéneo, con un nódulo de 1 cm adherido a la pared, sugestivo de material

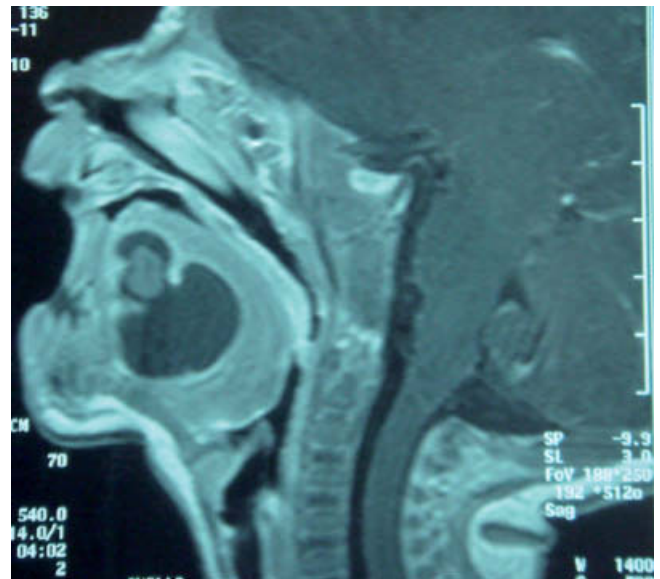


Figura 2 – Imagen en “reloj de arena” confinada al espacio sublingual supramilohioideo. Resonancia magnética en T2 con hiperintensidad de la lesión.

*Autor para correspondencia.

Correo electrónico: lorenapingarron@yahoo.es (L. Pingarrón Martín).

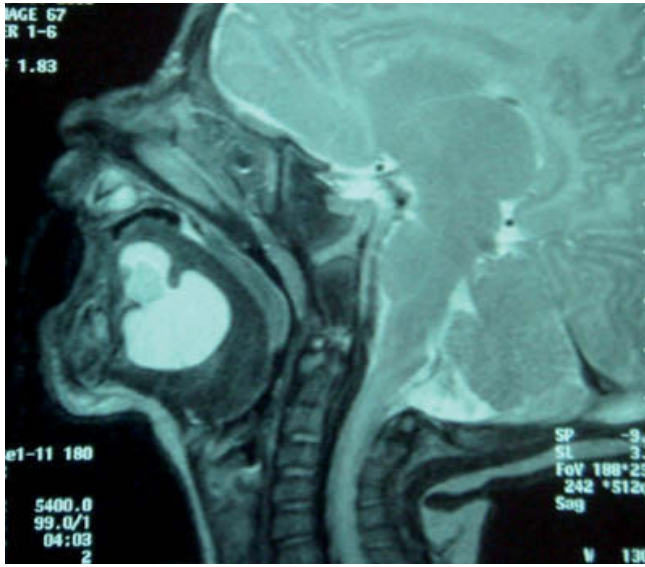


Figura 3 – Resonancia magnética en T1 con imagen hipointensa. Lesión de aspecto quístico y nódulo proteináceo en su interior.

proteináceo. La localización en línea media con macroglosia secundaria da lugar a una disminución sin obliteración total de la orofaringe. Tras la administración de contraste se descarta la posibilidad diagnóstica de malformación vascular de alto flujo.

El tratamiento definitivo es el quirúrgico, con enucleación total de la lesión cuando el paciente contaba 2,5 meses de

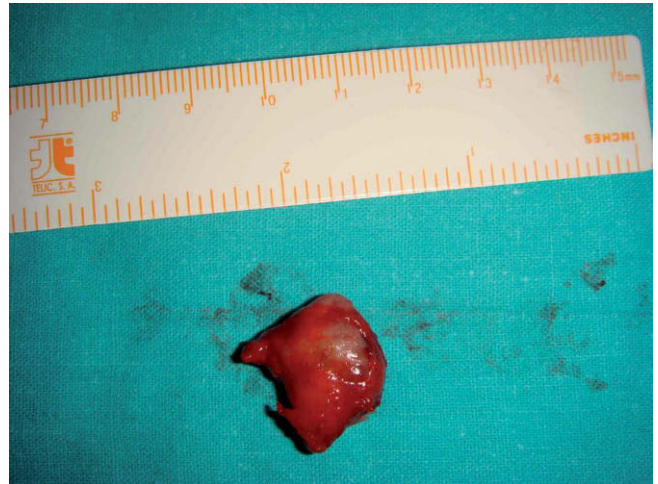

Figura 4 – Especimen quirúrgico de 2 × 1,5 cm de diámetro.

edad. Bajo anestesia general se realiza un abordaje sublingual con incisión longitudinal de 2 cm desde la base en la cara ventral lingual hasta el nivel de los orificios de drenaje de los conductos de Wharton. Tras una disección submucosa se realiza la exéresis de la masa bien encapsulada (fig. 4), con identificación de un tracto fistuloso en dirección inferior entre los músculos genihioideos hacia el cuerpo del hioides.

El postoperatorio inmediato discurrió sin complicaciones, dando de alta al niño a las 24 h de la intervención.

El paciente no presenta recidiva tras 2 años de seguimiento.