

Página del residente

¿Cuál es su diagnóstico?

What's your diagnosis?

Ana María López López*, Cristina Maza Muela, Irene Vila Masana, Carlos Navarro Vila y José Ignacio Salmerón Escobar

Servicio de Cirugía Oral y Maxilofacial, Hospital General Universitario Gregorio Marañón, Madrid, España

Paciente de 67 años, con antecedentes patológicos de hipertrigliceridemia, histerectomía y anexectomía, que acude a la consulta por una tumoración sublingual de lento crecimiento de 8 años de evolución.

No refiere odinodisfagia ni clínica respiratoria. Además no presenta dificultad alguna para la fonación ni deglución.

Biopsiada en su hospital de zona, se diagnostica a la paciente de adenoma pleomorfo de glándula submaxilar izquierda.

A la exploración se evidencia una tumoración de 8x9 cm que ocupa el hemisuelo izquierdo de la boca desplazando medialmente la lengua. A la palpación se evidencia movilidad patológica mandibular y no se detectan adenopatías cervicales patológicas.

En la TC (fig. 1) se objetiva una gran masa que sobrepasa la línea media invadiendo e infiltrando la mandíbula. Además, se observa una erosión ósea parasinfisaria mandibular datos que se comprueban en la ortopantomografía (fig. 2). Ante la ausencia de correspondencia clínica y radiológica con la evolución natural del adenoma pleomorfo, se repite la biopsia en nuestro centro y se realiza un estudio de extensión, visualizándose en el escáner imágenes sospechosas de metástasis pulmonares (fig. 3).

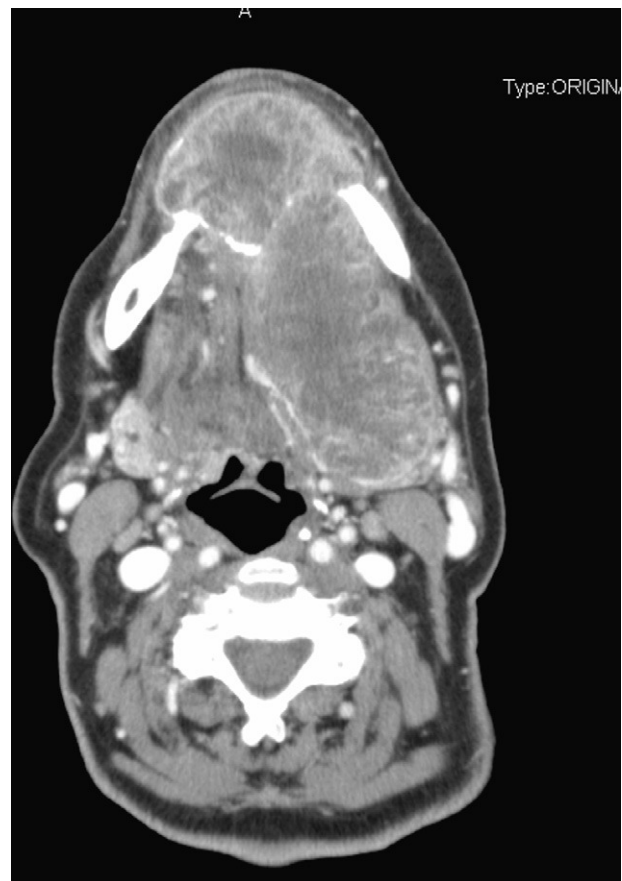

Figura 1 – Masa tumoral y fractura patológica.

* Autor para correspondencia.

Correo electrónico: dra.amlopezlopez@gmail.com (A.M. López López).

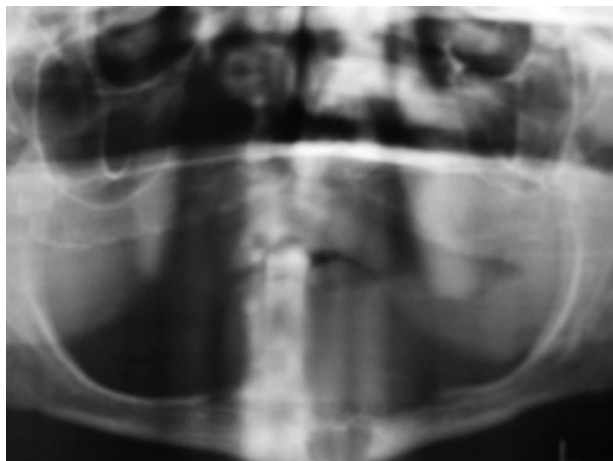


Figura 2 – Ortopantomografía.

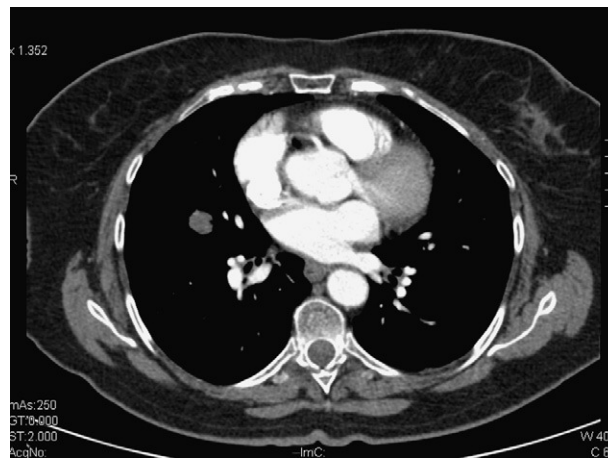


Figura 3 – Metástasis pulmonar.

doi:10.1016/j.maxilo.2011.09.010

¿Cuál es su abordaje?

Which is your approach?

Alfonso Mogedas Vegara*, Javier Gutiérrez Santamaría, Ismael Stern Cimino, Sergio Bordonaba Leiva y Nicolás Sierra Perilla Daniel Malet Hernández

Servicio de Cirugía Oral y Maxilofacial, Hospital Universitario Vall d'Hebron, Barcelona, España

Mujer de 50 años de edad que acude a nuestras consultas derivada de otro centro con historia previa de exéresis de un adenoma pleomorfo a nivel parotídeo derecho, recidivado en tres ocasiones. En una de las intervenciones se le realizó una disección ganglionar supraomohioidea homolateral.

Actualmente refiere molestias con la deglución. A la palpación muestra una tumoración de 1,5 cm de diámetro a nivel del ángulo submandibular derecho. Se aprecia un abombamiento de la mucosa faríngea derecha que abarca desde la rinofaringe hasta la hipofaringe.

La exploración del nervio facial es normal. El resto del examen efectuado es anodino.

Se decide completar el estudio de extensión con una resonancia magnética (RM) (figs. 1 and 2) en la que se aprecia una gran lesión expansiva tumoral polilobulada localizada en el espacio parafaríngeo derecho, que se extiende al espacio masticador y oro-nasofaríngeo del mismo lado, condicionando un desplazamiento anterior de las superficies mucosas faríngeas con obliteración de las coanas y estenosando la luz faríngea. Se aprecia una desviación de la arteria carótida interna que se encuentra englobada por la tumoración y además una

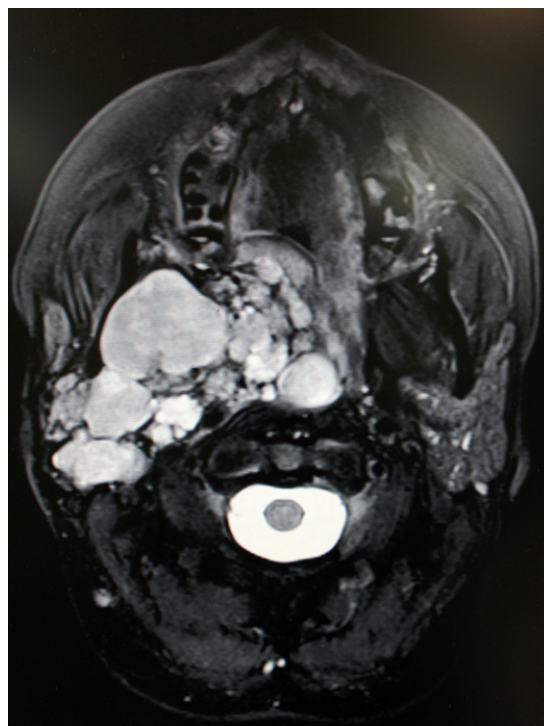


Figura 1 – RM preoperatoria (corte axial).

* Autor para correspondencia.

Correo electrónico: alfmgvg@hotmail.com (A. Mogedas Vegara).