

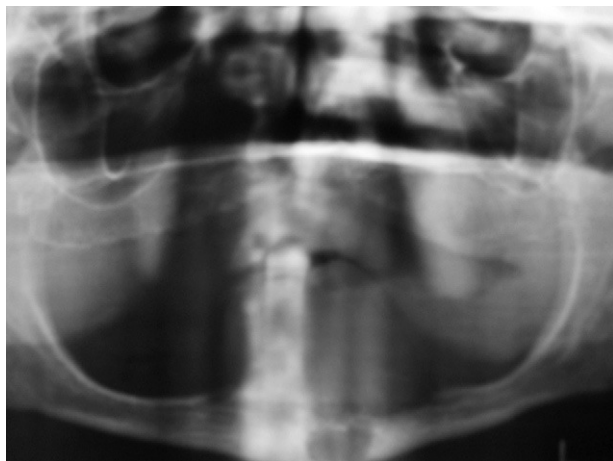Figura 2 – Ortopantomografía.

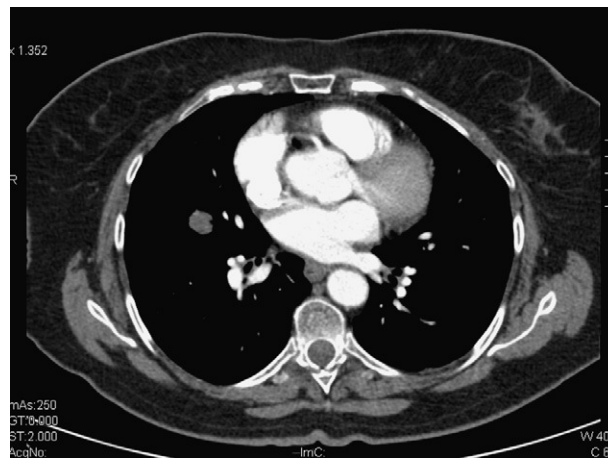


Figura 3 – Metástasis pulmonar.

doi:10.1016/j.maxilo.2011.09.010

¿Cuál es su abordaje?

Which is your approach?

Alfonso Mogedas Vegara*, Javier Gutiérrez Santamaría, Ismael Stern Cimino, Sergio Bordonaba Leiva y Nicolás Sierra Perilla Daniel Malet Hernández

Servicio de Cirugía Oral y Maxilofacial, Hospital Universitario Vall d'Hebron, Barcelona, España

Mujer de 50 años de edad que acude a nuestras consultas derivada de otro centro con historia previa de exéresis de un adenoma pleomorfo a nivel parotídeo derecho, recidivado en tres ocasiones. En una de las intervenciones se le realizó una disección ganglionar supraomohioidea homolateral.

Actualmente refiere molestias con la deglución. A la palpación muestra una tumoración de 1,5 cm de diámetro a nivel del ángulo submandibular derecho. Se aprecia un abombamiento de la mucosa faríngea derecha que abarca desde la rinofaringe hasta la hipofaringe.

La exploración del nervio facial es normal. El resto del examen efectuado es anodino.

Se decide completar el estudio de extensión con una resonancia magnética (RM) (figs. 1 and 2) en la que se aprecia una gran lesión expansiva tumoral polilobulada localizada en el espacio parafaríngeo derecho, que se extiende al espacio masticador y oro-nasofaríngeo del mismo lado, condicionando un desplazamiento anterior de las superficies mucosas faríngeas con obliteración de las coanas y estenotando la luz faríngea. Se aprecia una desviación de la arteria carótida interna que se encuentra englobada por la tumoración y además una

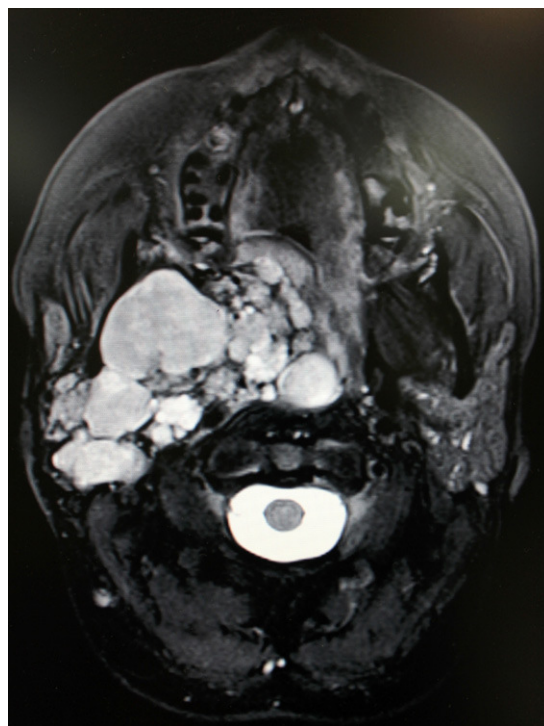

Figura 1 – RM preoperatoria (corte axial).

* Autor para correspondencia.

Correo electrónico: alfmgvg@hotmail.com (A. Mogedas Vegara).

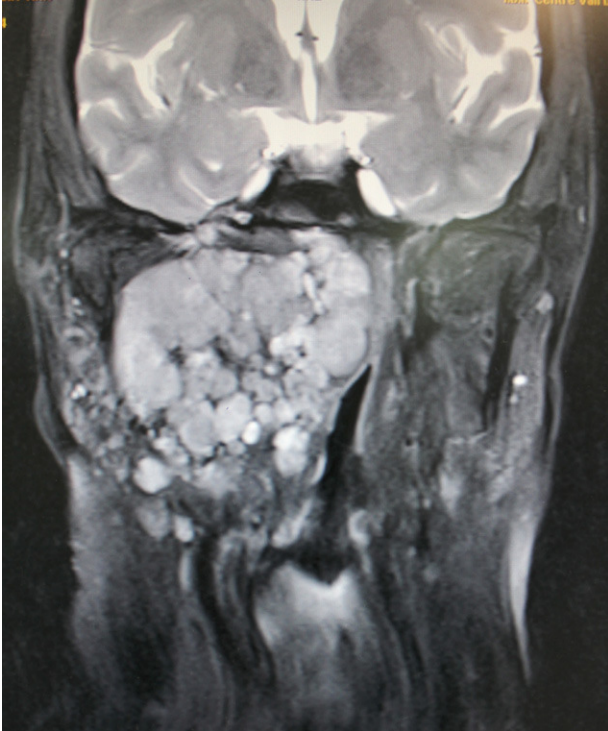

Figura 2 – RM preoperatoria (corte coronal).

obliteración de la vena yugular interna. En su sector anterior también desplaza la luz lingual. La tumoración presenta un tamaño aproximadamente 6,5 cm * 6,8 cm * 4 cm en sus ejes transversal, cráneo-caudal y antero-posterior respectivamente y presenta una señal marcadamente heterogénea. Se observan múltiples ganglios linfáticos laterocervicales bilaterales que no reúnen criterios radiológicos de malignidad.

Asimismo, se realiza una punción aspiración con aguja fina (PAAF) para filiar la masa, siendo esta compatible con el diagnóstico previo de adenoma pleomorfo parotídeo con ausencia de malignidad.

Conflicto de intereses

Los autores declaran no tener ningún conflicto de intereses.
doi:10.1016/j.maxilo.2011.11.002