

Revista Española de
**Cirugía Oral y
 Maxilofacial**

www.elsevier.es/recom



Caso clínico

Uso de obturadores en cirugía oral y maxilofacial. Presentación de cinco casos clínicos

R.T. Velázquez-Cayón^a, R. Flores-Ruiz^b, D. Torres-Lagares^{c,*}, S. González-Guerrero^d,
 D. González-Padilla^e y J.L. Gutiérrez-Perez^f

^aAlumna, Master de Cirugía Bucal, Universidad de Sevilla, Sevilla, España

^bProfesor, Master de Cirugía Bucal, Universidad de Sevilla, Sevilla, España

^cProfesor Contratado, Doctor de Cirugía Bucal, Universidad de Sevilla, Sevilla, España

^dTécnico especialista en Prótesis Dental, Sevilla, España

^eJefe de la Unidad de Gestión Clínica en Cirugía Oral y Maxilofacial, Hospital Universitario Virgen del Rocío, Sevilla, España

^fProfesor Titular Vinculado, Cirugía Bucal, Universidad de Sevilla, Sevilla, España

INFORMACIÓN DEL ARTÍCULO

Historia del artículo:

Recibido el 28 de agosto de 2010

Aceptado el 7 de enero de 2011

Palabras clave:

Obturador palatino;

Maxilar;

Neoplasias maxilares;

Prótesis maxilofacial

R E S U M E N

Los defectos creados en el maxilar, principalmente tras cirugía resectiva de tumores malignos, traumatismo o defectos congénitos, deben ser corregidos con el fin de recuperar los consecuentes déficits en el habla, la deglución, la masticación y la estética. Para ello contamos con dos amplias posibilidades: reconstrucción quirúrgica o colocación de un obturador protésico maxilar.

En este artículo llevamos a cabo una revisión de la literatura reciente y clásica sobre obturadores palatinos, ilustrándola mediante 5 casos clínicos con esta opción terapéutica. Hemos encontrado descritas una amplia variedad de modificaciones para los distintos tipos de obturadores, como la fabricación de aletas nasales, colocación de obturadores de forma inmediata tras la cirugía, el hecho de ahuecar el aditamento obturador, etc. En nuestra práctica hemos observado una serie de ventajas en la colocación de este tipo de prótesis de forma posquirúrgica diferida y en estrecha colaboración con su médico responsable.

© 2010 SECOM. Publicado por Elsevier España, S.L. Todos los derechos reservados.

Use of obturators in oral and maxillofacial surgery. A report of five cases

A B S T R A C T

Defects created in the maxillary bone, principally after surgical resection of malignant tumors, trauma or congenital defects, must be corrected to eliminate the resulting speech, swallowing, and chewing defects and restore the cosmetic appearance. Two major options available are surgical reconstruction or the placement of a maxillary obturator prosthesis. The recent and classic literature on palatal obturators is reviewed and five clinical cases treated with a palatal obturator are reported.

Keywords:

Palatal obturators;

Maxilla;

Maxillary neoplasm;

Maxillofacial prosthesis

*Autor para correspondencia.

Correo electrónico: danieltl@us.es (D. Torres Lagares).

A large variety of modifications have been reported for different types of obturators, such as nasal wings, immediate postoperative obturator prosthesis placement, etc. In the authors' experience, deferred postoperative obturator placement in close collaboration with the responsible doctor has advantages.

© 2010 SECOM. Published by Elsevier España, S.L. All rights reserved.

Introducción

A causa de la resección quirúrgica de tumores, traumatismos o defectos congénitos en el maxilar, se producen una serie de déficits funcionales. Éstos se clasifican en déficits masticatorios (tanto por el paso de alimentos de la cavidad oral a otras como la nasal o la sinusal, como por la ausencia de los dientes englobados en el área del defecto) y en déficits de la deglución, de la fonación y estéticos, como pueden ser desviación de la comisura labial, hundimiento de la hemicara y bolsa palpebral del lado afectado¹.

Un obturador palatino es una prótesis parcial removible, fija o incluso sobredentadura que lleva incorporada una parte obturatriz que penetra en los bordes del defecto buscando el cierre periférico del mismo.

La función principal de los obturadores es la de taponar el defecto maxilar, separando así la cavidad oral de la nasal o sinusal. Están indicados en los casos de comunicaciones en la región maxilar, producidos por resección quirúrgica de tumores de paladar duro y/o blando, traumatismos o malformaciones congénitas en las que no se haya podido llevar a cabo reconstrucción quirúrgica o ésta haya fracasado².

Con el uso de un obturador se consiguen una serie de objetivos fundamentales: rehabilitación orodental inmediata y seguimiento del área de la maxilectomía para observar posibles recidivas en el caso de resección de tumores. Es una técnica relativamente simple con un resultado predecible, con la que en poco tiempo se puede corregir una situación inestética¹.

Los pacientes que presentamos para ilustrar esta revisión han sido rehabilitados por el Máster en Cirugía Bucal de la Universidad de Sevilla, en la Unidad de Rehabilitación Protésica Maxilofacial (URPM) del Servicio de Cirugía Oral y Maxilofacial del Hospital Universitario Virgen del Rocío. Los criterios de inclusión/exclusión para este tipo de tratamiento fueron estudiados por un comité de prótesis, integrado por odontólogos, cirujanos orales y maxilofaciales y técnicos de laboratorio protésico.

Casos clínicos

Caso 1

Paciente varón de 54 años, remitido a la URPM tras la resección quirúrgica de un carcinoma en el maxilar superior derecho. Presenta un defecto que engloba el paladar duro y blando (fig. 1A: clase V de Aramany; LM de Spiro et al; clase II de Brown et al). El tipo de defecto y el déficit óseo aconsejó realizar un obturador maxilar. Para este tipo de prótesis siempre tomaremos impresión de alginato con cubeta individual (fig. 1B). Se confeccionó una prótesis parcial removible esquelética con un aditamento obturador (fig. 1C y D) que selló el defecto sin hacerlo herméticamente

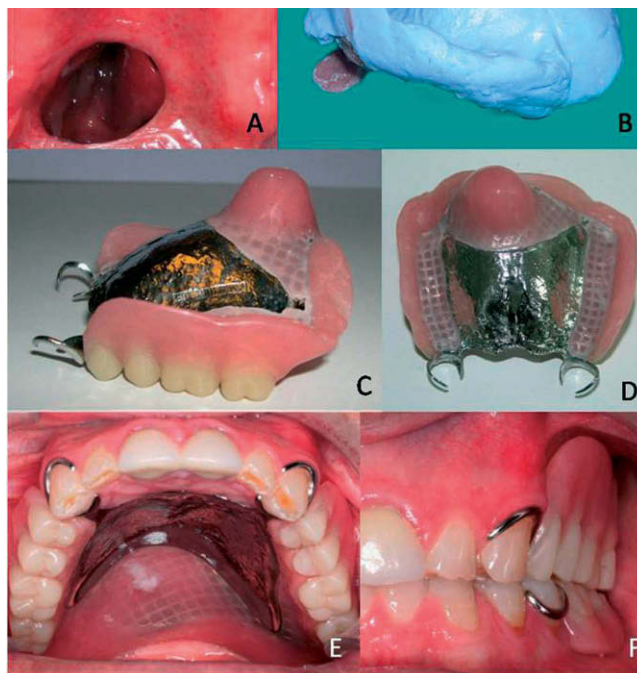


Figura 1 – A) Defecto que engloba el paladar duro y blando. B) Impresión de alginato con cubeta individual. C) Visión lateral de la prótesis esquelética parcial removible con aditamento obturador. D) Visión coronal de la prótesis esquelética parcial removible con aditamento obturador. E) Visión palatina de la prótesis obturador colocada intraoralmente. F) Reposición de la función orodental.

(esto produciría una sensación muy desagradable en el paciente a la hora de la retirada de la prótesis). Gracias a la prótesis se obtuvieron mejoras fonéticas y deglutorias considerables (fig. 1E y F).

Caso 2

Paciente varón con maxilectomía parcial por recidiva de un cilindroma en el tercio medio facial (clase III de Aramany; SM de Spiro et al; clase III alveolar unilateral de Brown et al). Como en todos los casos, se inició el protocolo valorando la situación inicial del paciente mediante exploración, fotografías intraorales y extraorales y modelos de estudio (fig. 2A y B). Una vez revisado el caso por el comité, se decidió la confección de una prótesis parcial esquelética removible con obturador.

Tras ser realizada la estructura metálica del esquelético, se colocaron las piezas protésicas en su localización final en la arcada mediante una "llave" de silicona. Después se procedió al relleno del hueco, siguiendo la simulación del mismo en el modelo, con resina acrílica (fig. 2C y D).

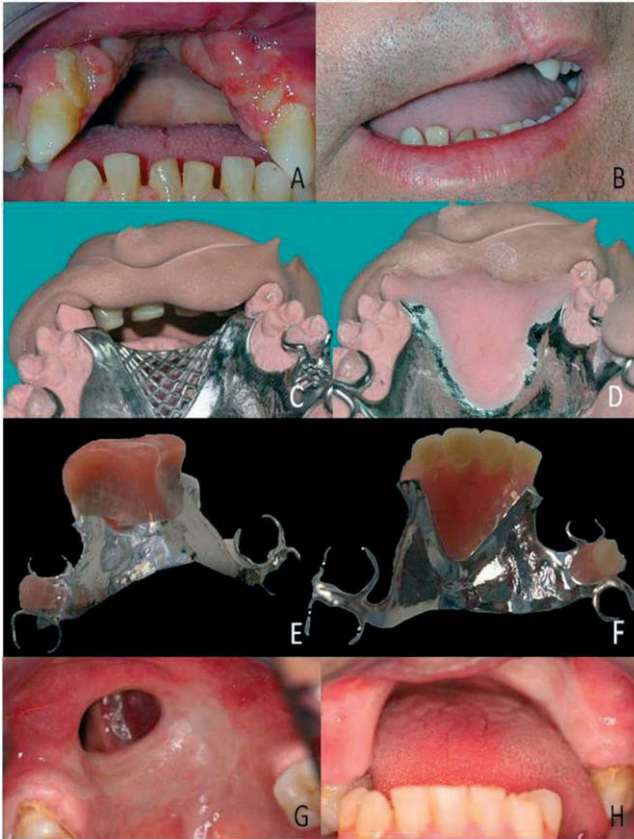


Figura 2 - A) Visión intraoral de maxilectomía parcial. **B)** Visión extraoral de maxilectomía parcial. **C)** Una vez realizada la estructura metálica, se procede a la colocación de las piezas protésicas en su localización final en la arcada mediante una "llave" de silicona. **D)** Relleno del hueco que simula al defecto en el modelo con resina acrílica. **E)** Prótesis parcial esquelética removible con obturador para la porción más anterior del paladar y rehabilitación del reborde alveolar. **F)** Rehabilitación de los dientes anteriores superiores ausentes. **G)** Defecto de hemimaxilar derecho, presentando comunicación oronasal. **H)** Visión frontal del defecto de hemimaxilar derecho.

La prótesis restauró la porción más anterior del paladar y rehabilitó los dientes anteriores y su reborde alveolar (fig. 2E y F).

Caso 3

Paciente mujer de 82 años, remitida a la UPRM tras haber sido portadora de un obturador palatino desde 1997. En diciembre de 2001 se le detectó una recidiva del carcinoma de maxilar derecho por el que había sido ya una vez intervenida, resultando en total un defecto de hemimaxilar derecho (fig. 2G y H) (clase III de Aramany; SM de Spiro et al; clase IV alveolar unilateral de Brown et al). Se optó en este caso por una prótesis parcial removible con obturador palatino, dada la avanzada edad de la paciente y la perfecta adaptación que ésta ha demostrado ante la prótesis.

En todos los pacientes que van a ser rehabilitados protésicamente es aconsejable el montaje en articulador semiajustable. Aun si cabe más importante es el montaje en este tipo de

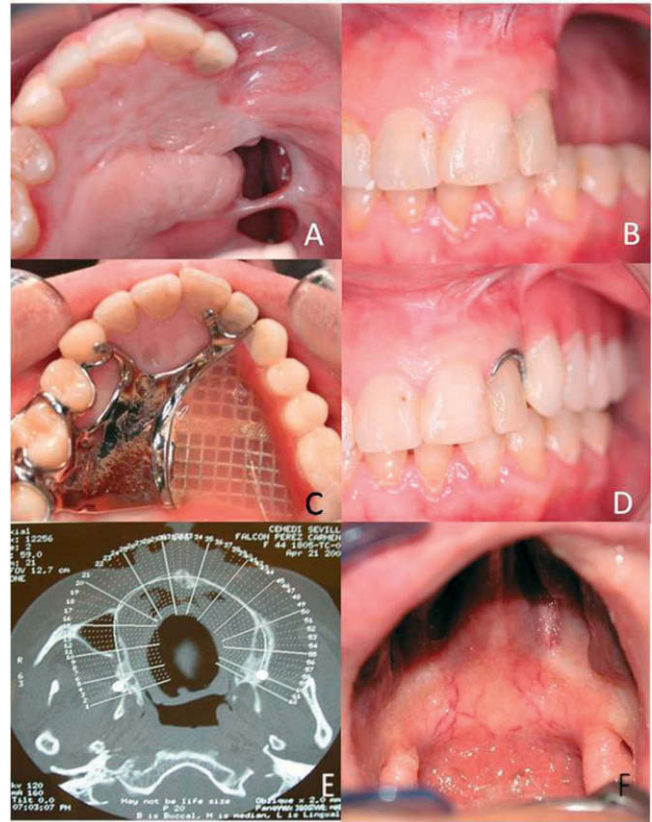


Figura 3 - A) Comunicación oronasal. **B)** Ausencias dentarias homolaterales al defecto maxilar. **C)** Cierre de la comunicación mediante la prótesis con aditamento obturador. **D)** Rehabilitación orodental homolateral. **E)** Corte axial de TC en el que se observa la ausencia casi completa de paladar duro. **F)** Defecto que abarca casi por completo al paladar duro, respetando en parte los procesos alveolares.

pacientes complejos, dada la escasez de tejidos de soporte que dificulta la estabilidad y retención de la prótesis, así como la obtención de un correcto plano de oclusión que permita una adecuada masticación de los alimentos y una correcta nutrición de los pacientes. Por supuesto, se deben tener muy en cuenta los requerimientos estéticos, mucho más elevados que los que en la mayoría de las ocasiones se suelen alcanzar, por lo que antes de comenzar el tratamiento se debe dejar muy claro a los pacientes qué objetivos se persiguen al realizar una prótesis obturadora.

En este caso, gracias a la prótesis, se consiguió devolver el sustento al labio, así como una situación estética en sonrisa bastante aceptable.

Caso 4

Mujer de 43 años, intervenida quirúrgicamente de fibromatosis juvenil (hemimaxilectomía izquierda), cuyo defecto fue reconstruido con injerto de calota y colgajo de bola de Bichat. Posteriormente presentó fístulas palatinas por rechazo de la placa utilizada en la reconstrucción, resultando en una comunicación oronasal (fig. 3A y B). Se planteó conseguir tanto el cierre de la comunicación como la rehabilitación orodental mediante una prótesis obturadora (fig. 3C y D). El defecto pre-

Tabla 1 – Clasificaciones de los diferentes tipos de maxilectomías

Autores	Bases de la clasificación	Clasificación
Aramany, 2001 (Universidad de Pittsburg) ^{4,5}	Relación del área del defecto con los dientes pilares remanentes	Clase I: resección en línea media Clase II: resección unilateral Clase III: resección central Clase IV: resección anteroposterior Clase V: resección posterior Clase VI: resección anterior
Spiro et al, 1997 (Memorial Sloan Kettering Cancer Center) ⁷	Determinar el tipo y la extensión de la resección llevada a cabo	LM (maxilectomía limitada, el defecto englobaría una pared) SM (maxilectomía subtotal, englobaría a dos paredes, una de ellas sería el paladar duro) TM (maxilectomía total, resección total del maxilar superior)
Brown et al, 2000 (University Hospital Aintree, Liverpool) ⁸	Describe el tipo de defecto y su relación con el resultado estético y funcional	Clase I: Maxilectomía sin fístula oroantral Clase II: Maxilectomía leve Clase III: Maxilectomía grave Clase IV: Maxilectomía radical Subdivisión horizontal para clases II, III y IV: Maxilectomía alveolar unilateral Maxilectomía alveolar bilateral Resección alveolar radical

sentado era del tipo clase II de Aramany, SM de Spiro et al, y clase IV subdivisión alveolar unilateral de Brown et al.

Caso 5

Paciente de 49 años, intervenida de fisura palatina en la infancia. Tras la intervención el paladar se necrosó, quedando un defecto que abarcaba casi por completo el paladar duro, respetando en parte los procesos alveolares (fig. 3E y F) (clase IV de Aramany, Tm de Spiro et al, y clase IV subdivisión resección alveolar radical de Brown et al).

Tras un intento fallido de colocación de implantes en la arcada superior, se optó por la colocación de un obturador palatino removible, consiguiendo la paciente una adaptación perfecta a la prótesis durante las funciones de masticación, deglución y fonación.

Discusión

El manejo prostodóncico de los defectos en paladar se ha venido realizando durante muchos años. Ya desde el siglo XVI, Ambroise Pare fue el primero en utilizar medios artificiales para cerrar defectos maxilares. Claude Martin, en 1876, describió el uso de un obturador protésico quirúrgico, y en 1927 Fry tomó impresiones en el momento inmediato tras la cirugía. Streadman, en 1956, usó una prótesis de resina acrílica recubierta de gutapercha³.

Las indicaciones de un obturador se pueden resumir en las siguientes:

- Como estructura de soporte sobre la cual el cirujano puede conformar los tejidos.
- Como prótesis temporal durante el periodo de corrección quirúrgica.
- Para restaurar inmediatamente la apariencia estética del paciente.

- Cuando el cierre primario esté contraindicado o la edad del paciente contraindique la cirugía.
- Cuando la posibilidad de que el paciente pueda sufrir una recidiva del proceso por el que tuvo que ser maxilectomizado sea muy alta³.

Existen diferentes tipos de prótesis para defectos maxilares, dependiendo de su tamaño y de la presencia o ausencia de estructuras de soporte (dientes, reborde óseo maxilar, labios, lengua o mucosa yugal)¹.

Al encontrarnos ante una gran variabilidad de tipos y tamaños de defectos en el maxilar superior, la cantidad de tipos de aditamentos y variaciones que pueden llevarse a cabo en este tipo de prótesis obturadoras serían básicamente las que el facultativo fuera capaz de idear y confeccionar y que cubrieran las necesidades del paciente.

No obstante, existen clasificaciones que engloban los diferentes tipos de defectos maxilares con el fin de facilitar la elección del diseño de la prótesis (tabla 1)⁴⁻⁸. En la literatura están recogidos numerosos tipos de aditamentos y variaciones. Borlase¹ indicó que la posibilidad de colocación de implantes, tanto intraorales como extraorales, ha de considerarse en el propio momento de la resección, para lo cual la comunicación entre cirujano y prostodoncista debe ser óptima.

Pigno y Funk⁹ publicaron el uso de una prolongación hacia el espacio de la apertura nasal en el manejo protésico de pacientes que han sufrido una hemimaxilectomía y que cuentan con un defecto poco favorable para su rehabilitación.

Driscoll y Habib¹⁰ presentaron la idea de ahuecar el aditamento obturador para aligerar el peso de la prótesis optimizando su comodidad durante la masticación, la fonación y la deglución, en caso de prótesis muy extensas.

Chambers et al¹¹ publicaron la utilización de un obturador en paladar blando, restableciendo el cierre velofaríngeo y consiguiendo así un control en la emisión nasal durante el habla

y previniendo la regurgitación nasal de comida y líquidos durante la deglución.

Park y Kwon¹² utilizaron obturadores quirúrgicos inmediatos para controlar los déficits producidos por la maxilectomía. Si bien minimizaron las complicaciones posquirúrgicas, estas prótesis presentaban una retirada dificultosa de la prótesis tras la cicatrización de la herida, además de ser obturadores preparados en modelos prequirúrgicos que pueden no encajar adecuadamente, provocando filtrados.

Uniendo ambas ideas, la de una prótesis obturadora colocada inmediatamente tras la cirugía con un aditamento obturador hueco y, por consiguiente, más ligero, Shimizu et al¹³ publicaron en 2009 un tipo de prótesis construida desde un modelo maestro, el cual será duplicado; en uno de los modelos se corregirá el defecto con la porción obturadora, y en otro se construirá la porción de la prótesis que va apoyada sobre los procesos alveolares; una vez construidas, se fusionarán para dar lugar a la prótesis definitiva.

Además de las alternativas removibles, Kawasoto et al¹⁴ presentaron una prótesis parcial fija con un aditamento obturador anclado con un accesorio magnético.

En el caso de la rehabilitación de pacientes oncológicos con este tipo de defectos, bajo nuestra experiencia, una vez pasado un periodo en el que deben estar totalmente recuperados, deben ser estudiados de forma pormenorizada para indicar el tipo de rehabilitación más adecuada.

Para este tipo de prótesis siempre tomaremos impresión de alginato con cubeta individual, puesto que se trata de un material menos rígido que permite una ligera inserción en el defecto, reflejando así los límites del mismo. Ya que necesitamos una cantidad importante de alginato, mezclaremos con éste una pequeña porción del algodón durante el batido para aumentar su consistencia.

El montaje en articulador es aun si cabe más crítico en este tipo de pacientes, donde la escasez de tejidos de soporte dificulta la estabilidad y la retención de la prótesis y la consecución de un correcto plano de oclusión.

Por supuesto, debemos tener muy en cuenta los requerimientos funcionales y estéticos de este tipo de pacientes, generalmente mucho más elevados de lo que en la mayoría de las ocasiones seremos capaces de conseguir, por lo que antes de comenzar el tratamiento debemos comunicar de forma clara a los pacientes qué objetivos podemos conseguir con las prótesis obturadoras.

El incremento de calidad de vida en pacientes maxilectomizados gracias a su rehabilitación con este tipo de prótesis ha sido recogido en la literatura actual. Así, Irish et al¹⁵ llevaron a cabo un estudio de corte transversal con el fin de estudiar la calidad de vida en pacientes con maxilectomía resultante de la resección de un cáncer. Sus resultados refieren que un obturador que cumpla su función incrementará notablemente la calidad de vida de estos pacientes. Para otros autores¹⁵, la no utilización de prótesis obturadoras, tanto inmediatas como definitivas, en el caso de resecciones de tumores que afectan al esqueleto facial, puede propiciar una contracción severa de los tejidos blandos, haciendo casi imposible la corrección de la disarmonía facial.

Consideramos que actualmente la discusión ante la elección de obturadores o la reconstrucción quirúrgica carece de

sentido, puesto que ésta debe basarse en unos criterios definidos, siendo cada técnica útil si se hace un correcto plan de tratamiento. Existen una serie de factores que intervienen en dicha elección, entre ellos, la edad del paciente, su historia clínica y la etiología del defecto¹.

Conclusiones

- Los obturadores protésicos están indicados para la corrección de defectos palatinos o maxilares, permitiendo tantos diseños y aditamentos como el facultativo sea capaz de aplicar y con los que el paciente pueda recuperar un alto nivel de calidad de vida.
- Entre las ventajas que presentan los obturadores maxilares, podemos citar, fundamentalmente, la separación de la cavidad oral de la nasal o sinusal, así como la consecución de una rehabilitación dental y oclusal satisfactoria.

BIBLIOGRAFÍA

1. Borlase G. Use of obturators in rehabilitation of maxillectomy defects. *Ann Roy Coll Dent Surg.* 2000;15:75-9.
2. Omondi BI, Guthua SW, Awange DO, Odhiambo WA. Maxillary obturator prosthesis rehabilitation following maxillectomy for ameloblastoma: case series of five patients. *Int J Prosthodont.* 2004;17:464-8.
3. Keyf F. Obturator prostheses for hemimaxillectomy patients. *J Oral Rehabil.* 2001;28:821-9.
4. Aramany MA. Basic principles of obturator design for partially edentulous patients. Part I: Classification. *J Prosthet Dent.* 2001;86:559-61.
5. Aramany MA. Basic principles of obturator design for partially edentulous patients. Part II: Design principles. *J Prosthet Dent.* 2001;86:562-8.
6. Genden E, Buchbinder D, Urken M. Prosthodontic guidelines for surgical reconstruction of the maxilla: A classification system of defects. *J Prosthet Dent.* 2001;86:352-63.
7. Spiro RH, Strong EW, Shah JP. Maxillectomy and its classification. *Head Neck.* 1997;19:309-14.
8. Brown JS, Rogers SN, McNally DN, Boyle M. A modified classification for the maxillectomy defect. *Head Neck.* 2000;22:17-26.
9. Pigno MA, Funk JJ. Augmentation of obturator retention by extension into the nasal aperture. *J Prosthet Dent.* 2001;85:349-51.
10. Driscoll CF, Habib BH. Fabrication of a closed hollow obturator. *J Prosthet Dent.* 2004;91:383-5.
11. Chambers MS, Lemon JC, Martin JW. Obturation of the partial soft palate defect. *J Prosthet Dent.* 2004;91:75-9.
12. Park KT, Kwon HB. The evaluation of the use of a delayed surgical obturator in dentate maxillectomy patients by considering days elapsed prior to commencement of post-operative oral feeding. *J Prosthet Dent.* 2006;96:449-53.
13. Shimizu H, Yoshida K, Mori N, Takahashi Y. An alternative procedure for fabricating a hollow interim obturator for a partial maxillectomy patient. *J Prosthodont.* 2009;18:276-8.
14. Kawasoto S, Hmamura S, Kawahara H, Nishi Y, Nagaoka E. Use of a magnetic attachment to retain an obturator prosthesis for an osseous defect. *J Prosthodont.* 2009;18:359-62.
15. Irish J, Sandhu N, Simpson C, Wood R, Gilbert R, Gullane P, et al. Quality of life in patients with maxillectomy prostheses. *Head Neck.* 2009;31:813-21.