

## ¿Cuál sería su manejo?

### What would be its management?

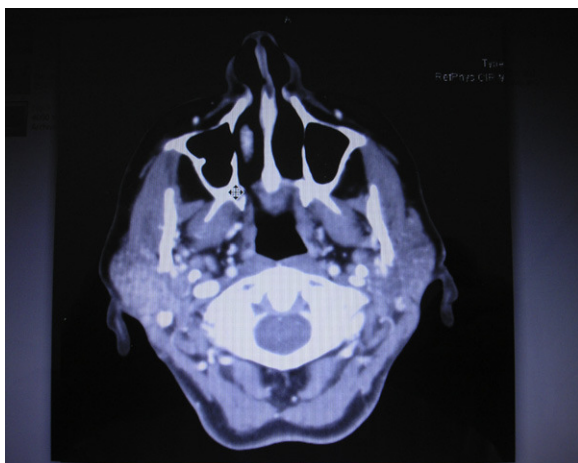
Alejandro Thomas Santamaría<sup>a,\*</sup>, Belen Leno Dasi<sup>a</sup>, Laura García Monleón<sup>b</sup> y Juan José Verdguer<sup>a</sup>

<sup>a</sup> Servicio de Cirugía Oral y Maxilofacial, Hospital Universitario Gregorio Marañón, Madrid, España

<sup>b</sup> Servicio de Cirugía Oral y Maxilofacial, Hospital del Vinalopó, Elche, España

#### Caso clínico

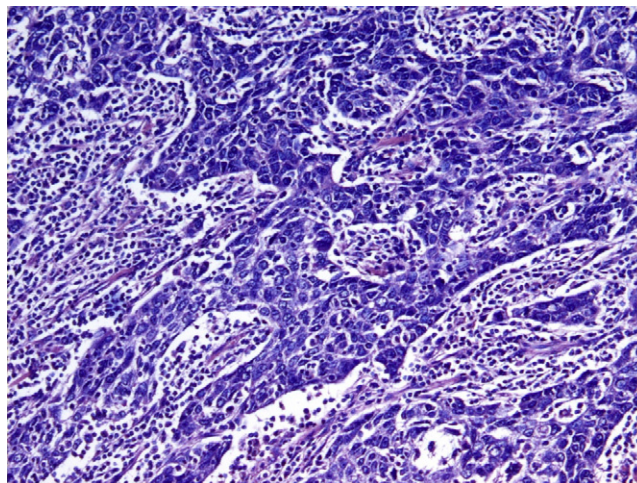
Mujer caucásica de 54 años que fue referida a nuestro Servicio de Cirugía Oral y Maxilofacial por un aumento de volumen lento y progresivo de la glándula parótida derecha. La paciente no tenía antecedentes médico-quirúrgicos de interés.



**Figura 1 – Tomografía computarizada, masa hipercaptante y bien delimitada.**

En la exploración física se palpaba un nódulo de 3 cm, móvil, de consistencia semiblanda situado en la cola de la glándula parótida derecha. No se observaban signos de parálisis facial ni adenopatías cervicales.

En la punción aspiración con aguja fina (PAAF) dicha lesión mostraba signos de un proceso linfoproliferativo. No



**Figura 2 – Biopsia.**

se encontraron anticuerpos contra el virus del Epstein-Barr (EBV) en la serología, ni lesiones en la nasofaringe cuando se realizó la panendoscopia exploratoria del tracto aerodigestivo superior.

En la tomografía computarizada se observaba una masa que afectaba el lóbulo superficial y parte del lóbulo profundo de la glándula parótida derecha, hipercaptante y bien delimitada (fig. 1).

Se realizó una biopsia incisional en quirófano bajo anestesia general de dicha masa con el resultado de carcinoma linfoepitelial (fig. 2).

doi:10.1016/j.maxilo.2012.05.008

\* Autor para correspondencia.

Correo electrónico: alejthoms@yahoo.es (A. Thomas Santamaría).