

## Original

# Uso del cemento de fosfato cálcico para estabilizar las osteotomías de avance mandibular y para prevenir escalones inestéticos en la línea mandibular

Maurice Y. Mommaerts\* y Raúl Jiménez Bellinga

Departamento de Cirugía Maxilo-Facial, European Face Centre, Universitair Ziekenhuis Brussel, Bruselas, Bélgica

### INFORMACIÓN DEL ARTÍCULO

#### Historia del artículo:

Recibido el 29 de junio de 2012  
 Aceptado el 17 de febrero de 2013  
 On-line el 2 de diciembre de 2013

#### Palabras clave:

Cirugía ortognática  
 Fosfato cálcico  
 Osteotomía  
 Sagital de rama  
 Hidroxiapatita

#### Keywords:

Orthognathic surgery  
 Calcium phosphate  
 Osteotomy  
 Sagittal split ramus  
 Hydroxyapatite

### R E S U M E N

**Introducción:** El escalón producido en el reborde mandibular en las osteotomías sagitales de avance puede corregirse mediante el uso de una pasta de fosfato cálcico.

**Material y método:** Han sido tratados mediante esta técnica 48 casos, con un seguimiento de al menos 6 meses.

**Resultados:** Han presentado 4 casos infección en el lecho quirúrgico en donde se empleó el fosfato cálcico.

**Conclusión:** Hydroset ha demostrado mejorar la estabilidad en osteotomías de avance mandibular y un buen comportamiento a la hora de evitar los escalones inestéticos en el reborde.

© 2012 SECOM. Publicado por Elsevier España, S.L. Todos los derechos reservados.

### Use of calcium phosphate cement to stabilise mandibular lengthening osteotomies and to avoid unaesthetic interruptions in the jawline

### A B S T R A C T

**Introduction:** An unaesthetic dent in the jawline can be avoided by the reconstruction of the bilateral sagittal split osteotomy (BSSO) defect with calcium phosphate paste.

**Material and method:** A total of 48 cases were treated using the same technique, and followed up for at least 6 months.

**Results:** Infection was present in 4 cases.

**Conclusion:** The calcium phosphate paste (Hydroset) added clinical stability to the lengthening and performed as expected to avoid interruptions in the jawline.

© 2012 SECOM. Published by Elsevier España, S.L. All rights reserved.

\* Autor para correspondencia.

## Introducción

El limitado acceso y superficie de área de la osteosíntesis mediante tornillos bicorticales de la osteotomía sagital de rama asistida endoscópicamente para el avance mandibular ha estimulado el uso del cemento de fosfato cálcico para reconstruir el «gap» de la osteotomía<sup>1</sup>.

En un inicio, se usó Norian CMF (Synthes, Oberdorf, Suiza) para este propósito. Una pequeña serie de casos mostró extrusión y secuestro de dicho material, ya que la interfase con el hueso esponjoso permanecía licuada mientras que el resto del material se endurecía rápidamente.

Incluso realizando una osteotomía de rama muy posterior, con el defecto monocortical subyaciendo al músculo masetero (fig. 1), la escotadura antegonial puede marcarse y, especialmente en mujeres delgadas, producir un escalón inestético en la línea mandibular<sup>2</sup>.

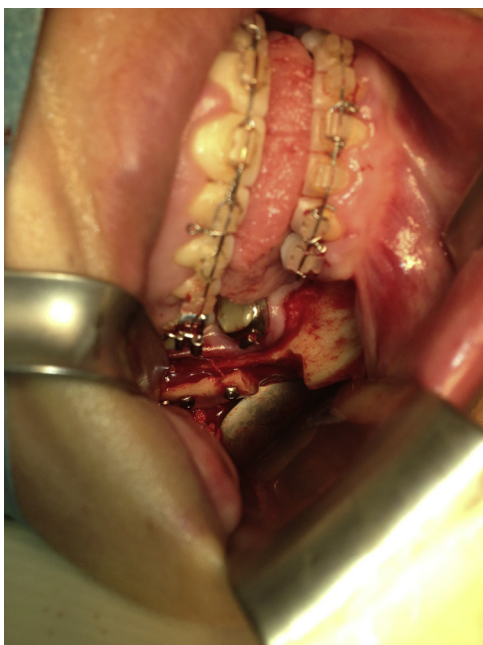Ambos problemas han sido recientemente corregidos mediante el uso de Hydroset (Leibinger-Stryker).

El propósito del estudio es perfeccionar la técnica y evaluar el comportamiento del material en esta dicha indicación.

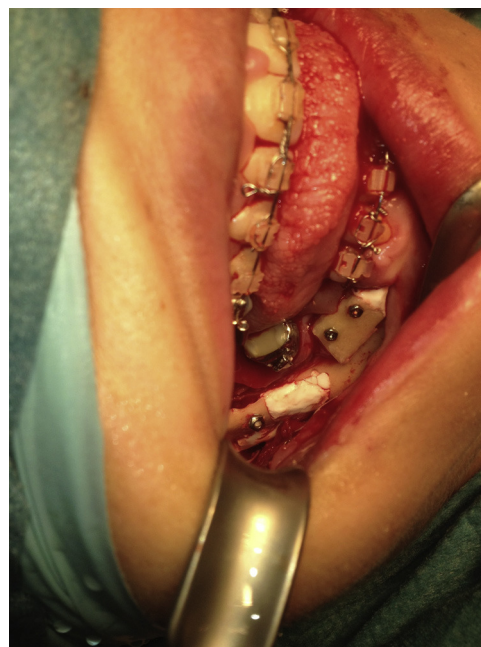## Técnica

El cemento óseo se mezcla siguiendo las instrucciones del fabricante, se carga la jeringa y se aplica el cemento en el defecto óseo que se va a rellenar usando una cánula de 9,5 cm de longitud. Cuando esto se realiza de una forma muy rápida, el cemento fluye muy líquido por el defecto.

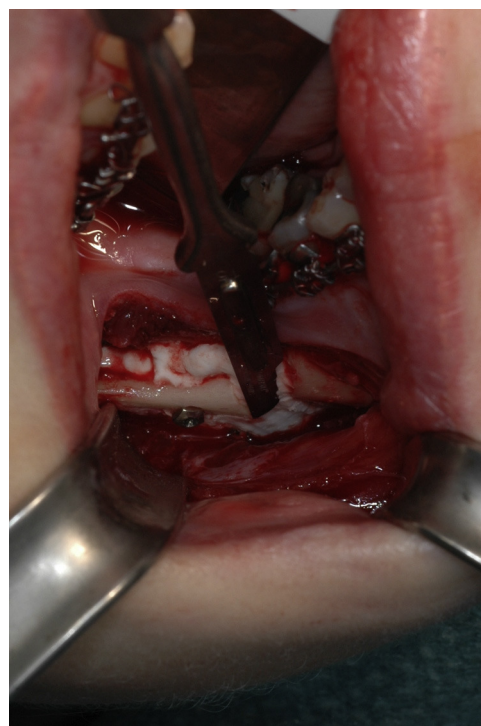Requiere cierta experiencia saber cuándo el cemento ha alcanzado la consistencia óptima. Cuando el material ha alcanzado una consistencia de masilla, entonces es demasiado tarde para su aplicación (fig. 2).



**Figura 1 – Doble defecto monocortical: defecto en el avance e injerto tomado del borde inferior.**

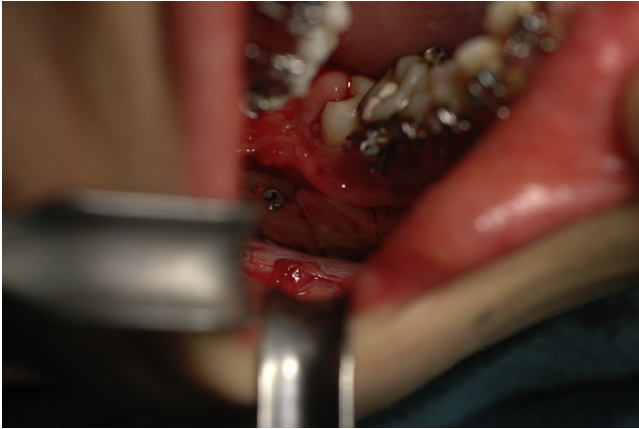

**Figura 2 – Reconstrucción de los defectos mostrados en la figura 1, aumento del proceso alveolar con el injerto obtenido del borde inferior.**



**Figura 3 – Afeitado del exceso de Hydroset mediante bisturí n.º 15.**

El autor principal ha intentado usar, a modo de barrera de contención, una lámina fina, por ejemplo, un fragmento de guante estéril que se coloca por debajo del periostio y la mucosa yugal. El ayudante fija la lámina al borde inferior realizando presión desde la cara lingual mientras se crea un



**Figura 4 – El defecto monocortical es reconstruido.**

espacio muerto entre el borde caudal y lateral confinando el defecto óseo a cubrir. Se aplica el cemento en fase licuada y se hace una ligera presión sobre la mejilla de forma continua durante unos 5 min procediendo después a la retirada de la lámina.

Esta técnica ha sido abandonada debido a la dificultad para adaptar adecuadamente de una forma lisa la lámina en la profundidad de la herida.

Hemos cambiado a una técnica en la que el periostio recubre el material aplicando presión manual suave (figs. 3 y 4).

## Material y método

Desde julio de 2009 hasta junio de 2011 se ha añadido Hydroset en el defecto óseo de 48 procedimientos de avance

mandibular, siendo 20 de esos casos osteotomías asistidas endoscópicamente. No se han usado drenajes y tras el cierre de la herida intraoral en un solo plano se aplicó pegamento de fibrina en su interior. La osteosíntesis se realizó mediante la colocación de tornillos bicorticales, excepto en los casos en los que se realizó la extracción del tercer molar de forma simultánea, en los que se fijó mediante miniplaca de titanio.

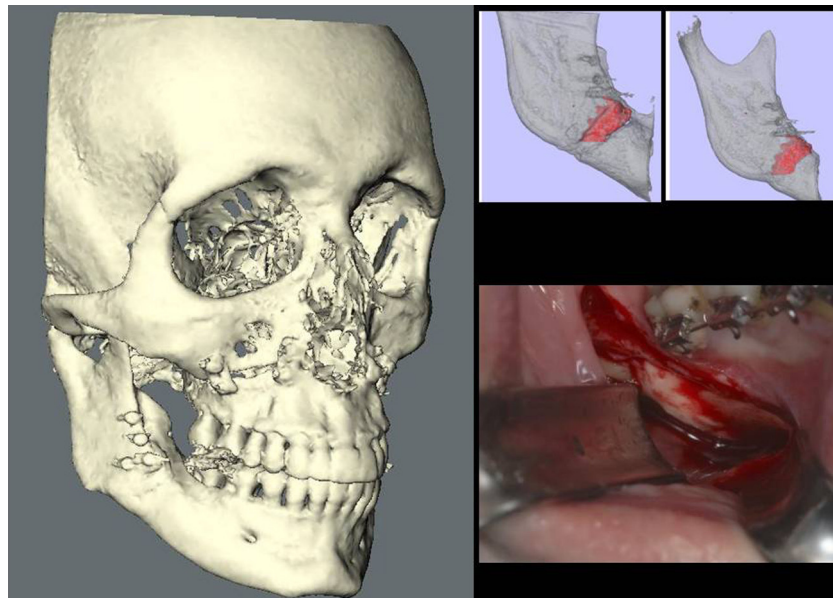
## Resultados

Tres casos presentaron infección con secuestro del material, requiriendo una cirugía de revisión. En un cuarto paciente, todo el material de osteosíntesis (miniplacas) y el Hydroset tuvieron que extraerse de ambos lados debido a una infección por *Staphylococcus aureus* resistente a la meticilina (SARM) y la formación de un absceso.

En el resto de casos en que no se infectó, el escáner CBCT realizado a los 6 meses mostró una completa restauración del defecto que se rellenó, comprobándose también bajo visión directa (fig. 5).

## Discusión

Hydroset se comporta de una forma casi perfecta en un lugar propenso a la infección como es la mandíbula. La tasa de infección sin el uso del carbonato cálcico es del 2,6%<sup>3</sup>. El material se endurece en un ambiente húmedo en 8 min con una presión de 414 bar (6.000 PSI). De tal manera puede contribuir a la estabilidad inmediata tras su endurecimiento, pudiendo comportarse como un mantenedor de espacio entre los extremos de la osteotomía bucal.



**Figura 5 – Después de 6 meses, el Hydroset no se ha reabsorbido y se ha recubierto por hueso a nivel del periostio.**

---

## Conclusión

Hydroset evita la interrupción de la línea de contorno mandibular al solidificarse y puede reducir la recaída en los procedimientos de avance mandibular, aunque hacen falta estudios prospectivos y un mayor tamaño muestral para sustentar dicha teoría. Una buena indicación sería cuando los tornillos bicorticales están próximos entre sí, como en las osteotomías sagitales de rama asistida endoscópicamente y en pacientes delgados con una línea de contorno mandibular muy marcada y visible, en el que el relleno del escalón con la pasta de fosfato cálcico podría evitar hundimientos visibles y/o palpables en la basilar mandibular.

---

## Responsabilidades éticas

**Protección de personas y animales.** Los autores declaran que para esta investigación no se han realizado experimentos en seres humanos ni en animales.

**Confidencialidad de los datos.** Los autores declaran que han seguido los protocolos de su centro de trabajo sobre la publicación de datos de pacientes y que todos los pacientes incluidos en el estudio han recibido información suficiente y han dado su consentimiento informado por escrito para participar en dicho estudio.

**Derecho a la privacidad y consentimiento informado.** Los autores declaran que en este artículo no aparecen datos de pacientes.

---

## Conflicto de intereses

Los autores declaran no tener ningún conflicto de intereses.

---

## Agradecimientos

Los autores agradecen al Dr. J. van Goethem su ayuda en el seguimiento de los pacientes.

---

## BIBLIOGRAFÍA

1. Mommaerts MY. Endoscopically assisted sagittal split osteotomy for mandibular lengthening: technical note and initial experience. *J Cranio-Maxillo-Fac Surg.* 2010;38:108-12.
2. Mommaerts MY. Osteotomía sagital de rama para avance mandibular: ¿diseño de Rossi o Dal Pont, osteosíntesis con tornillos o con miniplacas? *Rev Esp Cir Oral Maxillofac.* 2001;23:73-80.
3. Spaey YJE, Bettens RMA, Mommaerts MY, Adriaens J, van Landuyt H, Abeloos JVS, et al. A prospective study on infectious complications in orthognathic surgery. *J Cranio-Maxillo-Fac Surg.* 2005;33:24-9.