



Revista Española de
**Cirugía Oral y
 Maxilofacial**

www.elsevier.es/recom



Original

Periimplantitis apical - presentación de serie de 11 casos clínicos



Bogdan Stavaru Marinescu^{a,*}, Luis Naval Gías^b y Gonzalo Herrera Calvo^b

^a Servicio de Cirugía Maxilofacial, Hospital Universitario La Princesa, Madrid, España

^b Departamento de Cirugía Oral y Maxilofacial, Clínica Universidad de Navarra, Pamplona, España

INFORMACIÓN DEL ARTÍCULO

Historia del artículo:

Recibido el 7 de octubre de 2013

Aceptado el 26 de marzo de 2014

On-line el 22 de octubre de 2014

Palabras clave:

Periimplantitis apical

Fracaso implantario

Cirugía periapical

R E S U M E N

Objetivos: Evaluar el protocolo quirúrgico y discutir los posibles factores predisponentes de la periimplantitis apical.

Material y método: En el presente trabajo, se planteó un estudio descriptivo retrospectivo analizando una serie de 11 casos clínicos de periimplantitis apical diagnosticados y tratados en el ámbito del Hospital de La Princesa (Madrid) y la Clínica Universidad de Navarra (Pamplona) entre 2002 y 2013. Los pacientes sintomáticos fueron tratados mediante legrado de la zona con o sin relleno.

Resultados: Se analizaron un número total de 11 casos de periimplantitis apical (4 asintomáticos y 7 con síntomas). La clínica observada fue parecida a la enfermedad dentaria periapical y el tiempo transcurrido hasta el diagnóstico fue variable, inferior a los 3 años. Se observó resolución completa del problema en 6 de los 7 casos tratados con legrado de la zona periapical del implante. En el caso restante se procedió a la explantación del implante afecto.

En los casos asintomáticos no se realizó ningún tipo de tratamiento quirúrgico, presentando una tendencia autolimitada.

Conclusión: La periimplantitis apical es una enfermedad que puede complicar el tratamiento implantológico. La cirugía conservadora ha tenido resultados satisfactorios en los casos sintomáticos.

© 2013 SECOM. Publicado por Elsevier España, S.L.U. Este es un artículo Open Access bajo la licencia CC BY-NC-ND (<http://creativecommons.org/licenses/by-nc-nd/4.0/>).

Apical peri-implantitis: A presentation of a series of 11 clinical cases

A B S T R A C T

Objectives: The purpose of this study was to evaluate the surgical protocol and discuss possible predisposing factors of apical peri-implantitis.

Material and methods: A retrospective study was performed by analyzing a series of cases involving 11 patients, all of whom were diagnosed with, and treated for, apical peri-implantitis at La Princesa Hospital in Madrid and at Navarre University Clinic in Pamplona,

Keywords:

Apical periimplantitis

Implant failure

Apical surgery

* Autor para correspondencia.

Correo electrónico: bsmelsevier@gmail.com (B. Stavaru Marinescu).

<http://dx.doi.org/10.1016/j.maxilo.2014.03.006>

1130-0558/© 2013 SECOM. Publicado por Elsevier España, S.L.U. Este es un artículo Open Access bajo la licencia CC BY-NC-ND (<http://creativecommons.org/licenses/by-nc-nd/4.0/>).

Spain, between 2002 and 2013. Symptomatic patients were treated with curettage of the area, which was, in some cases, combined with bone regeneration techniques.

Results: A total of 11 cases of apical periimplantitis were included (4 asymptomatic and 7 symptomatic). The symptoms observed were similar to dental periapical pathology, and the period of time elapsed until the patients were diagnosed with API was variable, but was less than 3 years. Complete resolution of the pathology was observed in 6 of the 7 patients treated with curettage of the periapical implant area. In the remaining case the affected implant was removed.

No surgical treatment was used in asymptomatic cases, as they were self-limiting.

Conclusion: Apical periimplantitis is a condition which may complicate the dental implant treatment. Conservative surgical treatment has shown satisfactory results in symptomatic patients.

© 2013 SECOM. Published by Elsevier España, S.L.U. This is an open access article under the CC BY-NC-ND license (<http://creativecommons.org/licenses/by-nc-nd/4.0/>).

Introducción

A pesar de los avances de la implantología en la rehabilitación oral, la viabilidad de un implante puede verse limitada por posibles complicaciones cuyo conocimiento presenta un gran interés.

Una de ellas es la periimplantitis apical (PIA), entidad descrita en los años 90¹ como un proceso infeccioso-inflamatorio de los tejidos que rodean al ápice de un implante dentario integrado. La PIA tiene como elemento central la falta de osteointegración únicamente en la zona apical del implante². En una revisión bibliográfica del 2011, Romanos et al. afirman que, a pesar de las técnicas diagnósticas disponibles, hoy en día no es posible establecer si la PIA representa una cicatriz ósea, una nueva lesión destructiva del hueso alveolar o una reactivación de una lesión previa³.

Se han sugerido varios posibles factores etiológicos: sobrecalentamiento óseo^{4,5}, lesión alveolar o apical previa⁶, carga excesiva del implante^{1,7}, contaminación de la superficie implantaria^{4,8}, presencia de restos radiculares y cuerpos extraños^{4,7}, etc. pero en algunos casos no se puede evidenciar ninguna causa destacable y en otros pueden coincidir varios factores. Hoy en día, se considera que la PIA puede tener una etiología multifactorial³.

Si la lesión no produce sintomatología y aparece como un hallazgo radiológico se clasifica como inactiva y no necesita tratamiento sino seguimiento, considerando que este tipo de lesión representa una cicatriz ósea determinada por un exceso de fresado apical⁷.

La PIA sintomática puede producir dolor, parestesia, episodios supurativos recidivantes, fistulas, pérdida de hueso alveolar y condicionar la pérdida del implante³.

Los primeros casos fueron publicados por Sussman que describió la lesión «*implant to tooth*» (tipo I), cuando es causada en la preparación del lecho implantario y la lesión tipo *tooth to implant* (tipo II), cuando se origina a partir de una lesión apical en los dientes vecinos al implante⁹.

Material y métodos

Se trata de un estudio descriptivo retrospectivo que presenta una serie de 11 casos clínicos de PIA diagnosticados y tratados

en el ámbito del Hospital de La Princesa (Madrid) y la Clínica Universidad de Navarra (Pamplona). Se han incluido todos los casos con implantes integrados clínica y radiológicamente y con imágenes radiolúcidas a nivel de los ápices de los implantes entre 2002 y 2013: 4 pacientes eran asintomáticos (no se han intervenido salvo una endodoncia del diente vecino en un caso) y 7 pacientes sintomáticos. Los pacientes sintomáticos se trataron con abordaje estándar de «apicectomía» mediante una incisión a nivel del vestíbulo oral, practicándose legrado del tejido de granulación y en 3 de ellos la resección del ápice implantario para facilitar el acceso a la cavidad y eliminar la zona más contaminada del implante (fig. 1a,b,c). No se ha realizado la detoxificación de la superficie implantaria. Se efectuó relleno óseo (asociado con uso de membranas de colágeno reabsorbibles) en 3 casos: con autoinjerto de hueso alveolar particulado en 2 casos y con hueso artificial de origen bovino en el caso restante (fig. 1d). En un caso se realizó además tratamiento endodóncico de un diente vecino por vitalidad pulpar negativa (tabla 1).

El tratamiento médico antibiótico y antiinflamatorio se aplicó en los brotes agudos o asociado a la cirugía para el tratamiento de la PIA.

Resultados

En la serie hemos encontrado varios factores predisponentes de la PIA:

- presencia de lesión previa: quiste apical (en un caso) y periodontitis marginal crónica con osteítis alveolar (en un caso)
- fracaso implantario previo por periimplantitis (en un caso)
- mecanismo tipo «*implant to tooth*» (en 2 casos)
- longitud del implante mayor de 13 mm (en 8 casos presentados) (tabla 2).

Los pacientes sintomáticos acudieron refiriendo una sintomatología similar: dolor y molestias locales, inflamaciones de repetición y fistulas. Todos los implantes presentaban estabilidad conservada. En 3 casos desconocemos la situación quirúrgica por proceder de otros centros. Dos implantes se realizaron de forma simultánea a la extracción dentaria y en ellos se hizo carga inmediata. El resto fueron diferidos.

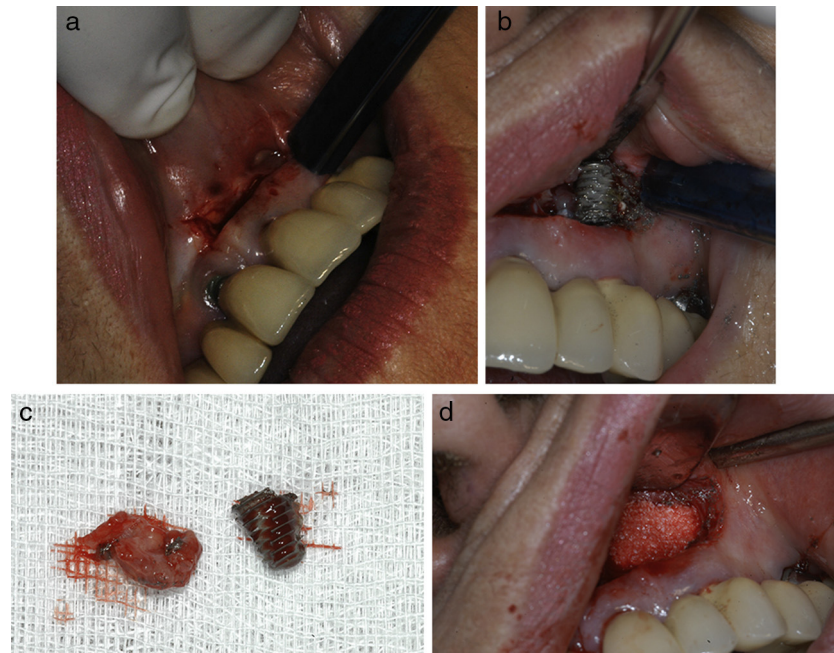


Figura 1 – a) Abordaje tipo «apicectomía» mediante una incisión a nivel del vestíbulo oral. b) Exposición de la zona de osteítis periimplantaria y sección de la parte apical implantaria para facilitar el acceso. c) Zona apical del implante reseca y el tejido de granulación cureteado. d) Relleno óseo (en este caso con hueso artificial).

El periodo de tiempo transcurrido entre la cirugía de inserción implantaria y el diagnóstico varió entre un mes y 3 años, con una media de 12,5 meses.

En la mayoría de los casos sintomáticos (5 de 7 casos) la clínica se inició en los primeros 6 meses después de la inserción implantaria (tabla 3).

La localización más frecuente fue la zona premolar maxilar (4 casos) seguida por la zona interforaminal mandibular (3 casos) (tabla 3).

La intervención quirúrgica logró la remisión clínica y radiológica en 6 de los 7 casos operados, presentando resultados estables a 1-4 años de seguimiento. En el otro caso, a pesar de la cirugía, la pérdida ósea periapical persistió, condicionando la pérdida del implante (tabla 1).

En los casos asintomáticos se efectuó el seguimiento clínico-radiológico, observando una tendencia autolimitada.

Discusión

Una causa de la PIA discutida en la literatura sería la necrosis ósea determinada por *sobre calentamiento óseo* durante la cirugía de inserción implantaria. Varios trabajos publicados han indicado que el desarrollo de la lesión ósea apical sería más probable en un hueso más duro (más probable en la mandíbula) que puede implicar el uso de fuerza excesiva para poder realizar el fresado. Aun así, la práctica no confirma estas suposiciones: la bibliografía indica la mayor frecuencia a nivel

Tabla 1 – Actitud terapéutica y evolución

Caso	Sintomatología Sí/No	Actitud terapéutica	Evolución
1	No	Actitud expectante	Favorable
2	Sí	Cirugía periapical sin relleno	Fracaso, retirada del implante
3	No	Actitud expectante	Favorable
4	Sí	Cirugía periapical sin relleno	Favorable
5	No	Resección del ápice implantario	Favorable
6	Sí	Actitud expectante	Favorable
7	Sí	Cirugía periapical con relleno	Favorable
8	Sí	Cirugía periapical con relleno	Favorable
9	Sí	Cirugía periapical con relleno	Favorable
10	No	Resección del ápice implantario	Favorable
11	Sí	Cirugía periapical sin relleno	Favorable
		Endodoncia del diente vecino (23)	Favorable
		Endodoncia del diente vecino (23)	Favorable
		Cirugía periapical sin relleno.	Favorable
		Resección del ápice implantario	

Tabla 2 – Elementos particulares de los implantes y posibles factores etiológicos asociados

Caso	Causa evidenciable más probable	Tipo de implante	Particularidades de la cirugía de inserción implantaria	Implante inmediato S/N	Carga en el momento del diagnóstico S/N
1	Desconocida	Roscado de 15 mm	Elevación de seno maxilar con injertos de calota	No	Sí
2	Lesión alveolar previa - Enfermedad periodontal	Roscado de 13 mm	Inserción postexodoncia + carga inmediata	Sí	Sí
3	Desconocida	Roscado de 15 mm	All on four maxilar y mandibular	No	Sí
4	Fracaso implantario previo por periimplantitis marginal	Roscado de 15 mm	Lateralización del nervio alveolar inferior. Presencia de tornillos y miniplaca de osteosíntesis	No	No
5	Desconocida	Roscado de 15 mm	All on four maxilar y mandibular	No	Sí
6	Lesión previa - quiste periapical	Roscado de 13 mm	-	No	No
7	Desconocida	Desconocido	-	No	Sí
8	Desconocida	Desconocido	-	No	Sí
9	Implant to tooth	Roscado de 13 mm	Implant to tooth. Proximidad de tornillo y placa de osteosíntesis (cirugía ortognática)	No	Sí
10	Implant to tooth	Impactado de hidroxiapatita	Implant to tooth	No	Sí
11	Desconocida	15 mm roscado	Asociado a cirugía de extracción quirúrgica de 23 incluido	Sí	Sí

maxilar (con un pico de incidencia a nivel premolar maxilar)³, hallazgo que coincide con nuestras observaciones (7 casos de 11 a nivel maxilar de los cuales 3 a nivel premolar maxilar y 3 en la zona canina maxilar) (tabla 3).

La correlación general entre el *fresado más profundo* (mayor de 12 mm) y el mayor calentamiento óseo ha sido propuesta en varios estudios¹⁰⁻¹². De esta manera se correlaciona la mayor longitud del implante con una mayor probabilidad de aparición de la PIA. Esta observación, aunque no demostrada, coincide con los resultados de nuestra serie en la cual la mayoría de los implantes (8 de 11) tienen una mínima longitud de 13 mm (tabla 2).

Sin embargo, otras publicaciones sobre la necrosis ósea indican que al realizar fresado óseo hay más fricción y

sobrecalentamiento en la zona cortical y no en la zona apical¹³.

Existe un debate sobre la presencia de bacterias en las lesiones apicales periimplantarias¹⁴. Algunos autores respaldan esta etiología¹⁵ otros consideran que la etiología infecciosa tiene una importancia secundaria¹⁶.

En la revisión bibliográfica de Romanos, de todos los 32 casos presentados (la gran mayoría son casos sintomáticos intervenidos) se tomaron muestras microbiológicas solo en 3 casos y la presencia bacteriana se confirmó únicamente en un caso³.

Varios autores recomiendan el tratamiento antibiótico en fase aguda, asociándolo con la cirugía periapical¹⁷ e incluso reportan erradicaciones del proceso patológico

Tabla 3 – Datos clínicos de la serie

Caso	Momento del diagnóstico (intervalo transcurrido desde la cirugía de inserción implantaria)	Posición	Clínica S/N
1	12 meses	Maxilar zona premolar (14)	No
2	2 meses	Mandíbula interforaminal	Sí
3	24 meses	Mandíbula interforaminal (33)	No
4	1 mes	Mandíbula zona lateral	Sí
5	24 meses	Mandibular zona interforaminal (33)	No
6	1 mes	Maxilar zona frontal (12)	Sí
7	3 meses	Maxilar zona canina (23)	Sí
8	36 meses	Maxilar zona canina (23)	Sí
9	A los 6 meses	Maxilar zona premolar (14)	Sí
10	A los 18 meses	Maxilar zona premolar (24)	No
11	12 meses	Maxilar zona canina (23)	Sí

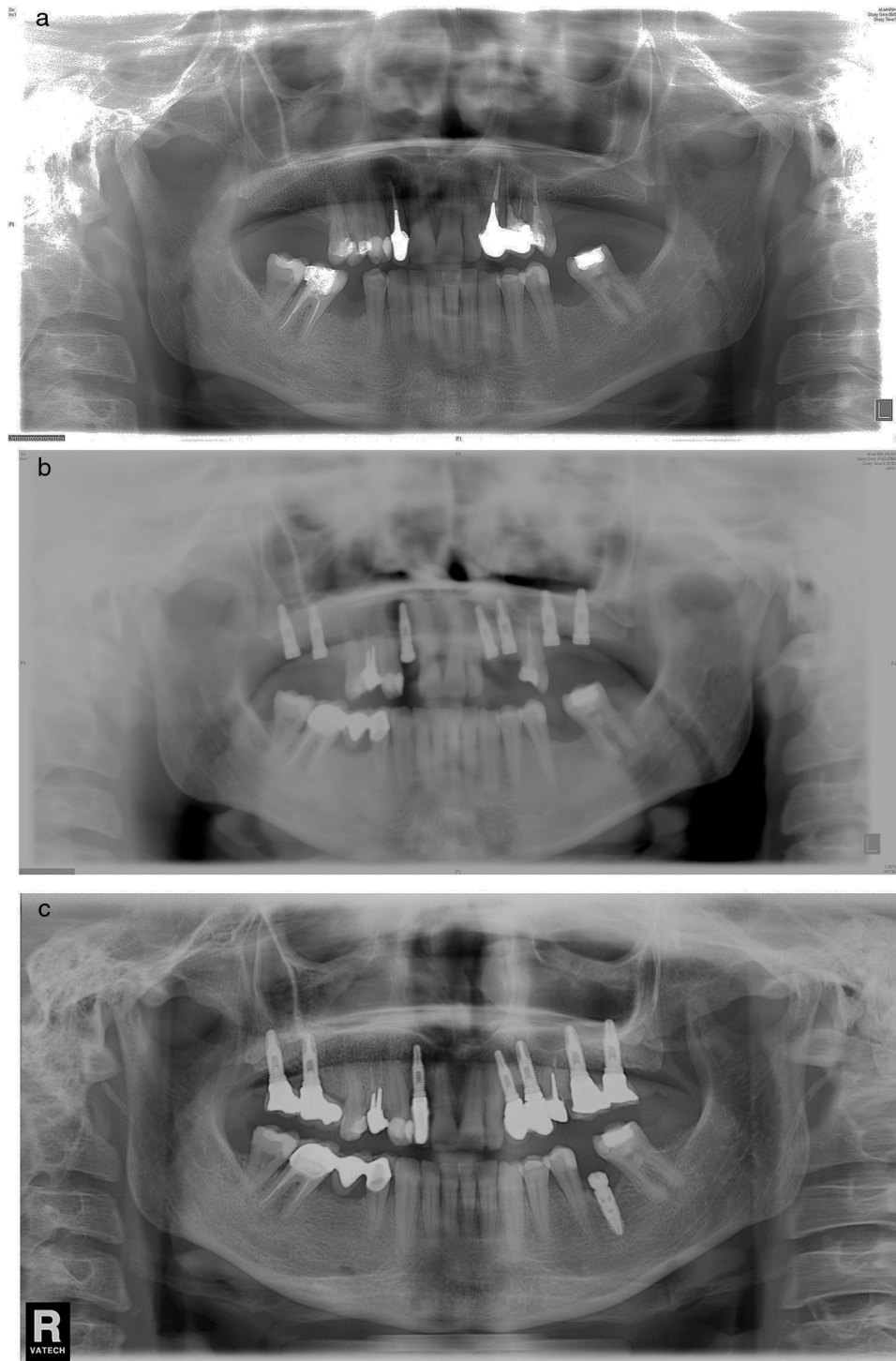


Figura 2 – a) Caso número 6: radiografía preoperatoria que muestra lesión periapical quística a nivel del incisivo lateral superior derecho. Se realizó exodoncia del diente 12 y legrado del área apical con buena cicatrización. b) Vuelve a aparecer el área periapical después de la inserción del implante que presenta buena estabilidad; se realizó curetaje. c) Resultado final después de cirugía periapical asociada con relleno óseo.

exclusivamente con tratamiento médico^{18,19}. En nuestra serie la administración de antibióticos solo consiguió remisiones parciales de la sintomatología inflamatoria aguda, sin eliminar completamente el proceso inflamatorio.

Los estudios prospectivos sobre la tasa de éxito de los implantes insertados en alvéolos con *infección periapical previa*

no indican mayor índice de complicaciones y recomiendan este tipo de procedimiento en las condiciones del correcto desbridamiento alveolar. Este aspecto va en contra de las suposiciones iniciales sobre la etiología, que presentaban la lesión alveolar previa como un factor etiológico importante^{20,21}. En la serie presentamos un caso de

reaparición de la lesión apical previa (el caso número 6), el único caso de la serie que tiene efectuado el examen anatomopatológico (resultado compatible con quiste periapical) (fig. 2 a, b, c).

Otro factor reportado es la carga excesiva y prematura que, no obstante, no puede explicar la localización apical de la lesión ya que la carga excesiva induce microfracturas en la interfase hueso implante³. Aparte, muchos de los casos descritos en la literatura aparecen antes de iniciar la carga implantaria. Por ejemplo, en las series de Peñarocha y Zhou, de 7 y 6 casos respectivamente, todas las PIA habían aparecido antes de la carga^{16,17}. En nuestra serie sin embargo 9 de los 11 casos fueron diagnosticados tras la carga. Consideramos que muy probablemente este aspecto se debe al diagnóstico tardío efectuado en los casos de nuestra serie (promedio de 12,5 meses) en comparación con el diagnóstico precoz realizado en las series mencionadas en la bibliografía (2-3 semanas). Por ello, en el momento del diagnóstico la mayoría de los implantes de nuestra serie tenían carga (que se ha realizado a los 3 meses).

Con respecto a las lesiones asintomáticas, nuestra experiencia indica una tendencia autolimitada. De los 4 casos asintomáticos de la serie ninguno ha presentado síntomas durante el seguimiento radiológico ni tendencia a la progresión. Al igual que otros autores⁷ consideramos que en el caso de PIA asintomática se debería efectuar únicamente seguimiento.

Los pocos casos publicados en los que se efectuó examen anatomopatológico indican cambios inflamatorios inespecíficos de tipo: infiltrado inflamatorio, necrosis ósea, tejido de granulación^{2,22,23} muy parecidos a los encontrados en la periodontitis apical.

Con respecto a la actitud terapéutica, existen descritas variaciones de la técnica quirúrgica: curetaje e irrigaciones con clorhexidina²⁴, aplicación de tetraciclina localmente^{6,17} aplicación de un ácido para favorecer una nueva osteointegración⁵ y regeneración ósea con biomaterial y membranas^{24,25}, que no están aceptadas universalmente.

La resección del ápice implantario generalmente se recomienda en casos en los que impide la completa eliminación

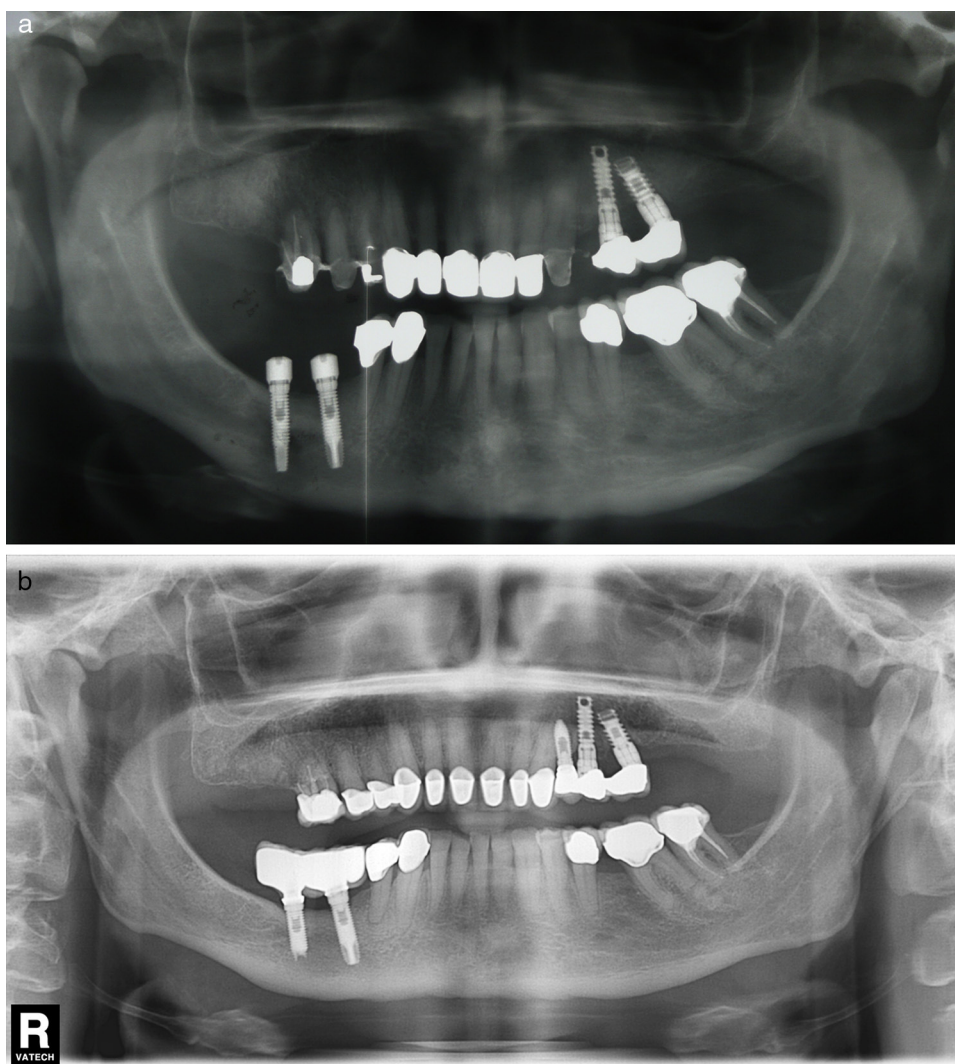


Figura 3 – a) Caso número 4: presencia de zona radiolúcida alrededor del ápice implantario del implante mandibular más posterior. En este caso la inserción implantaria se realizó a la vez que la lateralización del nervio alveolar inferior derecho. b) Control radiológico después de cirugía periapical sin relleno óseo. La resección del ápice fue necesaria para acceder correctamente a toda la zona de osteítis.

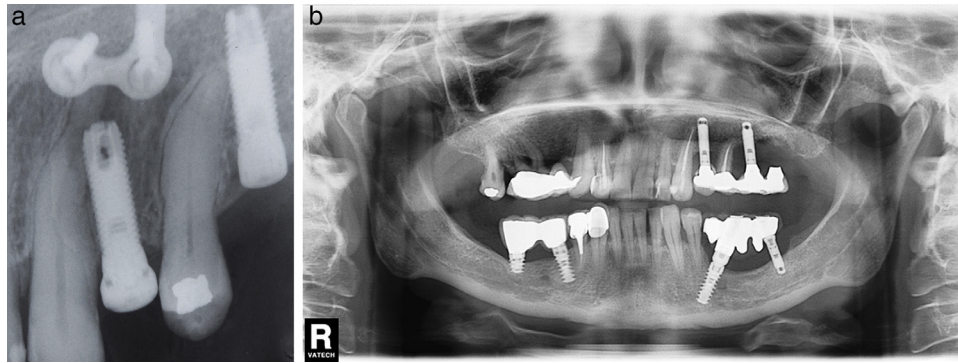


Figura 4 – a) Caso número 9: lesión tipo *implant to tooth* que ha sido favorecida por la curvatura radicular del diente adyacente. La presencia de la miniplaca se debe a una cirugía ortognática previa (osteotomía maxilar). b) Caso número 10: después de la inserción implantaria, el canino superior izquierdo ha perdido la vitalidad pulpar. Se realizó la endodoncia y la radiotransparencia inicial desapareció durante el seguimiento. No se ha realizado cirugía periapical porque la paciente no tuvo síntomas.

del tejido de granulación, o cuando están localizados en seno maxilar o cavidad nasal²⁶ (fig. 3 a,b).

Hay autores que cuestionan la posibilidad de reosteointegración²⁷ o la mejoría de la osteointegración con la detoxificación¹⁴. En los 7 casos de PIAC intervenidos de nuestra serie no hemos utilizado técnicas de detoxificación ni de demineralización, con tasas de éxito similares a las descritas en la literatura (83%). El relleno de la cavidad ósea prevendría la migración del conectivo hacia el defecto óseo y eliminaría el espacio muerto postoperatorio. En nuestra serie, el legrado periapical ha demostrado buenos resultados: en 3 de los 7 casos utilizamos relleno con hueso alveolar rascado (2 casos) y hueso artificial bovino en el caso restante.

El caso reportado en 2009 por Li-Ching Chang de PIA mandibular que remitió únicamente con tratamiento antibiótico (resultado estable a 2 años)¹⁸ no nos hace cambiar la actitud pero ofrece la posibilidad de considerar un tratamiento antibiótico cuando la cirugía no se puede efectuar inmediatamente.

Otro elemento clave en la prevención y el manejo de la PIA es la relación con los dientes vecinos indicada por Sussman en el 1998. Más tarde, varios autores publican casos de PIA en pacientes edéntulos y sin relación ninguna con otros dientes restantes, demostrando que la enfermedad periimplantaria apical no está relacionada exclusivamente con los dientes vecinos^{2,15}.

Desde un punto de vista práctico las lesiones *implant to tooth* y *tooth to implant* tienen como denominador común la pérdida de vitalidad del diente adyacente, lo que impone como primera medida la realización de su endodoncia. La realización de la cirugía periapical asociada depende de la presencia o la ausencia de los síntomas.

Los 2 casos de lesión tipo I («*implant to tooth*» o daño de un diente vecino al colocar el implante) comprendidos en nuestra serie fueron tratados respetando el principio enunciado previamente. Después de realizar la endodoncia del diente lesionado intervenimos un caso sintomático con resolución posterior del proceso periapical (fig. 4a). En un caso asintomático decidimos realizar la endodoncia y vigilar la evolución,

observando la desaparición paulatina de la radiolucidez periapical (fig. 4b).

Conclusiones

La PIA es un proceso inflamatorio infrecuente que puede determinar la pérdida de implantes o de dientes vecinos, complicando el plan de tratamiento.

La PIA puede ser considerada una osteítis alveolar similar, desde un punto de vista anatomopatológico y evolutivo, a la periodontitis apical. Siempre que se pueda se intentará una cirugía periapical conservadora que ofrece buenos resultados.

Las causas pueden ser múltiples: enfermedad periapical o periimplantaria previa, sobreinstrumentación del lecho implantario (por ejemplo por implantes muy largos).

Para extender el conocimiento en este campo quirúrgico se recomiendan realizar cultivos microbiológicos y exámenes anatomopatológicos sistemáticos de las piezas quirúrgicas.

Responsabilidades éticas

Protección de personas y animales. Los autores declaran que los procedimientos seguidos se conformaron a las normas éticas del comité de experimentación humana responsable y de acuerdo con la Asociación Médica Mundial y la Declaración de Helsinki.

Confidencialidad de los datos. Los autores declaran que han seguido los protocolos de su centro de trabajo sobre la publicación de datos de pacientes y que todos los pacientes incluidos en el estudio han recibido información suficiente y han dado su consentimiento informado por escrito para participar en dicho estudio.

Derecho a la privacidad y consentimiento informado. Los autores han obtenido el consentimiento informado de los pacientes o sujetos referidos en el artículo. Este documento obra en poder del autor de correspondencia.

Conflicto de intereses

Los autores expresan que no hay conflictos de intereses al redactar el manuscrito.

BIBLIOGRAFÍA

- McAllister BS, Masters D, Meffert RM. Treatment of implants demonstrating periapical radiolucencies. *Pract Periodontics Aesthet Dent*. 1992;4:37-41.
- Scarano A, di Domizio P, Petrone G, Iezzi G, Piattelli A. Implant periapical lesion: A clinical and histologic case report. *J Oral Implantol*. 2000;26:109-13.
- Romanos GE, Froum S, Costa-Matins S, Meitner S, Tarnow DP. Implant periapical lesions: Etiology and treatment options. *J Oral Implantol*. 2011;37:53-63.
- Piattelli A, Scarano A, Balleri P, Favero GA. Clinical and histologic evaluation of an active «implant periapical lesion»: A case report. *Int J Oral Maxillofac Implants*. 1998;13:713-6.
- Esposito M, Hirsch J, Lekholm U, Thomsen P. Differential diagnosis and treatment strategies for biologic complications and failing oral implants: A review of the literature. *Int J Oral Maxillofac Implants*. 1999;14:473-90.
- Ayangco L, Sheridan PJ. Development and treatment of retrograde periimplantitis involving a site with a history of failed endodontic and apicoectomy procedures: A series of reports. *Int J Oral Maxillofac Implants*. 2001;16:412-7.
- Reiser GM, Nevins M. The implant peri-apical lesion: Etiology, prevention, and treatment. *Compend Contin Educ Dent*. 1995;16, 768, 770, 772 passim.
- Chaffee NR, Lowden K, Tiffée JC, Cooper LF. Periapical abscess formation and resolution adjacent to dental implants: A clinical report. *J Prosthet Dent*. 2001;85:109-12.
- Sussman HI. Periapical implant pathology. *J Oral Implantol*. 1998;24:133-8.
- Cordioli G, Majzoub Z. Heat generation during implant site preparation: An in vitro study. *Int J Oral Maxillofac Implants*. 1997;12:186-93.
- Kalidindi V. Optimization of drill design and coolant systems during dental implant surgery. PhD thesis, University of Kentucky. 2004.
- Bousdras V, Aghabeigi B, Hopper C, Sindet-Pedersen S. Management of apical bone loss around a mandibular implant: A case report. *Int J Oral Maxillofac Implants*. 2006;21:439-44.
- Augustin G, Zigman T, Davila S, Udilljak T, Staroveski T, Brezak D, et al. Cortical bone drilling and thermal osteonecrosis. *Clin Biomech (Bristol, Avon)*. 2012;27:313-25. Epub 2011 Nov 8. Review.
- Shabahang S, Bohsali K, Boyne PJ, Caplanis N, Lozada J, Torabinejad M. Effect of teeth with periradicular lesions on adjacent dental implants. *Oral Surg Oral Med Oral Pathol Oral Radiol Endod*. 2003;96:321-6.
- Rokadiya S, Malden NJ. An implant periapical lesion leading to acute osteomyelitis with isolation of *Staphylococcus aureus*. *Br Dent J*. 2008;205:489-91.
- Peñarocha-Diago M, Boronat-Lopez A, García-Mira B. Inflammatory implant periapical lesion: etiology, diagnosis, and treatment—presentation of 7 cases. *J Oral Maxillofac Surg*. 2009;67:168-73.
- Zhou Y, Cheng Z, Wu M, Hong Z, Gu Z. Trepanation and curettage treatment for acute implant periapical lesions. *Int J Oral Maxillofac Surg*. 2012;41:171-5.
- Chang LC, Hsu CS, Lee YL. Successful medical treatment of an implant periapical lesion: A case report. *Chang Gung Med J*. 2011;34:109-14.
- Waasdrop J, Reynolds M. Nonsurgical treatment of retrograde periimplantitis: A case report. *Int J Oral Maxillofac Implants*. 2010;25:831-3.
- Lindeboom JA, Tjiook Y, Kroon FH. Immediate placement of implants in periapical infected sites: A prospective randomized study in 50 patients. *Oral Surg Oral Med Oral Pathol Oral Radiol Endod*. 2006;101:705-10.
- Waasdorp JA, Evian CI, Mandracchia M. Immediate placement of implants into infected sites: A systematic review of the literature. *J Periodontol*. 2010;81:801-8.
- Nedir R, Bischof M, Pujol O, Houriet R, Samson J, Lombardi T. Starch-induced implant periapical lesion: A case report. *Int J Oral Maxillofac Implants*. 2007;22:1001-6.
- Thompson-Sloan T, Kolhatkar S, Bholá M. Management of retrograde peri-implantitis by apical resection and guided bone regeneration in adjacent maxillary implants. *Clin Adv Periodontics*. 2012;2:250-5.
- Bretz WA, Matuck AN, de Oliveira G, Moretti AJ, Bretz WA. Treatment of retrograde periimplantitis: A clinical report. *Implant Dent*. 1997;6:287.
- Tözüm TE, Sençimen M, Ortakoğlu K, Ozdemir A, Aydin OC, Keleş M. Diagnosis and treatment of a large periapical implant lesion associated with adjacent natural tooth: A case report. *Oral Surg Oral Med Oral Pathol Oral Radiol Endod*. 2006;101:132-8.
- Penarrocha Diago M, Boronat Lopez A, Lamas Pelayo J. Update in dental implant periapical surgery. *Med Oral Patol Oral Cir Bucal*. 2006;11:E429-32.
- Jalbout ZN, Tarnow DP. The implant periapical lesion: Four case reports and review of the literature. *Pract Proced Aesthet Dent*. 2001;13:107-12, quiz 114.