



Revista Española de
**Cirugía Oral y
 Maxilofacial**

www.elsevier.es/recom



Original

Fasceítis necrosante cervicofacial: una infección severa que requiere tratamiento quirúrgico temprano



Alan Y. Martínez^{a,*}, Christopher R. McHenry^a y Leopoldo Meneses Rivadeneira^b

^a Departamento de Cirugía, MetroHealth Medical Center, Case Western Reserve University School of Medicine, Cleveland, Ohio, Estados Unidos

^b Instituto de Medicina Tropical Alexander von Humboldt, Universidad Peruana Cayetano Heredia, Lima, Perú

INFORMACIÓN DEL ARTÍCULO

Historia del artículo:

Recibido el 13 de febrero de 2014

Aceptado el 15 de abril de 2014

On-line el 10 de junio de 2014

Palabras clave:

Fasceítis necrosante

Cervicofacial

Infección

Mortalidad

Desbridamiento

R E S U M E N

Propósito: Revisar la experiencia clínica, el manejo quirúrgico y los resultados del tratamiento de pacientes con fasceítis necrosante cervicofacial (FNC) en nuestras instituciones. **Métodos:** Un estudio retrospectivo de pacientes con FNC en un periodo de 10 años en 2 instituciones académicas.

Resultados: Cinco pacientes con datos completos (clínicos, imágenes, cultivos microbiológicos, tratamiento y seguimiento) fueron identificados. La FNC resultó de una infección polimicrobiana en 4 pacientes y monomicrobiana en un paciente. La etiología de FNC fue odontogénica en 3 pacientes, postraumatismo en un paciente e idiopática en un paciente. Todos los pacientes fueron tratados con tratamiento quirúrgico (desbridamiento) agresivo temprano, antibióticos de amplio espectro y reconstrucción con diferentes tipos de colgajos. Se registró una mortalidad.

Conclusiones: El diagnóstico temprano y un tratamiento quirúrgico agresivo son elementos clave en reducir la mortalidad y optimizar los resultados funcionales y cosméticos en los pacientes con FNC.

© 2014 SECOM. Publicado por Elsevier España, S.L.U. Este es un artículo Open Access bajo la licencia CC BY-NC-ND (<http://creativecommons.org/licenses/by-nc-nd/4.0/>).

Cervicofacial necrotizing fasciitis: A rare disease with a high mortality requiring early debridement for survival

A B S T R A C T

Purpose: To review the clinical experience, management and outcome of cervicofacial necrotizing fasciitis (CFN) in patients treated in our institution.

Methods: A retrospective review of patients with CFN from two large health care institutions completed over a 10-year period.

Keywords:

Necrotizing

Cervicofacial

Infection

* Autor para correspondencia.

Correo electrónico: aymartinez@gmail.com (A.Y. Martínez).

<http://dx.doi.org/10.1016/j.maxilo.2014.04.008>

1130-0558/© 2014 SECOM. Publicado por Elsevier España, S.L.U. Este es un artículo Open Access bajo la licencia CC BY-NC-ND (<http://creativecommons.org/licenses/by-nc-nd/4.0/>).

Mortality
Debridement

Results: Five patients with complete data were identified. CNF was polymicrobial in 4 and monomicrobial in one patient and occurred as a result of odontogenic infection in 3, trauma in 1, and was idiopathic in one patient. All patients were treated with extensive debridement, broad spectrum antibiotics, and reconstruction with flaps. There was one death.

Conclusions: Early diagnosis and rapid aggressive debridement are key elements for reducing mortality and optimizing the cosmetic and functional outcome in patients with CNF

© 2014 SECOM. Published by Elsevier España, S.L.U. This is an open access article under the CC BY-NC-ND license (<http://creativecommons.org/licenses/by-nc-nd/4.0/>).

Introducción

La fasciitis necrosante (FN) es una infección rara de los tejidos blandos que resulta en necrosis rápida y progresiva del tejido celular subcutáneo y de la fascia muscular. En estadios más avanzados involucra la piel, el músculo y tiene una mortalidad elevada. La FNC es una entidad rara que constituye entre el 2,6 y 5% de todas las FN^{1,2}. Es raro que una sola institución acumule una experiencia clínica significativa con FNC.

Existen muchas descripciones y referencias históricas de FN que datan desde Hipócrates (500 A.C.), quien describió heridas difusas que no sanaban. Pouteau y Gillespie, en 1783 y 1785 respectivamente, describieron úlceras malignas y gangrenosas³. Joseph Jones en 1871, un cirujano vinculado a la Guerra Civil estadounidense, fue el primero en describir con precisión la FN, llamándola «gangrena hospitalaria»⁴. Meleney en 1924 describió 20 casos de gangrena hemolítica estreptocócica⁵. Wilson en 1952 usó por primera vez el término fasciitis necrosante⁶. Existe información limitada sobre la presentación, el manejo y los resultados del tratamiento de pacientes con FN en la región de la cabeza y el cuello.

La FN se clasifica en 3 diferentes tipos de acuerdo a sus hallazgos microbiológicos. El tipo 1 es una infección poli-microbiana que consiste en una combinación de bacterias anaeróbicas y aeróbicas, mientras que el tipo 2 es una infección monomicrobiana debido principalmente al estreptococo beta hemolítico del grupo A, y en menor frecuencia por otros estreptococos y estafilococos; el tipo 3 es una infección monomicrobiana debido a un vibrio marino⁷. Las manifestaciones clínicas de FN incluyen hinchazón, eritema, dolor, fiebre, vesículas cutáneas y crepitaciones⁸. El propósito de este artículo es revisar nuestra experiencia y describir los datos demográficos, tratamiento, microbiología y reconstrucción realizada en 5 pacientes con FNC.

Materiales y métodos

Se realizó una revisión retrospectiva de los casos de FNC entre diciembre de 2002 y diciembre de 2012 de 2 unidades de cirugía oral y maxilofacial en 2 instituciones (MetroHealth Medical Center [MHC] y el Instituto de Medicina Tropical Alexander von Humboldt [tropicales] de la Universidad Peruana Cayetano Heredia). Un total de 590 infecciones maxilofaciales moderadas y severas fueron identificadas, de las cuales 7 (1,19%) fueron diagnosticadas como FNC. En MHC identificamos 332 infecciones con 4 (1,2%) casos de FNC. Los datos de tropicales indicaron 258 casos con 3 (1,16%) FNC. Se consideraron infecciones maxilofaciales moderadas aquellas que

involucraron uno o más de los siguientes espacios fasciales: submandibular, submentoniano, sublingual, pterigomandibular, temporal superficial y temporal profundo. Infecciones maxilofaciales severas se definieron como cualquier infección que requiera manejo intrahospitalario y/o compromiso de los espacios faríngeo lateral, retro-faríngeo, pre-traqueal, espacio peligroso, mediastino e infecciones intracraneanas⁹.

Resultados

Siete pacientes con FNC fueron identificados en la base de datos de las instituciones en las que se realizó el presente estudio. Dos pacientes fueron excluidos debido a insuficientes datos clínicos y a falta de seguimiento. Todos los pacientes fueron adultos de sexo masculino, con edades entre los 30-61 años. Tres pacientes fueron de la raza negra, uno mestizo y uno blanco. Todos los pacientes presentaron dolor severo, eritema, hinchazón, necrosis y gas subcutáneo. Las fotografías clínicas de los 5 pacientes se pueden apreciar en las [figuras 1 y 2](#).

Los datos demográficos, bacteriológicos, la localización y el tipo de reconstrucción realizada están resumidos en la [tabla 1](#). Dos pacientes padecían de comorbilidades sistémicas, el paciente n.º 3 tenía obesidad mórbida y el paciente n.º 4 tenía diabetes mellitus tipo 1 e hipertensión arterial. La única muerte en nuestra serie de casos fue un paciente involucrado en una colisión de tráfico (peatón), resultando en múltiples traumatismos (fracturas faciales y costales) y con un curso hospitalario complicado por soporte ventilatorio prolongado y múltiples infecciones respiratorias.

En las [figuras 3 y 4](#) se pueden observar los defectos en los 5 pacientes reportados.

El paciente n.º 1 fue reconstruido mediante un injerto cutáneo. Al paciente n.º 2 se le realizó un colgajo de avance. El paciente n.º 3 recibió un colgajo supraclavicular. El defecto del paciente n.º 4 fue cerrado mediante un colgajo de avance. El paciente n.º 5 recibió un colgajo en isla basado en la arteria submentoniana, pero desafortunadamente falló, y posteriormente el defecto cicatrizó por segunda intención dejando un cicatriz notable; el paciente negó una revisión de la cicatriz.

Discusión

La FN es una infección grave con mortalidad que puede alcanzar aproximadamente el 30%¹⁰. El factor más importante para reducir la mortalidad es el diagnóstico temprano y el tratamiento quirúrgico agresivo temprano. Los hallazgos clave para un diagnóstico preciso son una combinación de la presentación clínica (dolor que en general es severo

Tabla 1 – Características demográficas, clínicas y tratamiento de las fasciitis necrozantes

Caso/edad/G/R	Localización	Bacteriología	Presentación inicial	Leucocitosis inicial	Antibioticoterapia	Reconstrucción	Resultado
1/61/M/Me	Submandibular, cuello lateral derecho	<i>Proteus mirabilis</i>	Hinchazón, dolor, eritema y cambio de color cutáneo (negro), vesículas cutáneas, gas subcutáneo, pus	24.600	Ceftazidima, ciprofloxacino, clindamicina	Injerto cutáneo de grosor parcial	Vivo
2/30/M/N	Submentoniano	<i>Prevotella</i> ; <i>Clostridium difficile</i> ; <i>Peptostreptococcus micros</i> ; <i>Streptococcus milleri</i> ; <i>Streptococcus intermedius</i> ; Coag neg Staph; <i>Candida albicans</i>	Hinchazón, dolor, eritema y cambio de color cutáneo (grisáceo), vesículas cutáneas, gas subcutáneo, pus	25.400	Vancomicina, piperacilina-tazobactam, ertapenem	Colgajo de avance	Vivo
3/60/M/B	Submentoniano, mentón	<i>Streptococcus intermedius</i> ; <i>Prevotella corporis</i> ; <i>Bacteroides fragilis</i> ; <i>Staphylococcus aureus</i> ; <i>Gemella morbillorum</i> ; <i>Streptococcus constellatus</i> ; <i>Prevotella melaninogenica</i> ; <i>Prevotella oris</i>	Hinchazón, dolor, eritema y cambio de color cutáneo (negro), vesículas cutáneas, gas subcutáneo, pus	10.900	Ampicilina-sulbactam, vancomicina	Colgajo supraclavicular	Vivo
4/56/M/N	Submandibular, cuello lateral derecho	<i>Prevotella buccae</i> ; <i>Prevotella intermedia</i> ; <i>Peptostreptococcus saccharolyticus</i> ; <i>Bacillus species</i> ; <i>Streptococcus constellatus</i> ; <i>Saprophytic neisseria</i> ; <i>Eikenella species</i> ; <i>Alpha strep-not enterococcus or pneumococcus</i> ; Anaerobic Gram + cocci	Hinchazón, dolor, fiebre, eritema, pus	13.700	Ampicilina-sulbactam, vancomicina, piperacilina-tazobactam	Colgajo de avance	Fallecido
5/39/M/N	Región geniana derecha	<i>Pseudomonas aeruginosa</i> ; <i>Streptococcus gordonii</i> ; <i>Klebsiella pneumoniae</i> ; <i>Bacteroides capillosus</i>	Hinchazón, dolor, pus, cambio de color cutáneo	25.400	Ampicilina-sulbactam, vancomicina	Colgajo en isla de la arteria submentoniana	Vivo

B: blanca; G: género; M: masculino; Me: mestiza; N: negra; R: raza.

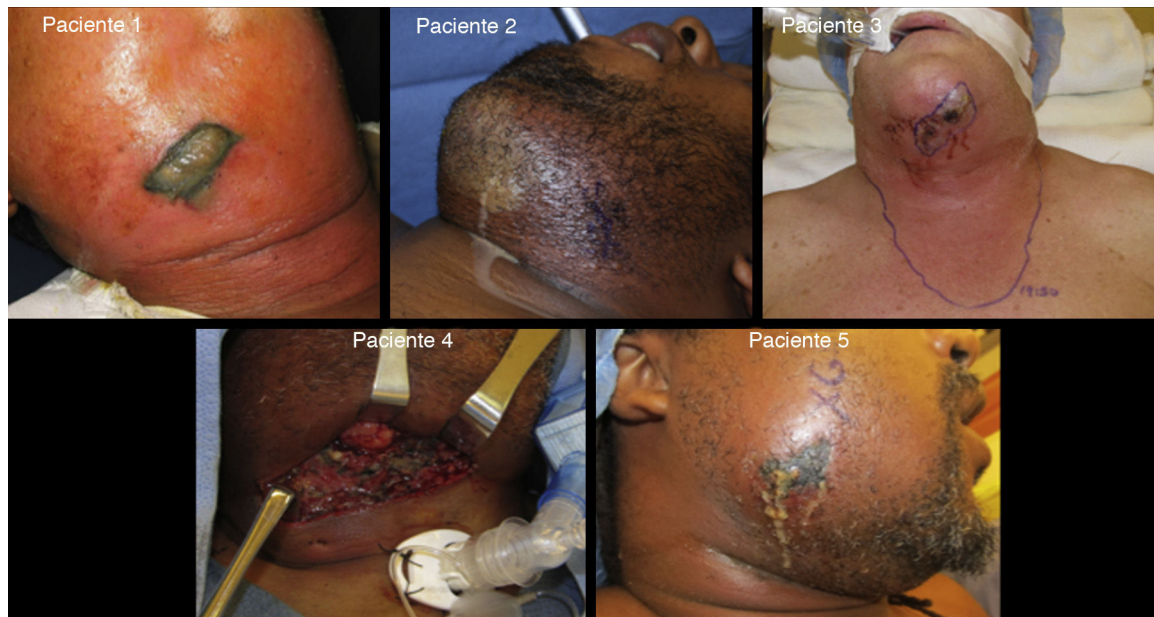

Figura 1 - Características clínicas iniciales en nuestros pacientes con FNC.

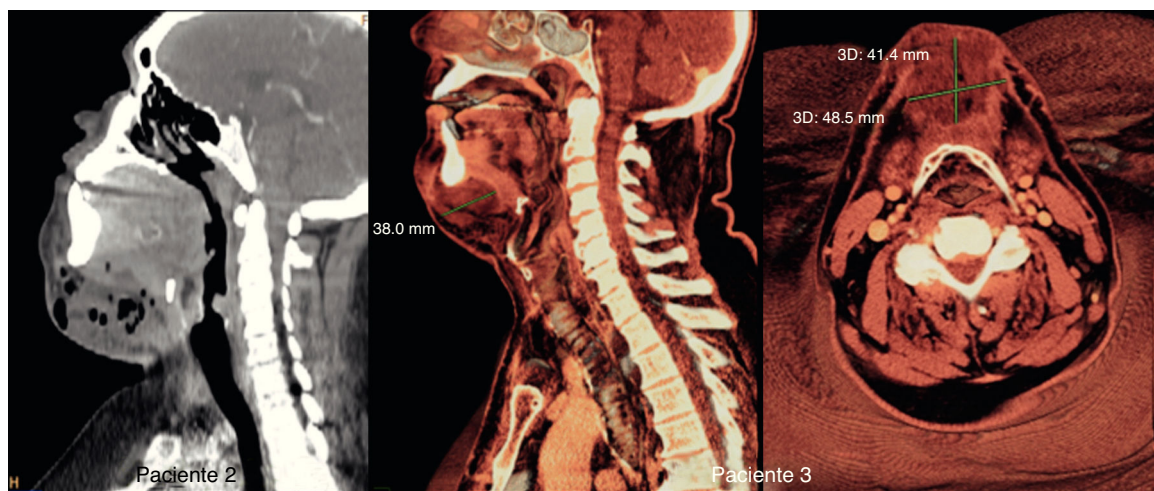


Figura 2 - Ejemplos de cortes topográficos computarizados y reconstrucción en 3D.

y desproporcionado para los hallazgos físicos, eritema, hinchazón e induración, sensibilidad al tacto más allá de los límites del eritema, crepitación subcutánea, vesículas cutáneas y cambio de color en la piel^{11,12}. Los signos radiográficos incluyen: gas en los tejidos blandos, muy a menudo asociado con colección de fluidos en el tejido celular subcutáneo y en las fascias cervicales, y engrosamiento y demarcación de las diferentes fascias cervicales. También puede observarse linfadenopatía reactiva^{13,14}. Los estudios microbiológicos en nuestros pacientes revelaron infecciones polimicrobianas en 4 y una infección monomicrobiana (paciente n.º 1) con un crecimiento aislado de *Proteus mirabilis*. Los estreptococos y los estafilococos constituyeron las bacterias aeróbicas predominantes. Los peptostreptococos y las prevotellas fueron la mayoría de las bacterias anaeróbicas aisladas.

McHenry et al. reportaron 65 pacientes con infecciones necrosantes en tejidos blandos, y solo 2 (3%) fueron localizadas en la cabeza y el cuello en comparación con 37 (57%) en el torso y 26 (40%) en las extremidades. La mortalidad fue del 29%; los 2 pacientes con FNC sobrevivieron. En la serie de McHenry se encontraron múltiples factores que impactaron significativamente en el resultado, incluyendo el tiempo desde la admisión al quirófano, el porcentaje de la superficie corporal involucrada, la acidosis, la enfermedad vascular periférica, el número de enfermedades sistémicas y la edad. Cuando los factores fueron correlacionados con mortalidad el único factor estadísticamente significativo fue el tiempo prolongado entre admisión y tratamiento quirúrgico¹³. Este hallazgo también ha sido reportado por otros autores¹⁵⁻¹⁸. En nuestro estudio la mortalidad fue del 20%, la cual es similar o ligeramente menor

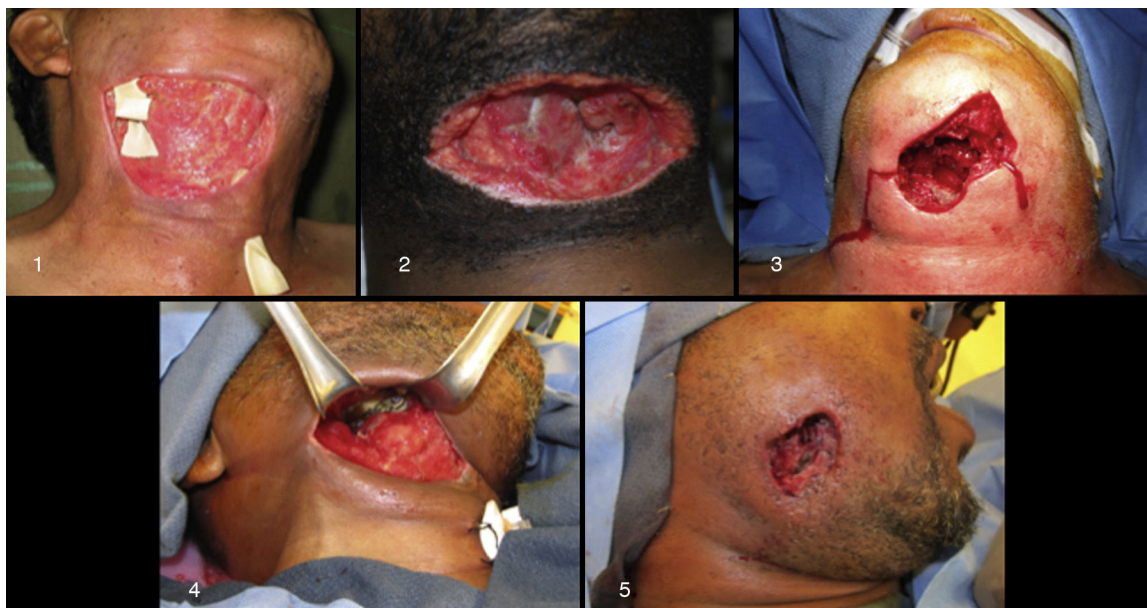
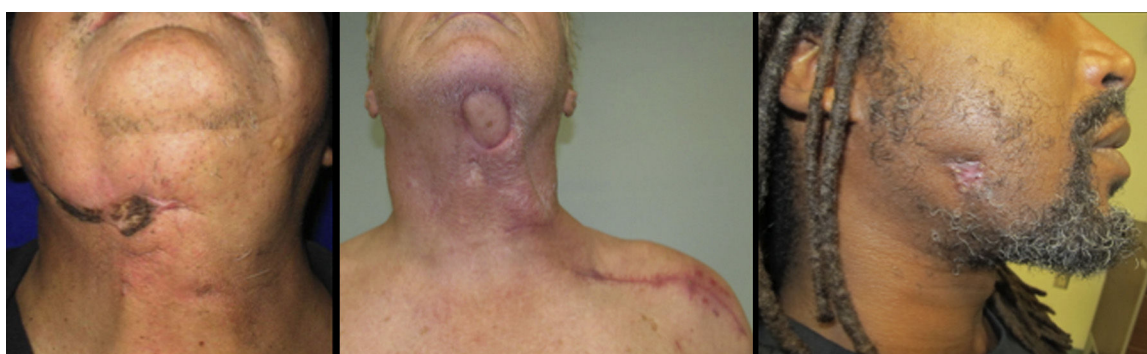
Figura 3 – Diferentes defectos después del desbridamiento agresivo.



Paciente 1. Veinte semanas post-injerto cutáneo.

Paciente 3. Seis semanas post-colgajo supraclavicular.

Paciente 5. Ocho semanas post-cicatrización por segunda intención.

Figura 4 – Nótese los ejemplos postoperatorios de los pacientes 1, 3 y 5.

a la publicada por otros autores^{10,19-22}. En el paciente n.º 4 de nuestra serie hubo retraso en la identificación de una infección postoperatoria. La herida quirúrgica estaba edematosa, pero no presentaba signos de necrosis cutánea. Este retraso en identificar la infección podría haber contribuido a su deceso, aunque lo más probable es que sea multifactorial, relacionado con múltiples comorbilidades, traumatismos, neumonía intrahospitalaria y fallo respiratorio.

Debido a que el tratamiento quirúrgico agresivo temprano es el factor clave para supervivencia, es imperativo tener un alto índice de sospecha para FNC en pacientes con eritema e induración de la piel, dolor severo desproporcionado a los hallazgos físicos, sensibilidad a la palpación en áreas no eritematosas, progresión rápida e inestabilidad hemodinámica, siendo por lo tanto las crepitaciones, las vesículas y la necrosis cutánea los signos clínicos más importantes de la FNC.

La FNC es comúnmente secundaria a una infección odontogénica y menos frecuentemente se puede encontrar

secundaria a traumatismos. En raras ocasiones no se encuentra un factor etiológico o una vía de entrada obvia de la bacteria, como en el paciente n.º 1. Esta presentación espontánea de FN ha sido reportada hasta en el 20% de pacientes¹⁸.

Conclusión

La FNC es una infección rara asociada con alta morbimortalidad. El diagnóstico temprano y el tratamiento quirúrgico rápido y agresivo pueden reducir la morbimortalidad.

Responsabilidades éticas

Protección de personas y animales. Los autores declaran que los procedimientos seguidos se conformaron a las normas éticas del comité de experimentación humana responsable y de acuerdo con la Asociación Médica Mundial y la Declaración de Helsinki.

Confidencialidad de los datos. Los autores declaran que han seguido los protocolos de su centro de trabajo sobre la publicación de datos de pacientes.

Derecho a la privacidad y consentimiento informado. Los autores han obtenido el consentimiento informado de los pacientes y/o sujetos referidos en el artículo. Este documento obra en poder del autor de correspondencia.

Conflicto de intereses

Los autores declaran no tener ningún conflicto de intereses.

BIBLIOGRAFÍA

- Hohlweg-Majert B, Weyer N, Metzger MC, Schon R. Cervicofacial necrotizing fasciitis. *Diabetes Res Clin Pract*. 2006;72:206-8.
- Wong CH, Chang HC, Pasupathy S, Khin LW, Tan JL, Low CO. Necrotizing fasciitis: Clinical presentation, microbiology, and determinants of mortality. *J Bone Joint Surg Am*. 2003;85:1454-60.
- McGurk M. Diagnosis and treatment of necrotizing fasciitis in the head and neck region. *Oral Maxillofacial Surg Clin N Am*. 2003;15:59-67.
- Jones J. Investigation upon the nature, causes, and treatment of hospital gangrene as it prevailed in the Confederate Armies 1861-1865. En: *Surgical memoirs of the War of Rebellion*. New York: US Sanitary Commission; 1871. p. 146-70.
- Meleney FL. Hemolytic streptococcal gangrene. *Arch Surg*. 1924;9:317-31.
- Wilson B. Necrotizing fasciitis. *Am Surg*. 1952;107:1684-93.
- Low DE, McGeer A. Skin and soft tissue infection: Necrotizing fasciitis. *Curr Opin Infect Dis*. 1998;11:119-23.
- Chen L, Fa-Lai Y, Jin-Teh L, Hsu M, Chih-Hung H, Bing-Hwei S, et al. Necrotizing fasciitis of the head and neck: An analysis of 47 cases. *Plast Reconst Surg*. 2001;7:1684-93.
- Flynn TR, Shanti RM, Hayes C. Severe odontogenic infections. Part 2: Prospective outcome study. *J Oral Maxillofac Surg*. 2006;64:1104-13.
- Malik V, Gadepalli C, Agrawal S, Inkster C, Lobo C. An algorithm for early diagnosis of cervicofacial necrotizing fasciitis. *Eur Arch Otorhinolaryngol*. 2010;267:1169-77.
- Lee JW, Immerman SB, Morris LG. Techniques for early diagnosis and management of cervicofacial necrotizing fasciitis. *J Laryngol Otol*. 2010;124:759-64.
- Donnelly L, Frush D, O'Hara S, Bissett G. Necrotizing fasciitis: An atypical cause of acute abdomen in an immunocompromised child. *Pediatr Radiol*. 1998;28:109-11.
- Becker M, Zbaren P, Hermans R, Becker CD, Marchal F, Kurt AM, et al. Necrotizing fasciitis of the head and neck: Role of CT in diagnosis and management. *Radiology*. 1997;202:471-6.
- McHenry CR, Piotrowski JJ, Petrinic D, Malangoni MA. Determinants of mortality for necrotizing soft-tissue infections. *Ann Surg*. 1995;221:558-65.
- Pessa ME, Howard RJ. Necrotizing fasciitis. *Surg Gynecol Obstet*. 1985;161:357-61.
- Stone HH, Martin JD. Synergistic necrotizing cellulitis. *Ann Surg*. 1972;175:702-11.
- Majestik JA, Alexander JW. Early diagnosis, nutritional support and immediate extensive debridement improve survival in necrotizing fasciitis. *Am J Surg*. 1983;145:784-7.
- McHenry CR, Brandt CR, Piotrowski JJ, Jacobs DG, Malangoni MA. Idiopathic necrotizing fasciitis: Recognition, incidence and outcome of therapy. *Amer Surg*. 1994;60:490-4.
- Mills MK, Faraklas I, Davis C, Stoddard GJ, Saffle J. Outcomes from treatment of necrotizing soft-tissue infections: Results from the National Surgical Quality Improvement Program database. *Am J Surg*. 2010;200:790-6.
- Bair MJ, Chi H, Wang WS, Hsiao YC, Chiang RA, Chang KY. Necrotizing fasciitis in southeast Taiwan: Clinical features, microbiology, and prognosis. *Int J Infect Dis*. 2009;13:255-60.
- Das DK, Baker MG, Venugopal K. Increasing incidence of necrotizing fasciitis in New Zealand: A nationwide study over the period 1990 to 2006. *J Infect*. 2011;63:429-33.
- Elliott DC, Kufera JA, Myers RA. Necrotizing soft tissue infections. Risk factors for mortality and strategies for management. *Ann Surg*. 1996;224:672-83.