




Revista Española de
**Cirugía Oral y
 Maxilofacial**

www.elsevier.es/recom



Original

Carga inmediata de implantes monofásicos postextracción utilizando los expansores roscados atraumáticos: estudio retrospectivo 2001-2011



Riham Mostafa Eldibany^{a,*} y Joaquín García-Rodríguez^b

^a Departamento de Cirugía Oral y Maxilofacial, Universidad de Alejandría, Alejandría, Egipto

^b Especialización en Periodoncia e Implantes, Algeciras, España

INFORMACIÓN DEL ARTÍCULO

Historia del artículo:

Recibido el 19 de enero de 2014

Aceptado el 2 de agosto de 2014

On-line el 23 de noviembre de 2014

Palabras clave:

Expansores roscados

Implantes monofásicos

Carga inmediata

Implantes postextracción

Regeneración ósea

R E S U M E N

Objetivo: El objetivo del presente estudio era valorar la predictibilidad de la carga inmediata con implantes monofásicos postextracción en el maxilar inferior, utilizando los expansores roscados atraumáticos.

Material y métodos: Se realizó un estudio retrospectivo en 56 pacientes rehabilitados con 448 implantes en el maxilar inferior: 8 implantes a cada paciente, 4 en la zona intermentoniana y 2 en la zona posterior en cada hemiarcada. Los expansores roscados atraumáticos fueron utilizados para preparar la osteotomía antes de la inserción de los implantes monofásicos postextracción, seguida por carga inmediata. Las prótesis definitivas se adaptaron a los 3-4 meses.

Resultados: Se perdieron 9 implantes en 3 pacientes (2%) durante la fase de oseointegración, indicando una supervivencia y éxito del 98% en un periodo de estudio entre uno y 10 años. Ningún implante se ha perdido después, ni se evidenciaron complicaciones durante el resto del seguimiento clínico.

Conclusiones: Tras haber analizado toda la secuencia referida a la carga inmediata, podemos concluir que los implantes monofásicos insertados con la aplicación de esta técnica son un procedimiento predecible: su éxito en el maxilar inferior en nuestro estudio de 10 años fue del 98%. Sin embargo, es necesario determinar los casos candidatos para dicho procedimiento, así como las características del implante que favorecen la implantación inmediata.

© 2014 SECOM. Publicado por Elsevier España, S.L.U. Este es un artículo Open Access bajo la licencia CC BY-NC-ND (<http://creativecommons.org/licenses/by-nc-nd/4.0/>).

* Autor para correspondencia.

Correo electrónico: riham.eldibany@hotmail.com (R. Mostafa Eldibany).

<http://dx.doi.org/10.1016/j.maxilo.2014.08.001>

1130-0558/© 2014 SECOM. Publicado por Elsevier España, S.L.U. Este es un artículo Open Access bajo la licencia CC BY-NC-ND (<http://creativecommons.org/licenses/by-nc-nd/4.0/>).

Immediate loading of post-extraction one-piece implants using atraumatic threaded bone expanders: Retrospective study 2001-2011

A B S T R A C T

Keywords:

Threaded bone expanders
One-piece implants
Immediate loading
Post-extraction implants
Guided bone regeneration

Objective: The aim of this study was to evaluate the predictability of immediate loading in conjunction with one-piece post-extraction implants in the mandible using atraumatic threaded bone expanders.

Material and methods: A total of 56 patients were enrolled in this retrospective study and received 448 implants in the mandible, each patient received 8 implants; 4 in the anterior mandible and 2 in each side in the posterior mandible. Atraumatic threaded bone expanders were used to prepare the osteotomy site before the insertion of one-piece post-extraction implants, followed by immediate loading. The definitive prostheses were delivered to patients after 3-4 months.

Results: A total of 9 implants were lost in 3 patients (2%) during the period of osseointegration indicating a survival and success rate of 98% in a study period of 1-10 years. No other implant failed after that nor have been any complication during the rest of the follow up period.

Conclusions: One-piece implants submitted to this technique have converted to a predictable procedure, it's success in the mandible in this study of 10 years was 98%. However, it is necessary to determine the cases that are indicated for this procedure, as well as the characteristics of the implant, which favor immediate implantation.

© 2014 SECOM. Published by Elsevier España, S.L.U. This is an open access article under the CC BY-NC-ND license (<http://creativecommons.org/licenses/by-nc-nd/4.0/>).

Introducción

Durante los últimos 40 años, la rehabilitación de pacientes desdentados con prótesis implantosoportada se ha desarrollado como una opción de tratamiento viable y predecible. Los estudios a largo plazo han mostrado tasas altas de supervivencia con los protocolos originales. Basándose en estas premisas, los investigadores describieron la oseointegración. En consecuencia, los implantes han sido utilizados en situaciones más adversas y en indicaciones más amplias^{1,2}.

El concepto de la carga inmediata supone una importante línea de investigación en la implantología moderna. El protocolo original de Brånemark recomendó periodos largos de reposo sin función para lograr la oseointegración de los implantes dentales. Sin embargo, en los últimos años, esta obligada sugerencia clínica está siendo cuestionada. Un gran número de profesionales defienden la carga inmediata o reciente de los implantes. Las ventajas de la carga inmediata están claras: requiere periodos de tratamientos más cortos y permite la recuperación inmediata de la función y de la estética. Las altas tasas de éxito de los implantes cargados de forma inmediata se han informado ampliamente en revisiones anteriores^{3,4}.

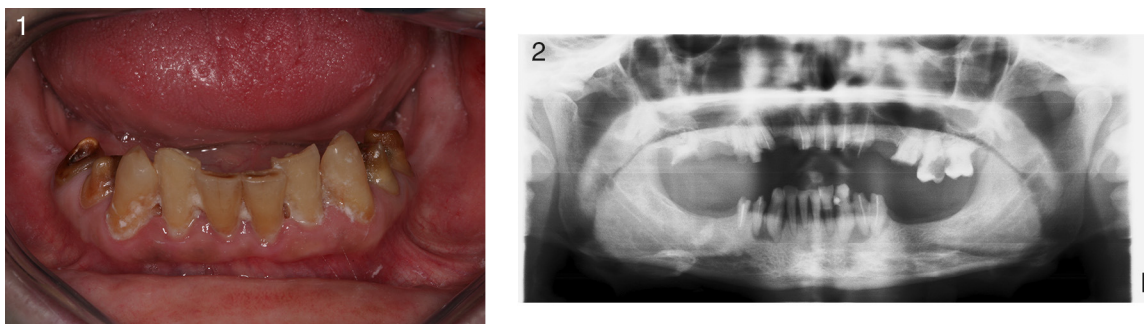
Otro concepto es la colocación inmediata del implante tras la extracción dentaria. Este tipo de procedimiento presenta ventajas evidentes, si se compara con la inserción diferida del implante, cuando se han conformado los tejidos. Entre otras: se reduce la reabsorción ósea postextracción, se minimiza el colapso de los tejidos blandos que rodean el hueso. La eliminación del protocolo mecanizado de fresas quirúrgicas en la conformación del lecho alveolar disminuye las probabilidades de calentamiento del área de perforación durante la preparación, logrando un acortamiento en el tiempo de rehabilitación

al combinarse la cicatrización postextracción y la regeneración ósea alrededor del implante⁵.

La alta previsibilidad de ambos conceptos dio lugar a la introducción de un enfoque bimodal en el que la colocación de implantes postextracción se combina con la carga inmediata de la prótesis. La principal ventaja de este enfoque es la síntesis de la preservación del hueso alveolar por los implantes postextracción con la preservación de la mucosa periimplantaria tras la carga inmediata⁶.

La evolución de la implantología oral ha aportado también avances tecnológicos importantes: se ha modificado el diseño de los implantes, con patrones roscados mejorados y con tratamientos superficiales que han demostrado una mayor estabilidad primaria del implante y una cicatrización más rápida. Consecuentemente, un destacado número de profesionales en los últimos años han vuelto a incorporar a su práctica clínica rutinaria los implantes de unión protésica solidaria, que sobresalen de los tejidos blandos con una prótesis provisional en carga inmediata⁷. El diseño de los implantes monofásicos elimina la debilidad estructural incorporada en un sistema de implantes de 2 piezas y evita la manipulación de los tejidos blandos alrededor del implante tras la cicatrización inicial⁸. Además, este sistema está diseñado para reducir la absorción ósea marginal, ya que no hay ningún microespacio submucosal entre implante y encía⁹.

Otro impulso que ha servido para dinamizar la implantología es la aplicación de la técnica de los expansores roscados para la colocación de implantes dentales de una forma poco traumática. La técnica se fundamenta en un proceso de condensación ósea, lo que resulta en aumentar la densidad ósea y mejorar la reorientación del eje del implante, mejorando la estabilidad primaria. Esta técnica relativamente no invasiva consigue tasas de éxito y supervivencia de los implantes



Figuras 1 y 2 – Se observó la situación actual y radiografía panorámica de un paciente (42 años) con afección periodontal avanzada del adulto en el maxilar inferior y movilidad grado 2 de los incisivos centrales y laterales. También se observaron afecciones periapicales y periodontales.

similares a las técnicas convencionales de inserción de implantes¹⁰⁻¹².

Con el objetivo de reducir el proceso de reabsorción ósea y los tiempos de tratamiento, este estudio fue realizado para valorar los resultados clínicos del tratamiento con implantes monofásicos insertados postextracción en el maxilar inferior, mediante la técnica de condensación ósea, utilizando los expansores roscados atraumáticos y con carga inmediata.

Material y método

Se seleccionó a 56 pacientes que participaron en el estudio entre 2001 y 2011, con edades comprendidas entre 45 y 62 años. El presente estudio retrospectivo fue aprobado por los Comité Ético y el Comité de Revisión Institucional del departamento de Cirugía Oral y Maxilofacial de la Facultad de Odontología en Alejandría (Egipto), y fue realizado a través de un concierto entre un centro privado y el departamento de la universidad, dirigido por el mismo cirujano.

Los pacientes seleccionados en este estudio mantenían dientes afectados con enfermedad periapical o enfermedad periodontal avanzada del adulto, con diversos grados de movilidad, o restos radiculares, y requerían rehabilitaciones completas del maxilar inferior. Los pacientes seleccionados debían tener una altura ósea posterior suficiente, en sus extremos libres, para recibir implantes de 10-12 mm.

Los pacientes que padecían trastornos sistémicos graves que podían comprometer la oseointegración fueron excluidos. En este sentido, los pacientes con trastornos metabólicos (por ejemplo, osteoporosis, diabetes no controlada) que podían interferir en la cicatrización de los implantes o afectar el hueso mandibular fueron descartados. Así como los pacientes irradiados o fumadores, que fueron considerados como pacientes de alto riesgo.

Desde un punto de vista oral, todos los pacientes tratados durante este decenio fueron informados de los protocolos del tratamiento con implantes, de los aspectos quirúrgicos y prostodónticos, de la temporalización del tratamiento y del posterior seguimiento clínico, así como de la posibilidad de la existencia de complicaciones, incluyendo la pérdida de implantes. Todos los pacientes autorizaron el tratamiento implantológico mediante un consentimiento informado.

Antes de la realización del tratamiento implantológico, todos los pacientes fueron valorados radiológicamente con una ortopantomografía. Cuando las características clínicas y anatómicas del paciente lo requerían, se realizó una tomografía axial computarizada, que permite una valoración real del tamaño y las estructuras anatómicas (figs. 1 y 2).

Tras realizar el diagnóstico radiográfico, se tomaron impresiones, se confeccionaron modelos de estudio, que fueron montados en un articulador semiajustable, para poder reproducir con la máxima exactitud posible la oclusión del paciente. Para posteriormente confeccionar una guía quirúrgica que nos simplificará la ubicación de los implantes en el arco mandibular.

Técnica quirúrgica

Previamente a la cirugía, inyectamos a los pacientes por vía intramuscular un compuesto formado por un vial de metilprednisolona sodium succinate (Solu-Moderin® 125 mg, Pfizer, Barcelona, España) y un vial de lincomicina HCL (Lincocin® 600 mg, Pfizer, Barcelona, España) una hora antes de la intervención. Antes de la intervención los pacientes realizaron enjuagues orales con 0,2% gluconato de clorhexidina y, posteriormente, desinfección con povidona yodada.

Se realizó la cirugía de la parte posterior bajo anestesia infiltrativa bucal y crestal para permitir acercarnos a zonas de riesgo sin provocar daño en la parte anterior bajo anestesia troncular del nervio dentario inferior y lingual, con articaína HCL 4% y epinefrina 1:100.000 (Septocaine®, Septodont, Francia), para realizar las exodoncias y los legrados meticulosamente, cuidando de preservar las tablas óseas corticales, para garantizar la estabilidad primaria de los implantes.

El diseño del colgajo en los extremos libres fue de extensión total y de origen mucoperiosteico. Cuando la anchura ósea medida con el osteómetro era inferior a 3 mm, se realizaron técnicas avanzadas de expansión ósea en el 76,8% de los casos, y el instrumental utilizado para la corticotomía fue el *piezosurgery*. En la posterior secuencia de expansión ósea, se utilizaron los expansores roscados (Microdent Implants System™, Barcelona, España) de forma progresiva con el transportador manual y con carraca, hasta realizar el lecho implantario. En el 23,2% de los pacientes restantes que tenían anchura ósea

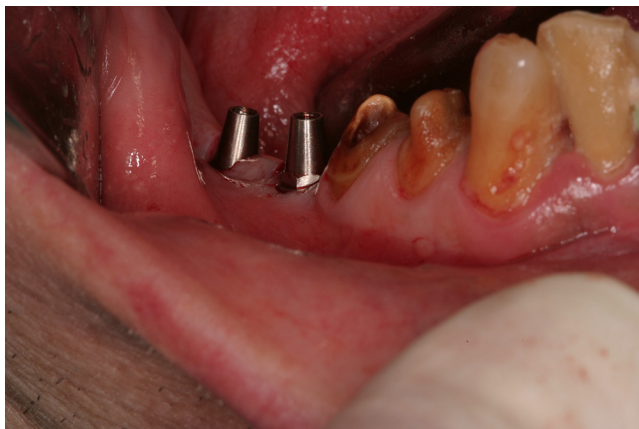

Figura 3 – Rehabilitación de la parte posterior con técnica del punch e inserción de 2 implantes monofásicos MRT.

igual o superior a 3 mm y con buena encía queratinizada, se optó por una técnica atraumática realizada con un colgajo tipo punch y la aplicación de la condensación ósea utilizando la fresa piloto del sistema de 1,80 mm de tallo largo y expansores atraumáticos de hueso descritos anteriormente. Tras realizar el lecho implantario, se fijaron implantes monofásicos, cuyas longitudes seleccionadas fueron de 10 a 12 mm (fig. 3).

El abordaje quirúrgico de la zona anterior se realizó circundando las papilas y el hueso crestal de forma meticulosa, con la extracción de las piezas dentales de forma atraumática, preservando la integridad de las tablas óseas vestibular y lingual. Tras las extracciones, se cureteó escrupulosamente el tejido de granulación de la zona periapical con cucharillas, fresa redonda de carborundum wolframio y pieza de mano quirúrgica con abundante irrigación de suero fisiológico.

Una vez liberado el alvéolo de tejidos patológicos, iniciamos la perforación con fresa piloto de 1,80 mm de tallo largo, profundizando a 3 mm por debajo del ápice del alvéolo. Se buscó la adecuada posición del implante tanto en sentido corono-apical como vestibulo-lingual, con una inclinación de 30° lingual. Tras realizar la osteotomía, aplicamos la técnica de condensación ósea utilizando los expansores roscados para mejorar la densidad de las trabéculas óseas y producir un mecanismo de aposición ósea. Seguimos este procedimiento en los dientes adyacentes, manteniendo una correcta distancia entre implantes, que no dificultara el diseño de la prótesis posterior (fig. 4).

En el sector anterior entre forámenes, se fijaron implantes monofásicos con longitudes de 14 mm. La discrepancia entre alvéolos e implantes, producida por fracturas de tablas previas, en el acto quirúrgico o secundario a la eliminación de tejido de granulación, se rellenó con hueso cortical en bloque, particulado con gubia (Osteobiol Tecnos® dental, Torino, Italia) (fig. 5).

Los implantes fueron colocados logrando una estabilidad primaria de 40 N/cm. Se insertaron 8 implantes en el maxilar inferior de cada paciente: 4 implantes en el sector anterior y 2 en cada hemiarcada posterior. Los implantes que se utilizaron fueron monofásicos: el cuerpo del implante y el muñón están en solo una pieza (MRT™ implantes, Microdent Implants System, Barcelona, España). Los implantes MRT fueron diseñados

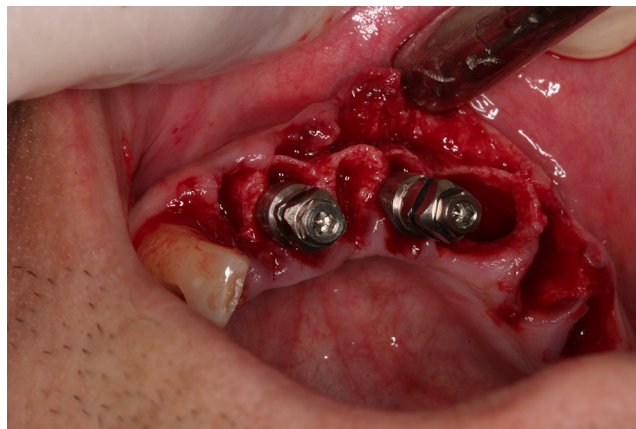


Figura 4 – Implantes postextracción apoyándonos siempre en la pared lingual, 3 mm por debajo del ápice, 3 mm por debajo de la cresta y a 5 mm del punto de contacto del diente contiguo.

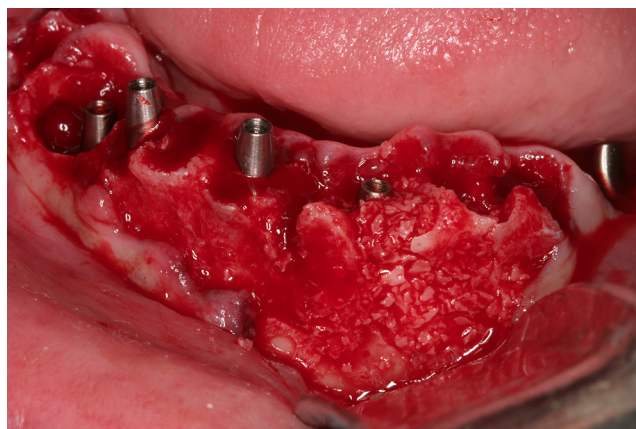


Figura 5 – Enucleación del quiste periapical y curetaje del defecto. Implante postextracción en el defecto y rellenado con hueso en bloque corticoesponjoso particulado.

para carga inmediata, se pueden cementar o atornillar, y se pueden tallar y modelar en boca para corregir su angulación (fig. 6).

Los colgajos se reposicionaron y fueron suturados con puntos individuales simples con vicryl 5/0. Las guías quirúrgicas sirvieron para la elaboración de la rehabilitación inmediata con prótesis provisional, con oclusión mutuamente protegida, en función del grupo. Estas guías se rellenaron de resina y se convirtieron en prótesis provisionales para la carga inmediata, sencillas de confeccionar en el propio gabinete, realizando un vaciado sobre los pilares de los implantes. Para añadir más resistencia, ferulizamos los provisionales con alambre de ortodoncia y se cementaron con oxifosfato. Una vez colocados los provisionales, realizamos un control radiográfico para verificar las posiciones y angulaciones de los implantes (fig. 7).

A todos los pacientes se les prescribió un tratamiento farmacológico que consistía en la aplicación de inyecciones intramusculares de un vial de metilprednisolona sodium succinato 125 mg y un vial de lincomicina 600 mg durante 3 días, e ibuprofeno a dosis de 600 a 800 mg dependiendo del peso, cada

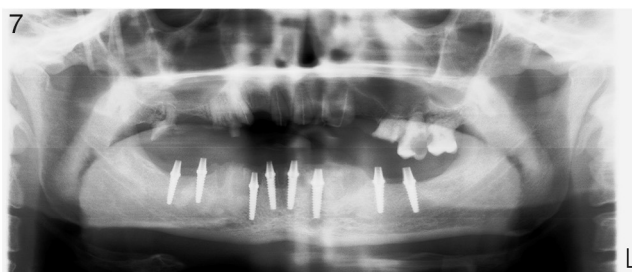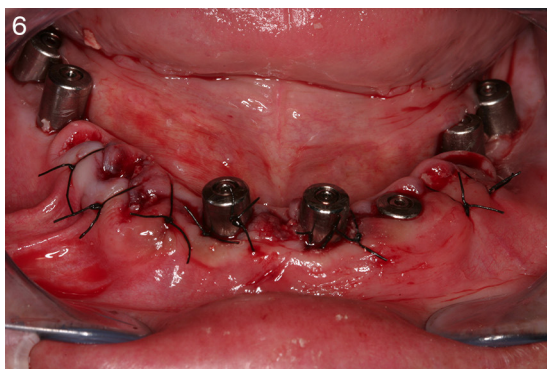


Figura 6 y 7 – Fotografía y radiografía panorámica de la rehabilitación del maxilar inferior con 8 implantes MRT.

6 u 8 h durante una semana. A los 10 días de la intervención, retiramos las suturas y volvimos a cementar los provisionales con cemento definitivo, que estarán en boca durante un periodo de 3-4 meses dependiendo de la densidad ósea que nos ofrezca el hueso mandibular.

Al cabo de 3-4 meses, los provisionales fueron quitados, se realizó la toma de impresiones definitiva para la elaboración de las prótesis ceramometálicas definitivas, atornilladas o cementadas (fig. 8). Se realizó control radiológico del ajuste de los transferidores, de los metales y de la colocación definitiva de la prótesis, para conseguir ajuste pasivo. Se realizó un control radiográfico al año.

Resultados

El presente estudio incluía a 56 pacientes con piezas indicadas para extracción, debido a la presencia de afección periapical (62,9%) o de enfermedad periodontal avanzada del adulto (34,6%), con restos radiculares (2,5%). De los cuales 41 (73,2%) eran mujeres y 15 (26,8%) eran hombres con una edad media de 51 años (rango 45-62 años).

Los pacientes no sufrieron ningún síntoma postoperatorio inmediato de dolor, edema, trismus ni parestesia. Ningún paciente demostró infección postoperatoria.

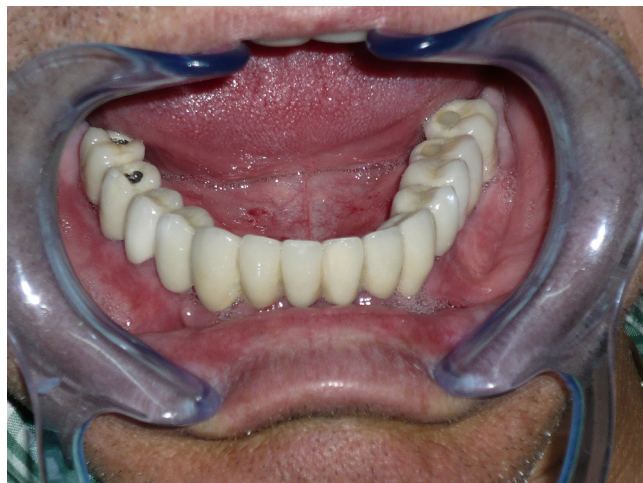

Figura 8 – Rehabilitación final definitiva con prótesis ceramometálica atornillada.

Un total de 448 implantes fueron insertados a los pacientes: en el sector anterior del maxilar inferior se insertaron 4 implantes postextracción a cada paciente, con 14 mm de longitud y un diámetro de 3,85 mm. Los 224 implantes restantes se fijaron en los extremos libres de cada hemiarcada mandibular, dispuestos entre las zonas del segundo premolar y el segundo molar, con un diámetro de 3,85 mm y longitudes entre 10 (69%) y 12 mm (31%).

De los 448 implantes insertados en carga inmediata con prótesis fija provisional inmediatamente después de realizar la cirugía, se perdieron 9 (2%) de la parte posterior; en 2 pacientes se perdieron durante la fase de toma de impresión cursando sin sintomatología y un paciente lo perdió en la fase de cicatrización al presentar dolor y movilidad a la exploración. Ningún implante se ha perdido después de insertar las prótesis definitivas durante el periodo de seguimiento clínico.

Los controles radiográficos mostraron ausencia de radiotransparencias periimplantarias que pudieran reflejar signos de fracaso implantológico durante el periodo de seguimiento, reflejando un éxito del 98% (figs. 9 y 10).

Discusión

Este estudio a largo plazo valora los resultados clínicos del tratamiento con implantes monofásicos oseointegrados mediante la técnica de inserción y carga inmediata de la prótesis. Los implantes monofásicos mostraron un 100% de tasa de supervivencia para un promedio de 23 meses de seguimiento después de la colocación de implantes monofásicos, según el estudio retrospectivo de Sohn et al. en 2011¹³. También Reddy et al. (2008) han informado una tasa de supervivencia de 96,7% en 17 pacientes tratados con 31 implantes monofásicos¹⁴.

En este estudio ningún paciente demostró síntomas o complicaciones postoperatorias. Debido a la complejidad y al largo tiempo del procedimiento, se utilizó una combinación de lincomicina y metilprednisolona postoperatoria. La lincomicina es un antibiótico del grupo de las lincosamidas, como la clindamicina. La eficacia y seguridad de la clindamicina en prevenir infecciones dentales están demostradas en el estudio de Brook et al. (2005)¹⁵ y en el estudio de Gutiérrez et al. (2006)¹⁶. Según esos estudios, la inserción de implantes es una cirugía

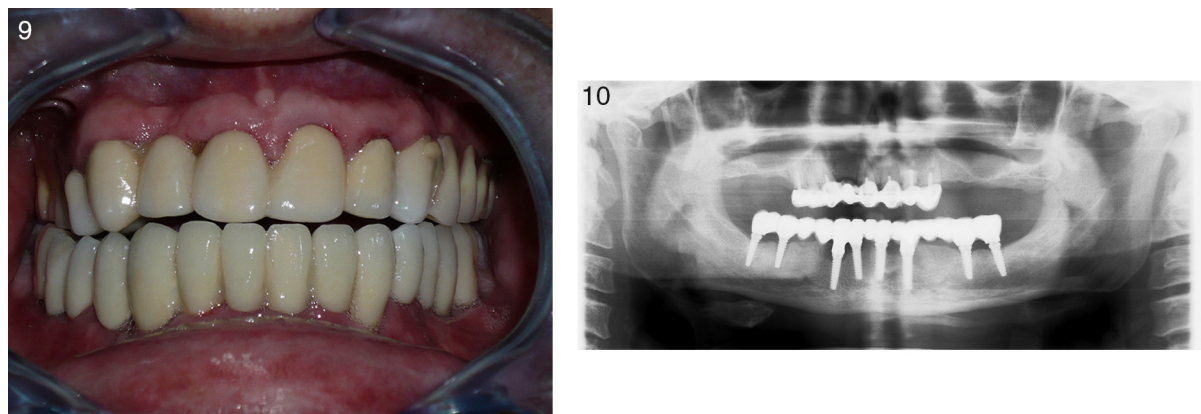


Figura 9 y 10 – Revisión clínica y radiográfica a los 10 años.

de alto riesgo y la clindamicina es muy eficaz en el campo de la odontología y debe considerarse como antibiótico de primera línea en el tratamiento de todo tipo de infección dental.

En relación con el uso de la metilprednisolona, en su estudio, Prieto et al. en 2005¹⁷ señalaron que la dexametasona y la metilprednisolona son los corticoides más utilizados, siendo los más efectivos para eliminar síntomas de inflamación y trismus en cirugías de terceros molares. También, en el estudio de Carranza y Abanto en 2013¹⁸, se utilizaron corticoesteroides en cirugías de terceros molares.

El protocolo de inserción inmediata de implantes fue realizado en este estudio con el objetivo de reducir el proceso de reabsorción ósea y los tiempos del tratamiento¹⁹. Esta técnica la iniciamos después de extraer los dientes remanentes, con el uso de una fresa piloto de 1,80 mm de tallo largo para prolongar la profundidad del alvéolo postextracción en la sínfisis mandibular y poder insertar implantes largos de 14 mm. Para ello se busca la retención primaria de los implantes, con la condensación ósea a través de un proceso de aposición ósea, conformadas por los expansores roscados atraumáticos, para dilatar y conformar un nuevo alvéolo. Tras realizar el lecho implantario, insertamos el implante inmediatamente aplicando un torque de 40 N/cm.

Es fundamental que el implante tenga una estabilidad primaria clara para la carga inmediata. Generalmente se obtiene sobrepasando el ápice de 3 a 5 mm²⁰ y con el uso de implantes largos, no menos de 10 mm según los estudios de Gatti et al.²¹ y Ericsson et al.²². Además, Horiuchi et al.²³ consideraron cargar en forma inmediata solo aquellos implantes colocados con un torque igual o mayor a 40 N/cm. También Wörhle²⁴ colocó 14 implantes en alvéolos postextracción cuya fuerza de inserción fue de 45 N/cm, obteniendo un 100% de supervivencia tras 9-36 meses.

Los resultados clínicos de la inserción de implantes mediante osteótomos suelen ser similares a los insertados de forma convencional²⁵. Esa técnica multiplica la neoformación ósea y estimula los mecanismos de la oseointegración en el hueso trabecular. En este sentido, aumenta la densidad ósea y la estabilidad primaria de los implantes insertados con esta técnica. Además, el uso de los expansores roscados atraumáticos presenta menos posibilidades de

sobrecalentamiento del lecho óseo en comparación con el fresado clásico^{26,27}.

El éxito promediado en este estudio es del 98%, considerando los resultados clínicos y radiográficos tras un seguimiento de 10 años. De los 448 implantes, fallaron 9 (2%) en el periodo de oseointegración. La ubicación de los implantes fracasados se situó en los extremos libres posteriores de la mandíbula; ningún implante fracasó en la sínfisis mandibular.

El tratamiento en la zona anterior mandibular, con carga inmediata, tiene un éxito superior al 93%, para un mínimo de 4 implantes en la región intermentoniana según varios estudios; Ericsson et al. en el año 2000²² colocaron de 5 a 6 implantes intermentonianos en 16 pacientes, y tras 5 años de seguimiento no fracasó ninguno. Además, Ganeles et al. en 2001²⁸ refirieron un solo fracaso en 161 implantes mandibulares, con entre 5 y 8 implantes por paciente, en 27 casos con un control promedio de 25 meses. En el año 2000, Jaffin et al.²⁹ lograron un 93% de éxito al tratar a 27 pacientes con 4 implantes intermentonianos cada uno; su seguimiento fue de 6 a 60 meses. En la zona posterior mandibular los índices de éxito no son tan favorables según el estudio de Schnitman et al.³⁰: perdieron 4 (15,3%) de 28 implantes en el maxilar inferior en un periodo de 10 años y plantean un pronóstico reservado, a largo plazo, en carga inmediata de implantes mandibulares distales a la zona mentoniana.

La alta tasa de supervivencia en este estudio coincide con otros estudios, como el de Grunder en 2001³¹, que colocó 66 implantes postextracción, con carga a las 24 h. Los índices de supervivencia a 2 años fueron de 97,2% en la mandíbula. También Colomina³² tuvo un éxito del 96,7% a los 18 meses en 32 implantes mandibulares con carga inmediata.

La existencia de afección periapical no afectaba al éxito de este estudio. Todos los implantes puestos en zonas donde hubo un proceso periapical demostraron tasas de supervivencia similares a las de los implantes colocados en sitios sin afección crónica. Recientemente varios estudios se realizaron para valorar el éxito clínico de implantes postextracción en sitios de afección periapical. Los resultados mostraron tasas altas de éxito, siempre que los procedimientos clínicos apropiados se realizaran antes de la colocación del implante, tales como curetaje meticuloso del

alvéolo, enjuague con clorhexidina y la administración de antibiótico pre- y postquirúrgica³³⁻³⁵.

Este enfoque complementario ofrece una opción prometedora de tratamiento, que propone la ventaja de minimizar el tiempo de tratamiento, preservando tanto los tejidos blandos como el hueso alrededor del implante y proporciona al paciente una rehabilitación inmediata más cómoda en una sola visita.

La aplicación de las nuevas tecnologías han permitido la evolución y el desarrollo de técnicas quirúrgicas guiadas que se han utilizado ampliamente en la implantología, con el objetivo de reducir la morbilidad quirúrgica y ofrecer al paciente un tratamiento quirúrgico/protésico menos invasivo. Actualmente, las tomografías computarizadas y el software especializado han permitido la planificación quirúrgico-protésica en un ambiente virtual a partir de una precisa visualización ósea tridimensional y su relación con la futura prótesis. En la planificación virtual es posible evaluar y medir la densidad ósea; seleccionar el tipo, tamaño y número de implantes; verificar su localización, su inclinación y el nivel de profundidad con relación al hueso; verificar la posibilidad de bicorticalización de los implantes y analizar las características de los intermediarios y la emergencia del tornillo de fijación de la futura prótesis^{36,37}.

Si se compara con la técnica tradicional, la instalación de implantes por técnicas guiadas aún requiere una mayor inversión financiera y una planificación previa más detallada y precisa, sin embargo, propician un buen resultado clínico, en el sentido de eliminar o minimizar errores y sistematizar la reproducción de tratamientos con éxito y longevidad³⁸.

Conclusiones

Tras haber analizado todo lo referente a la carga inmediata podemos concluir que los implantes monofásicos sometidos a esta técnica se convierten actualmente en un procedimiento predecible: su éxito en el maxilar inferior en nuestro estudio de 10 años fue del 98%. Sin embargo, es necesario determinar los casos candidatos para dicho procedimiento al igual que las características del implante que favorecen la implantación inmediata.

Responsabilidades éticas

Protección de personas y animales. Los autores declaran que para esta investigación no se han realizado experimentos en seres humanos ni en animales.

Confidencialidad de los datos. Los autores declaran que en este artículo no aparecen datos de pacientes.

Derecho a la privacidad y consentimiento informado. Los autores declaran que en este artículo no aparecen datos de pacientes.

Conflicto de intereses

Ninguno.

BIBLIOGRAFÍA

- Albrektsson T, Brånemark PI, Hansson HA, Lindström J. Osseointegrated titanium implants. Requirements for ensuring a long-lasting, direct bone-to-implant anchorage in man. *Acta Orthop Scand.* 1981;52:155-70.
- Östman PO, Hellman M, Sennerby L, Wennerberg A. Temporary implant-supported prosthesis for immediate loading according to a chair-side concept: Technical note and results from 37 consecutive cases. *Clin Implant Dent Relat Res.* 2008;10:71-7.
- Agliardi E, Panigatti S, Clericó M, Villa C, Maló P. Immediate rehabilitation of the edentulous jaws with full fixed prostheses supported by four implants: Interim results of a single cohort prospective study. *Clin Oral Implants Res.* 2010;21:459-65.
- Kim JH, Kim YK, Yi YJ, Yun PY, Lee HJ, Kim MJ, et al. Results of immediate loading for implant restoration in partially edentulous patients: A 6-month preliminary prospective study using SinusQuick™ EB implant system. *J Adv Prosthodont.* 2009;1:136-9.
- Beagle JR. The immediate placement of endosseous dental implants in fresh extraction sockets. *Dent Clin North Am.* 2006;50:375-89.
- Atieh MA, Payne AG, Duncan WJ, Cullinan MP. Immediate restoration/loading of immediately placed single implants: Is it an effective bimodal approach? *Clin Oral Implants Res.* 2009;20:645-59.
- Hahn JA. One-piece root-form implants: A return to simplicity. *J Oral Implantol.* 2005;31:77-84.
- Zembić A, Johannesen LH, Schou S, Maló P, Reichert T, Farella M, et al. Immediately restored one-piece single-tooth implants with reduced diameter: One-year results of a multi-center study. *Clin Oral Implants Res.* 2012;23:49-54.
- Froum SJ, Cho SC, Elian N, Romanos G, Jalbout Z, Natour M, et al. Survival rate of one-piece dental implants placed with flapless or flap protocol – a randomized, controlled study: 12-month results. *Int J Periodontics Restorative Dent.* 2011;31:591-601.
- Bütcher A, Kleinheinz J, Wiesmann HP, Kersken J, Nienkemper M, Weyhrother Hv, et al. Biological and biomechanical evaluation of bone remodeling and implant stability after using an osteotome technique. *Clin Oral Implants Res.* 2005;16:1-8.
- Stavropoulos A, Nyengaard JR, Lang NP, Karring T. Immediate loading of single SLA implants: Drilling vs. osteotomes for the preparation of the implant site. *Clin Oral Implants Res.* 2008;19:55-65.
- Siddiqui A, Sosovicka M. Lateral bone condensing and expansion for placement of endosseous dental implants: A new technique. *J Oral Implantol.* 2006;32:87-94.
- Sohn DS, Bae MS, Heo JU, Park JS, Yea SH, Romanos GE. Retrospective multicenter analysis of immediate provisionalization using one-piece narrow-diameter (3.0-mm) implants. *Int J Oral Maxillofac Implants.* 2011;26:163-8.
- Reddy MS, O'Neal SJ, Haigh S, Aponte-Wesson R, Geurs NC. Initial clinical efficacy of 3-mm implants immediately placed into function in conditions of limited spacing. *Int J Oral Maxillofac Implants.* 2008;23:281-8.
- Brook I, Lewis MA, Sándor GK, Jeffcoat M, Samaranayake LP, Vera Rojas J. Clindamycin in dentistry: More than just effective prophylaxis for endocarditis? *Oral Surg Oral Med Oral Pathol Oral Radiol Endod.* 2005;100:550-8.
- Gutiérrez JL, Bagán JV, Bascones A, Llamas R, Llana J, Morales A, et al. Documento de consenso sobre la utilización de profilaxis antibiótica en cirugía y procedimientos dentales. *Av Odontostomatol.* 2006;22:41-67.

17. Prieto I, Prieto-Fenech A, Bascones Martínez A. Corticosteroides y cirugía del tercer molar inferior. Revisión de la literatura. *Avances en Odontostomatología*. 2005;21:251-8.
18. Carranza HO, Abanto AS, Guevara RG. Efectividad del tratamiento profiláctico con dexametasona de 8 y 4 mg para controlar el edema poscirugía de terceros molares incluidos: ensayo clínico aleatorizado de grupos en paralelo. *Rev Esp Cir Oral Maxilofac*. 2013;35:157-61.
19. Sanz I, Garcia-Gargallo M, Herrera D, Martin C, Figuero E, Sanz M. Surgical protocols for early implant placement in post-extraction sockets: A systematic review. *Clin Oral Implants Res*. 2012;23:67-79.
20. Peñarrocha M, Uribe R, Balaguer J. Implantes inmediatos a la exodoncia. Situación actual. *Med Oral*. 2004;9:234-42.
21. Gatti C, Haefliger W, Chiapasco M. Implant-retained mandibular overdentures with immediate loading: A prospective study of ITI implants. *Int J Oral Maxillofac Implants*. 2000;15:383-8.
22. Ericsson I, Randow K, Nilner K, Petersson A. Early functional loading of Brånemark dental implants: 5-year clinical follow-up study. *Clin Implant Dent Relat Res*. 2000;2:70-7.
23. Horiuchi K, Hiroya U, Yamamoto K, Sugimura M. Immediate loading of Brånemark System implants following placement in edentulous patients: A clinical report. *Int J Oral Maxillofac Implants*. 2000;15:824-30.
24. Wöhrle PS. Single tooth replacement in the aesthetic zone with immediate provisionalization: Fourteen consecutive case reports. *Pract Periodontics Aesthet Dent*. 1998;9:1107-14.
25. Viña-Almunia J, Maestre-Ferrín L, Alegre-Domingo T, Peñarrocha-Diago M. Survival of implants placed with the osteotome technique: An update. *Med Oral Patol Oral Cir Bucal*. 2012;17:e765-8.
26. Rambla-Ferrer J, Peñarrocha-Diago M, Guarinos-Carbó J. Analysis of the use of expansion osteotomes for the creation of implant beds. Technical contributions and review of the literature. *Med Oral Patol Oral Cir Bucal*. 2006;11:E267-71.
27. Nkenke E, Kloss F, Wiltfang J, Schultze-Mosgau S, Radespiel-Tröger M, Loos K, et al. Histomorphometric and fluorescence microscopic analysis of bone remodelling after installation of implants using an osteotome technique. *Clin Oral Implants Res*. 2002;13:595-602.
28. Ganeles J, Rosenberg MM, Holt RL, Reichman LH. Immediate loading of implants with fixed restorations in the completely edentulous mandible: Report of 27 patients from a private practice. *Int J Oral Maxillofac Implants*. 2001;16:418-26.
29. Jaffin RA, Kumar A, Berman CL. Immediate loading of implants in partially and fully edentulous jaws: A series of 27 case reports. *J Periodontol*. 2000;71:833-8.
30. Schnitman PA, Wöhrle PS, Rubeinstein JE, da Silva JD, Wang NH. Ten-year results for Brånemark implants immediately loaded with fixed prostheses at implant placement. *Int J Oral Maxillofac Implants*. 1997;12:495-503.
31. Grunder U. Immediate functional loading of immediate implants in edentulous arches: Two-year results. *Int J Periodontics Restorative Dent*. 2001;21:545-51.
32. Colomina LE. Immediate loading of implant-fixed mandibular prostheses: A prospective 18-month follow-up clinical study-preliminary report. *Implant Dent*. 2001;10:23-9.
33. Chrcanovic BR, Martins MD, Wennerberg A. Immediate placement of implants into infected sites: A systematic review. *Clin Implant Dent Relat Res*. 2013.
34. Palmer R. Evidence for survival of implants placed into infected sites is limited. *J Evid Based Dent Pract*. 2012;12:187-8.
35. Marconcini S, Barone A, Gelpi F, Briguglio F, Covani U. Immediate implant placement in infected sites: A case series. *J Periodontol*. 2013;84:196-202.
36. Ersoy AE, Turkyilmaz I, Ozan O, McGlumphy EA. Reliability of implant placement with stereolithographic surgical guides generated from computed tomography: Clinical data from 94 implants. *J Periodontol*. 2008;79:1339-45.
37. Schneider D, Marquardt P, Zwahlen M, Jung RE. A systematic review on the accuracy and the clinical outcome of computer-guided template-based implant dentistry. *Clin Oral Implants Res*. 2009;20:73-86.
38. Jung RE, Schneider D, Ganeles J, Wismeijer D, Zwahlen M, Hämmerle CH, et al. Computer technology applications in surgical implant dentistry: A systematic review. *Int J Oral Maxillofac Implants*. 2009;24:92-109.