

Página del residente

¿Cuál sería su tratamiento?

What would your treatment be?



Daniel Garcia Molina^{a,*}, María José Moran^a, María José Nieto^a, Elena Gomez^a
y Elena Ruiz Bravo^b

^a Servicio de Cirugía Oral y Maxilofacial, Hospital Universitario La Paz, Madrid, España

^b Servicio de Anatomía Patológica, Hospital Universitario La Paz, Madrid, España

Presentamos el caso de una paciente de 52 años que acudió a consulta refiriendo una tumoración frontal de 4 años de evolución. Como antecedente de interés, la paciente fue intervenida de un angioma intracraneal a los 41 años.

A la exploración presentaba aumento de volumen a nivel frontal izquierdo, de unos 2 cm de diámetro, indurado, asintomático, piel con características normales (fig. 1).

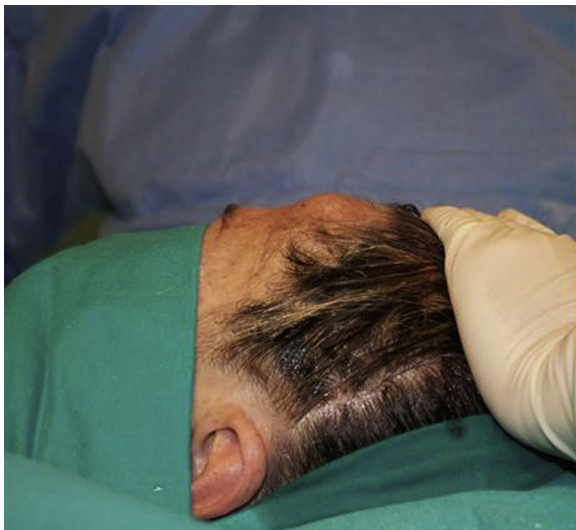

Figura 1 – Fotografía de perfil preoperatoria.

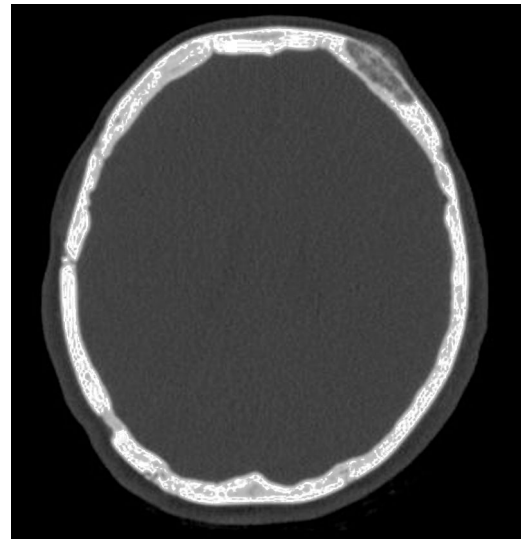


Figura 2 – Imagen de TC.

En la tomografía axial computarizada se objetivó una lesión de aspecto lítico en la vertiente lateral izquierda del hueso frontal, que presentaba en su interior un patrón ligeramente reticular. La lesión no llegaba a contactar con la tabla interna. Presentaba un tamaño de 8 × 29 × 25 mm (fig. 2).

Se sugiere como primera posibilidad diagnóstica un angioma óseo.

* Autor para correspondencia.

Correo electrónico: Dr.garciamolina@gmail.com (D. Garcia Molina).

<http://dx.doi.org/10.1016/j.maxilo.2015.02.003>

1130-0558/© 2014 SECOM. Publicado por Elsevier España, S.L.U. Este es un artículo Open Access bajo la licencia CC BY-NC-ND (<http://creativecommons.org/licenses/by-nc-nd/4.0/>).

Responsabilidades éticas

Protección de personas y animales. Los autores declaran que para esta investigación no se han realizado experimentos en seres humanos ni en animales.

Confidencialidad de los datos. Los autores declaran que han seguido los protocolos de su centro de trabajo sobre la publicación de datos de pacientes.

Derecho a la privacidad y consentimiento informado. Los autores han obtenido el consentimiento informado de los

pacientes y/o sujetos referidos en el artículo. Este documento obra en poder del autor de correspondencia.

Conflicto de intereses

Ninguno.

Financiación

Ninguna

<http://dx.doi.org/10.1016/j.maxilo.2015.02.003>

¿Cuál es su diagnóstico?

What would your diagnosis be?



José Francisco Montes Carmona*, **Beatriz Albarracín Arjona**,
Pablo Manuel Rodríguez Jara, **Ricardo López Martos**, **Nabil Fakh Gómez**
y **José María Hernández Guisado**

Hospital Universitario Virgen del Rocío, Sevilla, España

Paciente varón, de 19 años de edad, derivado a nuestras consultas externas desde la consulta privada de un odontólogo por presentar la siguiente imagen en la ortopantomografía (fig. 1). Inicialmente el paciente estaba en seguimiento en consulta odontológica por problemas de erupción dental (dentición definitiva). Ello conllevó a la realización de la radiología con las siguientes características: múltiples piezas supernumerarias tanto en mandíbula como en maxilar superior, existencia de múltiples piezas dentales incluidas y retraso de exfoliación de piezas deciduas. A la exploración, el paciente presenta un morfotipo craneofacial de predominio braquicefálico. Problemas de movilidad en miembro superior derecho y una fractura hace 3 años de la 4.^a costilla derecha. Tres casos con el mismo

cuadro clínico han aparecido en la familia por línea materna en las últimas 5 generaciones.

Responsabilidades éticas

Protección de personas y animales. Los autores declaran que para esta investigación no se han realizado experimentos en seres humanos ni en animales.

Confidencialidad de los datos. Los autores declaran que han seguido los protocolos de su centro de trabajo sobre la publicación de datos de pacientes.

Derecho a la privacidad y consentimiento informado. Los autores declaran que en este artículo no aparecen datos de pacientes.

Financiación

Artículo sin financiación.

Conflicto de intereses

Los autores declaran que no hay conflicto de intereses.

<http://dx.doi.org/10.1016/j.maxilo.2015.03.003>

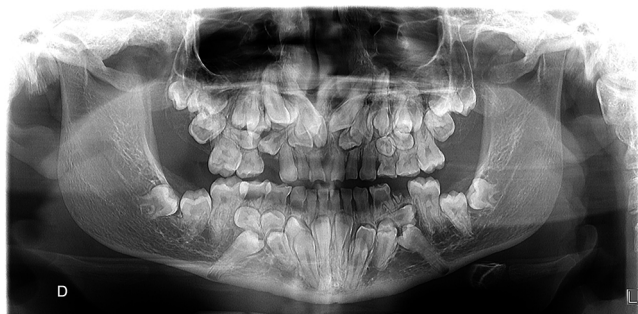

Figura 1 – Ortopantomografía.

* Autor para correspondencia.

Correo electrónico: daronmalakian@live.com (J.F. Montes Carmona).