

persistentes (necrosis de mucosas, pérdida de visión unilateral y alteraciones tróficas) en un 0-1% de los casos, o persistentes (ceguera monocular, parálisis facial periférica o infarto cerebral) en menos del 2% de los casos, ninguna de las cuales se han presentado en nuestro caso.

### Responsabilidades éticas

**Confidencialidad de los datos.** Los autores declaran que en este artículo no aparecen datos de pacientes.

**Derecho a la privacidad y consentimiento informado.** Los autores declaran que en este artículo no aparecen datos de pacientes.

**Protección de personas y animales.** Los autores declaran que para esta investigación no se han realizado experimentos en seres humanos ni en animales.

### Conflicto de intereses

Los autores declaran no tener ningún conflicto de intereses.

### Agradecimientos

Los autores agradecen al Servicio de Cirugía Maxilo-Facial y al resto de los integrantes del Servicio de Radiodiagnóstico, quienes posibilitaron la realización de este documento.

### BIBLIOGRAFÍA

1. Krishnan DG, Alto DL, Waisath TC, Grande AW, Khan U, Abruzzo T. Internal carotid artery pseudoaneurysm after

- LeFort I osteotomy: Report of a case and its management. *J Oral Maxillofac Surg.* 2011;69:e242-5.
2. Pathak H, Subudhi SK, Padhiary S, Rao PRK, Sahoo S. Treatment of pseudoaneurysm of internal maxillary artery resulting from subcondylar fracture. *IJSRP.* 2013;3.
3. Cortese A, Savastano G, Savastano M, Spagnuolo G, Papa F. New technique: Le Fort I osteotomy for maxillary advancement and palatal distraction in 1 stage. *J Oral Maxillofac Surg.* 2009;67:223-8.
4. Cortese A. Le Fort I Osteotomy for Maxillary Repositioning and Distraction Techniques. The Role of Osteotomy in the Correction of Congenital and Acquired Disorders of the Skeleton. Prof. Waddell J. (Ed.) Croacia y Shanghai, China:2012. ISBN: 978-953-51-0495-7.
5. Barbalho JC, Santos ES, Menezes JM Jr, Gonçalves FR, Chagas OL Jr. Treatment of pseudoaneurysm of internal maxillary artery: A case report. *Cranio-maxillofac Trauma Reconstr.* 2010;3:87-89.
6. Stephenson JA, Panteleimonitis S, Choke E, Dennis M, Glasby M. Endovascular treatment of giant aneurysm of the maxillary artery. *Case Rep Vasc Med.* 2011;2011:818241.
7. Manafi A, Ghenaati H, Dezhm FM, Arshad M. Massive repeated nose bleeding after bimaxillary osteotomy. *J Craniofac Surg.* 2007;18:1491-3.
8. Chepla KJ, Totonchi A, Hsu DP, Gosain AK. Maxillary artery pseudoaneurysm after LeFort 1 osteotomy: Treatment using transcatheter arterial embolization. *J Craniofac Surg.* 2010;21:1079-81.

Esteban Peghini\*, Ana Pla, Jorge Campollo y Elena Salvador  
Servicio de Radiodiagnóstico, Hospital Universitario 12 de Octubre,  
Madrid, España

\* Autor para correspondencia.

Correo electrónico: [estebanpg50@hotmail.com](mailto:estebanpg50@hotmail.com) (E. Peghini).  
1130-0558/© 2015 SECOM. Publicado por Elsevier España, S.L.U. Este es un artículo Open Access bajo la licencia CC BY-NC-ND (<http://creativecommons.org/licenses/by-nc-nd/4.0/>).  
<http://dx.doi.org/10.1016/j.maxilo.2015.06.001>

## Manejo quirúrgico del linfedema facial secundario a tratamiento oncológico



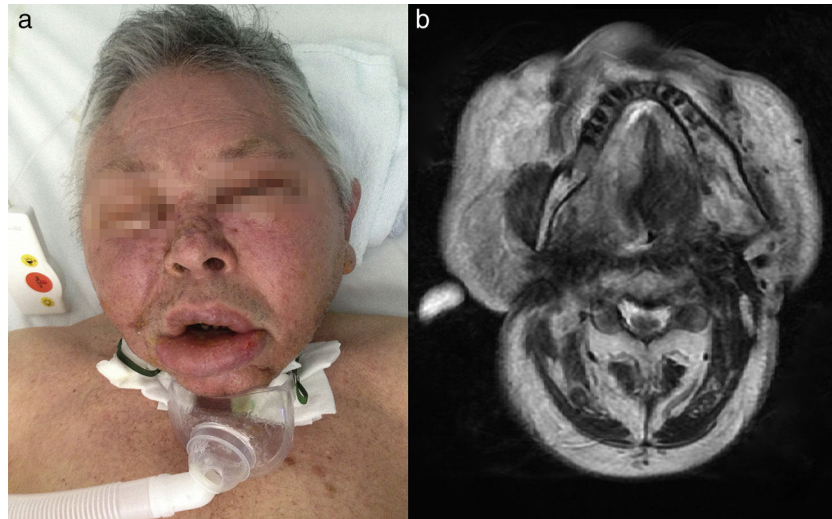
### Surgical management of secondary facial lymphedema after oncological treatment

#### Introducción

La insuficiencia linfática es una entidad bien descrita en las extremidades<sup>1,2</sup>. En cambio, el linfedema facial crónico es una enfermedad excepcional. Hay escasos artículos publicados en la literatura revisada sobre el manejo del linfedema facial aislado<sup>1-3</sup>. La etiología puede ser de causa primaria: dermatológica e inflamatoria, infecciosa o congénita (enfermedad de Morbihan, síndrome [Sd] nefrótico, Sd. Hennekam, Sd. Melkersson-Rosenthal)<sup>1,2,4-7</sup>. Por otro lado, secundario

al tratamiento de los tumores de cabeza y cuello (cirugía ablativa, vaciamientos ganglionares y la radioterapia [RT] locorregional)<sup>1,2,5</sup>. La etiopatogénesis consiste en el bloqueo linfático por cicatrices, traumatismos o episodios repetidos de infección e inflamación<sup>2</sup>. Suele ser transitorio porque el flujo es desviado por los vasos colaterales. Si el flujo colateral se ve comprometido, la inflamación puede ser progresiva y requiere tratamiento urgente<sup>2</sup>.

Ocasiona alteraciones funcionales (dificultad para la deglución y el habla), estéticas y la repercusión psicológica que supone la deformidad y el aislamiento social<sup>1</sup>.



**Figura 1 – a) Varón de 67 años con edema facial masivo y una gran fibrosis cervical. b) Imagen de tomografía computarizada, corte axial, donde se observa un aumento del volumen de los tejidos blandos.**

Las opciones terapéuticas son las farmacológicas (diuréticos, benzopironas y flavonoides), rehabilitadoras (drenajes y compresiones<sup>1</sup>) y las quirúrgicas (excisiones locales, liposucciones, dermolipectomías, trasplante autólogo de vaso linfático; anastomosis linfático venular y colgajos microquirúrgicos)<sup>1,5,8</sup>.

Presentamos un caso de drenaje exitoso del linfedema facial implacable con los vasos linfáticos dérmicos de un colgajo deltopectoral.

### Caso clínico

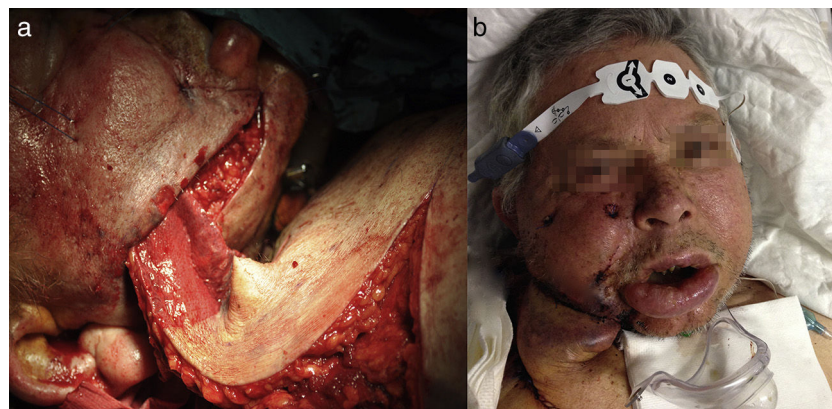
Paciente varón de 67 años de edad que presenta un linfedema facial inexorable. Dos años antes había sido intervenido de carcinoma epidermoide supraglótico. Se le realizó una laringectomía supraglótica con vaciamiento cervical bilateral y RT. El tratamiento farmacológico empleado fue amlodipino, manitol, acetazolamida, furosemida y dexametasona. Le provocó tensiones arteriales inestables y fluctuantes, hiperglucemia

e hiponatremia afectando al estado hemodinámico del paciente. Se utilizó también tratamiento rehabilitador, punciones transcutáneas y cámara hiperbárica, pero sin éxito.

En el momento en que nos remiten al paciente presenta un edema facial masivo, una gran fibrosis cervical, traqueotomía, gastrostomía, disnea con saturaciones de oxígeno del 85%, edema bipalpebral bilateral sin apertura voluntaria de los párpados, hipoacusia de transmisión, incompetencia labial e imposibilidad para la deglución (figs. 1 a y b).

Se decidió realizar un colgajo miocutáneo deltopectoral diferido con el objetivo de introducir nuevos vasos linfáticos en la mejilla y mejorar su situación.

Un colgajo deltopectoral derecho fue tallado, un área distal de 6 × 5 cm se desepiteliza y se introduce en un bolsillo subdérmico en la mejilla. Se realiza cierre directo del defecto salvo el extremo distal que se cubre con el tejido desepitelizado como injerto cutáneo libre (figs. 2 a y b). A las 72 h comenzó a oír, a ver, mejoró la competencia labial y el volumen facial había disminuido. Una semana después presenta dificultad respiratoria provocada por una atelectasia basal derecha que



**Figura 2 – a) Colgajo deltopectoral tubular en el bolsillo subdérmico en la mejilla. b) Imagen del paciente a las 72 h de la cirugía.**

empeora progresivamente. Se acompaña de fibrilación auricular, hiponatremia e hiperglucemia. Finalmente, fallece a los 31 días de la cirugía por fallo multiorgánico.

## Discusión

El linfedema facial es una entidad con múltiples etiologías e infrecuente, pero que si se presenta puede ser devastador<sup>9</sup>. Como resultado de un drenaje linfático disfuncional el fluido rico en proteínas se acumula en el intersticio. El acúmulo de fibroblastos y la disminución de macrófagos provoca una induración fibrótica tisular y esta fibrosis comprime el flujo, lo que agrava el proceso.

Piso et al.<sup>1</sup> utilizan un drenaje linfático manual con la técnica de Vodder<sup>1</sup>, pero esto no está exento de complicaciones: diseminación del tumor, trombosis, infección, hipotensión y síndrome del seno carotídeo.

Felmerer et al.<sup>10</sup> presentaron una serie de 14 pacientes tratados con un trasplante autólogo microquirúrgico de vaso linfático.

Mihara et al.<sup>8</sup> describen la técnica de la anastomosis supermicro-quirúrgica linfático-venosa (ALV) y Ayestaray B. et al.<sup>7</sup>, presentan 4 casos de ALV.

Corten et al.<sup>3</sup>, describieron un caso que fue tratado con un colgajo libre pectoral mayor; Clodius et al.<sup>11,12</sup>, un caso con un colgajo de pedículo inguinal y otro con un colgajo tóraco-axilar. Smith y Conway<sup>2</sup> publicaron un caso que se resolvió con un colgajo lateral de tórax. Withey et al.<sup>2</sup>, describieron el uso de un puente linfático con un colgajo deltopectoral. Cheng et al.<sup>5</sup> presentaron 6 casos tratados mediante un colgajo vascularizado de ganglios linfáticos submentonianos y Becker et al.<sup>13</sup> y Lin et al.<sup>14</sup>, con ganglios linfáticos inguinales.

En el caso que presentamos, el carácter crónico e invalidante del proceso, y la precaria situación hemodinámica del paciente, se decidió por una técnica quirúrgica poco invasiva, simple y eficaz. La transferencia ganglionar y linfática del tejido subdérmico del colgajo deltopectoral al tejido subcutáneo del área facial cuyo sistema de drenaje está dañado. Por proximidad, el tejido transferido genera una nueva red linfática (linfogénesis) que se conecta con la red linfática y venosa afecta.

Mostramos el drenaje de un linfedema facial con resultados satisfactorios bilaterales a pesar de haber realizado el colgajo unilateral. Mejora en la apariencia estética, así como en las funciones auditivas y visuales, pese al desenlace final del paciente.

## Responsabilidades éticas

**Protección de personas y animales.** Los autores declaran que para esta investigación no se han realizado experimentos en seres humanos ni en animales.

**Confidencialidad de los datos.** Los autores declaran que en este artículo no aparecen datos de pacientes.

**Derecho a la privacidad y consentimiento informado.** Los autores han obtenido el consentimiento informado de

los pacientes y/o sujetos referidos en el artículo. Este documento obra en poder del autor de correspondencia.

## Financiación

Los autores declaran no haber recibido fuente de financiación externa.

## Conflicto de intereses

Los autores declaran que no existe ningún conflicto de intereses.

## BIBLIOGRAFÍA

1. Piso DU, Eckardt A, Liebermann A, Guttenbrunner C, Schafer P, Gehrke A. Early rehabilitation of head-neck edema after curative surgery for orofacial tumors. *Am J Phys Med Rehabil.* 2001;80:261-9.
2. Withey S, Pracy P, Wood S, Rhys-Evans P. The use of a lymphatic bridge in the management of head and neck lymphoedema. *Br J Plast Surg.* 2001;54:716-9.
3. Corten EM, Hage JJ, Schellekens PP, et al. Clinical application and outcome of the segmental pectoralis major free flap in five head and neck patients. *Plast Reconstr Surg.* 2009;123:1462-7.
4. Chen X, Jakobiec FA, Yadav P, Werdich XQ, Fay A. Melkersson-Rosenthal syndrome with isolated unilateral eyelid edema: An immunopathologic study. *Ophthal Plast Reconstr Surg.* 2015;31:e70-7.
5. Cheng MH, Huang JJ, Nguyen DH, Saint-Cyr M, Zenn MR, Tan BK, et al. A novel approach to the treatment of lower extremity lymphedema by transferring a vascularized submental lymph node flap to the ankle. *Gynecol Oncol.* 2012;126:93-8.
6. Alders M, Mendola A, Adès L, Al Gazali L, Bellini C, Dallapiccola B, et al. Evaluation of clinical manifestations in patients with severe lymphedema with and without CCBE1 mutations. *Mol Syndromol.* 2013;4:107-13.
7. Ayestaray B, Bekara F, Andreoletti JB. Pi-shaped lymphaticovenular anastomosis for head and neck lymphoedema: A preliminary study. *J Plast Reconstr Aesthet Surg.* 2013;66:201-6.
8. Mihara M, Uchida G, Hara H, Hayashi Y, Moriguchi H, Narushima M, et al. Lymphaticovenous anastomosis for facial lymphoedema after multiple courses of therapy for head-and-neck cancer. *J Plast Reconstr Aesthet Surg.* 2011;64:1221-5.
9. Deng J, Ridner SH, Dietrich MS, Wells N, Wallston KA, Sinard RJ, et al. Prevalence of secondary lymphedema in patients with head and neck cancer. *J Pain Symptom Manage.* 2012;43:244-52.
10. Felmerer G, Sattler T, Lohrmann C, Tobbia D. Treatment of various secondary lymphedemas by microsurgical lymph vessel transplantation. *Microsurgery.* 2012;32:171-7.
11. Clodius L, Smith PJ, Bruna J, Serafin D. The lymphatics of the groin flap. *Ann Plast Surg.* 1982;9:447-58.
12. Clodius L. The experimental basis for the surgical treatment of lymphoedema. En: Clodius L, editor. *Lymphoedema.* Stuttgart: Georg Thieme Verlag; 1977. p. 43-77.
13. Becker C, Assouad J, Riquet M, Hidden G. Postmastectomy lymphedema: longterm results following microsurgical lymph node transplantation. *Ann Surg.* 2006;243:313-5.

14. Lin CH, Ali R, Chen SC, Wallace C, Chang YC, Chen HC, et al. Vascularized groin lymph node transfer using the wrist as a recipient site for management of postmastectomy upper extremity lymphedema. *Plast Reconstr Surg.* 2009;123:1265-75.

Fátima Martínez-Pérez\*, Ignacio Arribas-García y Modesto Álvarez-Flórez

Servicio de Cirugía Oral y Maxilofacial, Hospital Universitario de Canarias, San Cristóbal de La Laguna, Santa Cruz de Tenerife, España

\* Autor para correspondencia.

Correo electrónico: [fatimamartinezp@gmail.com](mailto:fatimamartinezp@gmail.com) (F. Martínez-Pérez).

1130-0558/© 2015 SECOM. Publicado por Elsevier España, S.L.U. Este es un artículo Open Access bajo la licencia CC BY-NC-ND

(<http://creativecommons.org/licenses/by-nc-nd/4.0/>).  
<http://dx.doi.org/10.1016/j.maxilo.2015.03.007>

## Surgical management of secondary facial lymphedema after oncological treatment<sup>☆</sup>



### Manejo quirúrgico del linfedema facial secundario a tratamiento oncológico

#### Introduction

Lymphatic insufficiency in extremities has been extensively dealt with.<sup>1,2</sup> In contrast, chronic facial lymphedema is an uncommon disease. There are few published articles in the literature reviewed concerning the management of isolated facial lymphedema.<sup>1,3</sup> The etiology could be a primary disease, whether dermatological and inflammatory, infectious or congenital (Morbihan disease, nephrotic syndrome, Hennekam syndrome, Melkersson-Rosenthal syndrome).<sup>1,2,4-7</sup> On the other hand, it can be secondary to treatment for head and neck tumors (ablative surgery, neck dissection and loco-regional radiotherapy (RT)).<sup>1,2,5</sup> The etiology and pathogenesis consist of lymphatic blockage by scar tissue, trauma or repeated episodes of infection and inflammation.<sup>2</sup> It is usually transitory because the flow is diverted to the collateral vessels. If the collateral flow is seen to be compromised, the inflammation may be progressive and require emergency treatment.<sup>2</sup>

It causes functional alterations (difficulty in swallowing and speaking) and visible disfigurement, and the patient has to cope with the psychological impact caused by the deformity and social isolation.<sup>1</sup>

The therapeutic options are pharmacological (diuretics, benzopyrones and flavonoids), rehabilitative (drainage and compression<sup>1</sup>) and surgical (local excision, liposuction, dermolipectomy, autologous lymph vessel transplantation, lymphaticovenous anastomosis and microsurgical flaps).<sup>1,5,8</sup>

We present a case of successful drainage of an unremitting facial lymphedema via the dermal lymphatic vessels of a deltopectoral flap.

#### Case report

The patient was 67-year-old man who presented with unremitting facial lymphedema. He had undergone surgery for supraglottic epidermoid carcinoma, which had consisted of supraglottic laryngectomy with bilateral neck dissection and RT. As drug therapy, he had received amlodipine, mannitol, acetazolamide, furosemide and dexamethasone. This provoked unstable, fluctuating blood pressures, hyperglycemia and hyponatremia, which affected the patient's hemodynamic status. Rehabilitative treatment, liposuction and a hypobaric chamber were also used, but with no success.

When he was referred to us, the patient had massive facial edema, extensive neck fibrosis, tracheotomy, gastrostomy, dyspnea with an oxygen saturation of 85%, edema of both eyelids that did not allow him to raise his eyelids voluntarily, conductive hearing loss, lip incompetence and inability to swallow (Fig. 1 a and b).

We decided to employ a deltopectoral myocutaneous flap using a delay procedure for the purpose of introducing new lymphatic vessels into the patient's cheek to improve his condition.

DOI of original article: <http://dx.doi.org/10.1016/j.maxilo.2015.03.007>.

<sup>☆</sup> Please cite this article as: Martínez-Pérez F, Arribas-García I, Álvarez-Flórez M. Manejo quirúrgico del linfedema facial secundario a tratamiento oncológico. *Rev Esp Cir Oral Maxilofac.* 2016. <http://dx.doi.org/10.1016/j.maxilo.2015.03.007>