




Revista Española de
Cirugía Oral y
Maxilofacial

www.elsevier.es/recom



Artículo especial

Fascitis nodular de presentación intraoral. Revisión



Ignacio Venturino^{a,*}, Emilio Andrés Ramos^b, Pablo Carrascal^c y Eduardo Alberto Rey^d

^a Practica privada, Mar del Plata, Argentina

^b Unidad Asistencial "Dr. César Milstein", Buenos Aires, Argentina

^c Jefe Trabajos Prácticos Cátedra de Cirugía y Traumatología Bucomaxilofacial II, Facultad de Odontología, Universidad de Buenos Aires, Buenos Aires, Argentina

^d Profesor Titular Cátedra de Cirugía y Traumatología Bucomaxilofacial II, Facultad de Odontología, Universidad de Buenos Aires, Buenos Aires, Argentina

INFORMACIÓN DEL ARTÍCULO

Historia del artículo:

Recibido el 3 de agosto de 2015

Aceptado el 3 de febrero de 2016

On-line el 29 de marzo de 2016

Palabras clave:

Fascitis nodular
Cavidad oral
Fibromatosis
Tumor benigno

Keywords:

Nodular fasciitis
Oral cavity
Fibromatosis
Benign tumor

R E S U M E N

La fascitis nodular es una proliferación benigna de fibroblastos y miofibroblastos, previamente descrita como de naturaleza reactiva. Resulta extremadamente rara la presentación en la cavidad bucal. La ubicación predilecta es la mucosa yugal. Clínicamente se observa un tumor de rápido y brusco crecimiento, bordes bien circunscritos, consistencia firme a la palpación, coloración similar a la mucosa normal e indolora. El tratamiento definitivo consiste en la escisión completa de la lesión; las recidivas son excepcionales.

Se presenta un caso clínico en una mujer de 23 años de edad con un tumor en encía inferior, de 2 meses de evolución. Se realizó la escisión quirúrgica con diagnóstico de fascitis nodular sin que se observara recurrencia a los 18 meses. Además, se revisan los casos publicados de fascitis nodular de presentación intraoral en los últimos 20 años.

© 2016 SECOM. Publicado por Elsevier España, S.L.U. Este es un artículo Open Access bajo la licencia CC BY-NC-ND (<http://creativecommons.org/licenses/by-nc-nd/4.0/>).

Oral nodular fasciitis. Review

A B S T R A C T

Nodular fasciitis is a benign proliferation of fibroblasts and myofibroblasts, previously described as one of reactive nature. Intraoral presentation is very rare. Clinically, lesions are described as rapid growth masses, well-circumscribed, of elastic consistency and asymptomatic. Treatment of choice consists in complete excision, while recurrences are exceptional.

We describe a case in a 23 year-old woman; with an inferior gum tumor which had grown in 2 months. A complete excision was performed arriving to a diagnosis of nodular fasciitis; with an 18 month follow-up without recurrence. Moreover, a review of oral nodular fasciitis of the cases published over the last 20 years is done.

© 2016 SECOM. Published by Elsevier España, S.L.U. This is an open access article under the CC BY-NC-ND license (<http://creativecommons.org/licenses/by-nc-nd/4.0/>).

* Autor para correspondencia.

Correo electrónico: nachoventurino@yahoo.com.ar (I. Venturino).

<http://dx.doi.org/10.1016/j.maxilo.2016.02.002>

1130-0558/© 2016 SECOM. Publicado por Elsevier España, S.L.U. Este es un artículo Open Access bajo la licencia CC BY-NC-ND (<http://creativecommons.org/licenses/by-nc-nd/4.0/>).

Introducción

La fascitis nodular es definida como una proliferación benigna, posiblemente neoplásica, de fibroblastos y miofibroblastos¹. Fue descrita por primera vez por Konwaler² en 1955 bajo el término de fibromatosis pseudosarcomatosa subcutánea.

Puede presentarse en cualquier momento de la vida, aunque con mayor incidencia desde la 3.^a hasta la 5.^a décadas, sin predilección de sexo³⁻⁸. Se localiza más frecuentemente en miembros superiores y tronco. La región de cabeza y cuello están afectadas en un 7-20% de los casos, sobre todo en niños. Dentro de esta última, las zonas expuestas a trauma frecuente (mentón, ángulo mandibular, malar) son las más afectadas. De ello surge que este haya sido mencionado como posible agente etiológico. Resulta extremadamente rara la presentación en la cavidad bucal; la ubicación predilecta es la mucosa y submucosa yugal seguida por la mucosa labial, la encía y la lengua^{4-7,9-11}.

Al examen clínico se la describe como un tumor de rápido y brusco crecimiento (hasta 3-4 cm), bordes bien circunscritos, consistencia firme a la palpación, coloración similar a la de la mucosa normal e indolora. Se citan como posibles diagnósticos diferenciales benignos el fibroma, el granuloma piógeno, la hiperplasia fibroepitelial, el granuloma gigantomielocelular periférico o el tumor de glándulas salivales menores; y como malignos, distintas estirpes de sarcoma^{3-7,9,10}.

De acuerdo a los planos anatómicos involucrados se clasifican en (orden decreciente según frecuencia): a) subcutáneo, b) fascial y c) intramuscular^{4,5,7,11,12}.

Histológicamente, exhibe numerosas células fusiformes, presencia de mitosis, ausencia de atipia y de cápsula, vasos sanguíneos con infiltrado inflamatorio y estroma fibroso o mixoide. Requiere de técnicas inmunohistoquímicas para su diagnóstico de certeza. Es positiva para vimentina y actina muscular lisa, y negativa para proteínas S-100, CD31, CD34, CD99, ALK1^{3,5,10,12}. Considerando estas particularidades, debe diferenciarse microscópicamente de neurofibroma o miofibroma (no presentan infiltrado inflamatorio normalmente), schwannoma (positivo para proteína S-100), fibrosarcoma, leiomiomasarcoma, rhabdomiosarcoma y carcinoma sarcomatoides (presentan atipia celular)^{4,9,12,13}.

Existen 3 subtipos de fascitis nodular con características distintivas: 1) osificante: usualmente en mujeres de 20 a 30 años, que involucra, en general, las extremidades; 2) craneal: generalmente en infantes en su primer año de vida, que afecta el cuero cabelludo y puede erosionar el cráneo y 3) intravascular: se desarrolla con relación a arterias o venas¹⁴⁻¹⁷.

Su asociación a sarcoma se debe a: su rápida evolución, su alta celularidad y la presencia de actividad mitótica. Pero, a diferencia de este, no requiere terapéutica radical y responde satisfactoriamente a la escisión local, sin márgenes de seguridad^{5,9,10,18,19}.

El objetivo del presente estudio es aportar un nuevo caso clínico de fascitis nodular oral, así como revisar y analizar las publicaciones previas.

Materiales y métodos

Se realizó una búsqueda en la literatura a través de PUBMED, de publicaciones tanto en inglés como en español desde el año 1994 hasta el 2015, de fascitis nodular en el área orofacial mediante los términos: oral AND nodular AND fasciitis. Se encontraron 28 casos. Excluimos del estudio los casos que no involucraban la mucosa o submucosa oral (4 en cuello, 3 en región parotídea, 2 en región mentoniana, 2 en región geniana, uno en región maseterina, uno en región orbitaria). Se añade a ellos el caso clínico reportado en el presente estudio (tabla 1).

Examinando los 29 casos, se contempla un rango de edades desde los 0,25 hasta los 76 años; con una edad promedio de 37 años. La proporción mujer:hombre fue de 1,9:1. La localización intraoral más frecuentemente afectada es la mucosa y submucosa yugal en 17 de los casos (58,6%), seguida por el labio en 4 casos (13,8%). El diámetro mayor de las lesiones fue reportado en 28 casos, que osciló entre 0,5 y 4 cm, con una media de 1,9 cm. La escisión o enucleación fue el tratamiento aplicado casi con exclusividad (91,6%), mientras que en 2 casos se observó una lenta reducción del tamaño del tumor posterior a la biopsia incisional. Se optó en un caso por la escisión cuando la masa era pequeña (0,4 cm)⁸, mientras que en el otro se optó por controlar hasta que persistió una discreta induración fibrosa residual²⁰. De los 29 casos, 5 se correspondieron con la variante especial intravascular y los 24 restantes se correspondieron con la categoría clásica. El seguimiento de las lesiones fue referido en 25 de los casos, con una variación de 2 meses a 9 años y con un promedio de 27 meses de vigilancia.

Caso clínico

Paciente de sexo femenino, de 23 años de edad, no fumadora, sin antecedentes médico-quirúrgicos de relevancia ni alergias medicamentosas conocidas. Acudió a la consulta a causa de un aumento de volumen en la encía vestibular inferior, adyacente a orificio mentoniano izquierdo, de 2 meses de evolución, con crecimiento activo. No fue relacionado con

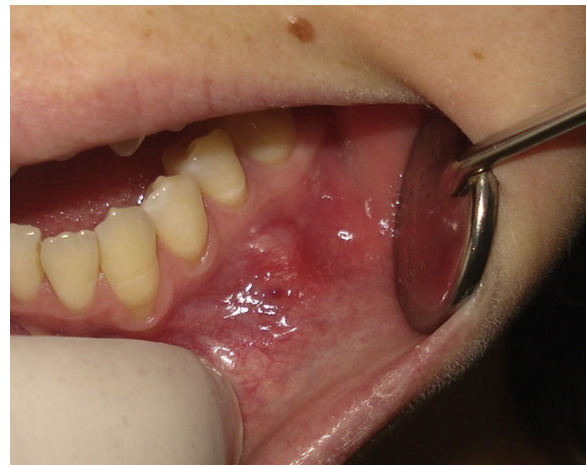

Figura 1 – Aspecto clínico inicial de la lesión.

Tabla 1 – Casos reportados de fascitis nodular oral desde 1994 hasta 2015

Caso	Autor	Edad/sexo	Ubicación	Evolución	Tamaño	Tratamiento	Histología	Seguimiento
1	Badia ²⁴	76/F	Mucosa yugal	6 meses	1,8 cm	Escisión	Fascitis nodular	1,5 años
2	Shlomi ²⁵	30/F	Mucosa yugal	2 meses	2 cm	Escisión	Fascitis nodular	6 meses
3	Chartier ²¹	39/M	Labio	N/E	N/E	Regresión espontanea	Fascitis nodular	6 meses
4	Alkan ²⁶	35/F	Mucosa yugal	4 meses	1,7 cm	Escisión	Fascitis nodular	1,25 años
5	Haddad ²⁷	9/F	Labio	3 semanas	1 cm	Escisión	Fascitis nodular	N/E
6	Martínez-Blanco ³	73/M	Suelo de la boca	1 mes	2 cm	Escisión	Fascitis nodular	4 años
7	Martínez-Blanco ³	53/M	Lengua	3 semanas	2,5 cm	Escisión	Fascitis nodular	2,5 años
8	Nair ¹⁰	37/F	Mucosa yugal	N/E	1,5 cm	Escisión	Fascitis nodular	18 meses
9	Dayan ²⁸	50/F	Mucosa yugal	2 meses	2 cm	Escisión	Fascitis nodular	4 años
10	Dayan ²⁸	37/F	Mucosa yugal	N/E	4 cm	Escisión	Fascitis nodular	7 años
11	Dayan ²⁸	43/F	Mucosa yugal	21 días	2 cm	Escisión	Fascitis nodular	1 año
12	Dayan ²⁸	42/F	Mucosa yugal	2 años	1 cm	Escisión	Fascitis nodular	2 años
13	Dayan ²⁸	38/M	Mucosa yugal	N/E	2 cm	Escisión	Fascitis nodular	5 años
14	Han ⁵	48/F	Mucosa yugal	1 mes	2 cm	Escisión	Fascitis nodular	9 años
15	Han ⁵	47/F	Encía	4 semanas	3,5 cm	Escisión	Fascitis nodular	4 años
16	Lennyom ²³	0,25/F	Mucosa yugal	1 mes	3,5 cm	Escisión	Fascitis nodular	4 meses
17	Leventis ⁶	50/F	Mucosa yugal	8 meses	1,5 cm	Escisión	Fascitis nodular	1 año
18	Naidu ²⁹	28/M	Mucosa yugal	21 días	2,5 cm	Escisión	Fascitis nodular	N/E
19	Chi ¹⁴	20/F	Labio	21 días	0,5 cm	Escisión	Fascitis nodular intravascular	N/E
20	Subramaniam ²²	9/M	Mucosa yugal	1 mes	3 cm	Escisión	Fascitis nodular	N/E
21	Reiser ¹⁷	58/F	Mucosa yugal	Semanas	1,7 cm	Escisión	Fascitis nodular intravascular	1 año
22	De Carli ⁸	32/M	Mucosa yugal	45 días	2 cm	Regresión espontanea	Fascitis nodular	3 meses
23	Imai ¹⁹	36/F	Mucosa yugal	1 mes	1,8 cm	Escisión	Fascitis nodular	4 años
24	Seo ¹⁶	26/M	Labio	1 mes	1 cm	Escisión	Fascitis nodular intravascular	2 meses
25	Lima ⁴	18/F	Encía	3 meses	1,3 cm	Escisión	Fascitis nodular	3 meses
26	Celentano ¹³	67/M	Lengua	3 meses	2 cm	Escisión	Fascitis nodular	5 meses
27	Kuklani ¹⁵	25/F	Suelo de la boca	desconocida	1 cm	Escisión	Fascitis nodular intravascular	28 meses
28	Kuklani ¹⁵	26/M	Lengua	1 semana	1 cm	Escisión	Fascitis nodular intravascular	17 meses
29	Presente estudio	23/F	Encía	2 meses	0,5 cm	Escisión	Fascitis nodular	18 meses

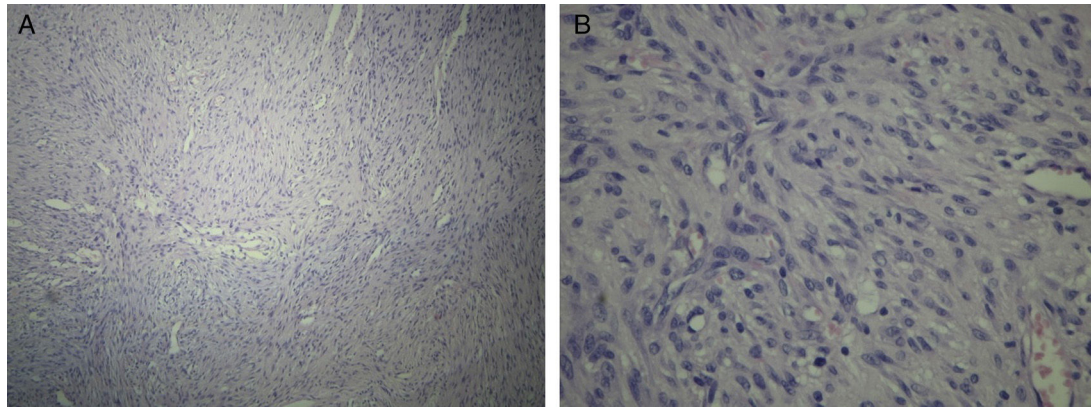


Figura 2 – Aspecto histológico con hematoxilina-eosina. Se observa disposición de células fusiformes: A) 10x de magnificación. B) 40x de magnificación.

causas traumáticas. Al examen clínico, se advirtió un nódulo de 0,5 cm de diámetro, de consistencia fibroelástica a la palpación, de coloración similar a la de la mucosa normal, parcialmente adherido a planos profundos e indoloro (fig. 1). En el estudio radiológico, no se observaron particularidades en la zona de la lesión.

Bajo anestesia local, se realizó una biopsia escisional de la lesión. El estudio anatomopatológico reveló una proliferación de células fusiformes dispuestas en fascículos cortos arremolinados, con abundantes estructuras vasculares de apariencia mixomatosa, con aislados depósitos de colágeno y focos de infiltrado linfocitario con hemáties extravasados (fig. 2). Se efectuaron, asimismo, estudios

inmunohistoquímicos que resultaron positivos para vimentina y actina muscular lisa y negativos para alk-protein 1, beta catenina, CD 34, desmina, S-100. La expresión de Ki67 fue de 5 a 6% de núcleos marcados (fig. 3). Este cuadro se corresponde con el diagnóstico de fascitis nodular. Se realizó un seguimiento de 18 meses, sin observarse recidiva (fig. 4).

Discusión

La fascitis nodular de presentación intrabucal representa una entidad excepcional. Han et al.⁵ realizaron una revisión desde 1994 hasta 2005 y hallaron 13 casos y aportaron 2, mientras

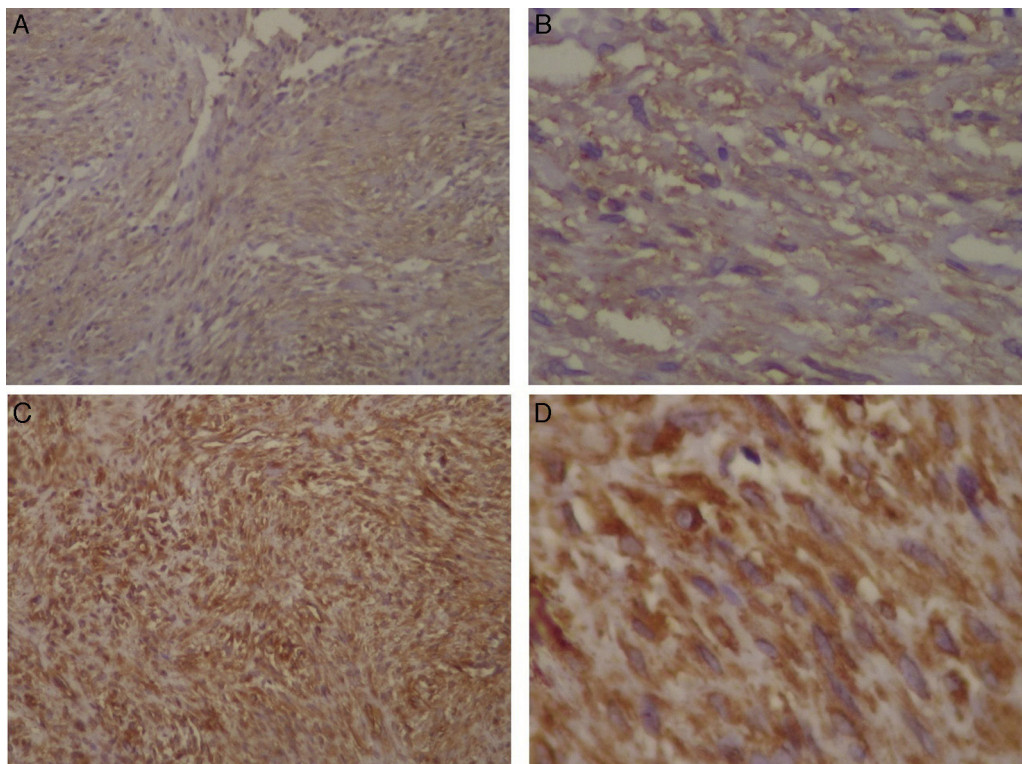


Figura 3 – Microfotografías de la inmunohistoquímica: positividad para actina muscular lisa: A) 10x de magnificación. B) 40x de magnificación. Positividad para vimentina: C) 10x de magnificación. D) 40x de magnificación.

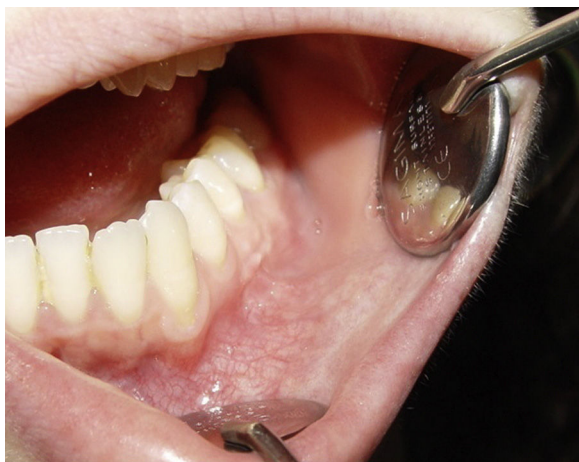

Figura 4 – Seguimiento posquirúrgico a 18 meses.

que Lima et al.⁴ dieron con 15 casos entre 2004 y 2013 y contribuyeron con uno. Investigando el intervalo de 1994 a 2015, en este trabajo se encontraron 28 casos previos y se reporta uno más.

Si bien la mayoría de los autores mencionan incidencias similares en ambos sexos para fascitis nodular a nivel general³⁻⁸, en este análisis se advierte una predilección femenina de 1,9:1. En cuanto al momento de aparición cronológica se indica mayor proporción de casos entre la 3.^a y la 5.^a décadas, encontrándose en ese intervalo el 62% de los pacientes aquí revisados^{3-8,11,12}.

Lu et al.¹² recientemente publicaron la muestra más grande jamás recolectada de fascitis nodular, con 272 casos. En ella, la ubicación en cabeza y cuello se encuentra en segundo lugar en orden de aparición con 24% de los casos, solo superada por el porcentaje en miembros superiores, aunque se refiere solo un caso en cavidad oral.

La mucosa yugal resultó, por mucho, el sitio de presentación oral más frecuente, seguido de la mucosa labial, lo cual corrobora lo previamente publicado. Una característica llamativa es su rápido crecimiento, si bien este parece ser autolimitante y menor a 4 cm en general, con un promedio de 1,9 cm de diámetro en los casos evaluados^{4,6,9,11}.

Su etiología permanece desconocida. Se ha señalado históricamente el trauma como posible factor causante. No obstante, solo se lo puede vincular en menos del 15% de los casos^{3,4,7-9,18}. Erickson-Johnson et al.²¹, por otra parte, relacionan el desarrollo de la fascitis nodular con la fusión de genes MYH9-USP6, lo que explicaría una naturaleza neoplásica en contraste con la reactiva, sostenida a lo largo de los años.

Existe controversia en cuanto a su evolución posterior a una biopsia incisional. Imai et al.¹⁹ refirieron un caso con crecimiento marcado y brusco luego de esta, mientras que de Carli et al.⁸ y Chartier et al.²⁰ describieron regresión espontánea luego del procedimiento, sin precisar otra intervención.

No se encontraron recidivas en los casos estudiados. Esta cuestión de la aplicación de la enucleación sin margen de seguridad como tratamiento definitivo aparenta poca polémica, con 1-2% de recurrencia, vinculada a una escisión incompleta de la lesión^{3,5,6,10,22}. Más allá de ello, se refieren otras alternativas como control posbiopsia por

mejoría espontánea^{8,20} o escisión con margen de seguridad de 0,5 cm¹³.

Las similitudes con varias estirpes de sarcomas están ampliamente descritas, sin embargo, estos suelen ser mayores a 4 cm, presentan marcado pleomorfismo celular y figuras mitóticas anormales^{5-7,9,10,18,23}. Asimismo, Borumandi et al.¹⁸ informan un caso erróneamente diagnosticado como tumor epitelial metastásico a través de una punción aspirativa con aguja fina, el cual recibió tratamiento inadecuado.

Conclusión

La fascitis nodular constituye una entidad de rara presentación en la cavidad oral. En el presente estudio se refiere un nuevo caso y se realiza una revisión de los casos publicados en los últimos 20 años en la literatura, así como el análisis de sus características más sobresalientes.

Responsabilidades éticas

Protección de personas y animales. Los autores declaran que para esta investigación no se han realizado experimentos en seres humanos ni en animales.

Confidencialidad de los datos. Los autores declaran que han seguido los protocolos de su centro de trabajo sobre la publicación de datos de pacientes.

Derecho a la privacidad y consentimiento informado. Los autores han obtenido el consentimiento informado de los pacientes o sujetos referidos en el artículo. Este documento obra en poder del autor de correspondencia.

Conflicto de intereses

Los autores manifiestan no presentar conflictos de interés.

BIBLIOGRAFÍA

1. Cotter CJ, Finn S, Ryan P, Sleeman D. Nodular fasciitis of the maxilla in a child. *J Oral Maxillofac Surg.* 2000;58:1447-9.
2. Konwaler BE, Keasbey L, Kaplan L. Subcutaneous pseudosarcomatous fibromatosis (fasciitis). *Am J Clin Pathol.* 1955;25:241-52.
3. Martínez-Blanco M, Bagan JV, Alba JR, Basterra J. Maxillofacial nodular fasciitis: A report of 3 cases. *J Oral Maxillofac Surg.* 2002;60:1211-4.
4. Lima FJ, de Sousa Lopes MLD, de Oliveira Nobrega FJ, da Silveira EJ. A rare case of intraoral nodular fasciitis: Diagnosis and immunohistochemical profile. *J Oral Maxillofac Surg.* 2014;72:529-36.
5. Han W, Hu Q, Yang X, Wang Z, Huang X. Nodular fasciitis in the orofacial region. *Int J Oral Maxillofac Surg.* 2006;35:924-7.
6. Leventis M, Vardas E, Gkouzioti A, Chrysomali E, Chatzistamou I. Oral nodular fasciitis: Report of a case of the buccal mucosa. *J Craniomaxillofac Surg.* 2011;39:340-2.
7. Chaithanyaa N, Somannavar P, Annajal NA. Nodular fasciitis over the anterior wall of the maxillary sinus: A case report and review of the literature. *Oral Surg Oral Med Oral Pathol Oral Radiol.* 2013;115:e10-5.

8. De Carli ML, Sa Fernandes KS, dos Santos Pinto D Jr, Witzel AL, Martins MT. Nodular fasciitis of the oral cavity with partial spontaneous regression (nodular fasciitis). *Head Neck Pathol.* 2013;7:69-72.
9. Robertson B, Roche WC, Shabb B. Nodular fasciitis. A case report. *J Oral Maxillofac Surg.* 1986;44:236-9.
10. Nair P, Barrett W, Theodossy T. Oral nodular fasciitis: Case report. *Br J Oral Maxillofac Surg.* 2004;42:360-2.
11. Sharma AK, Scott G, Westesson PL. MRI sign of nodular fasciitis: A case report. *Oral Surg Oral Med Oral Pathol Oral Radiol Endod.* 2008;105:e53-6.
12. Lu L, Lao IW, Liu X, Yu L, Wang J. Nodular fasciitis: A retrospective study of 272 cases from China with clinicopathologic and radiologic correlation. *Ann Diagn Pathol.* 2015;19:180-5.
13. Celentano A, Mascolo M, De Rosa G, Mignogna MD. Nodular fasciitis of the tongue. *Head Neck.* 2015, <http://dx.doi.org/10.1002/hed.24088>
14. Chi AC, Dunlap WS, Richardson MS, Dunlap WS, Neville BW. Intravascular fasciitis: Report of an intraoral case and review of the literature. *Head Neck Pathol.* 2012;6:140-5.
15. Kuklani R, Robbins JL, Chalk EC, Pringle G. Intravascular fasciitis: Report of 2 intraoral cases and review of the literature. *Oral Surg Oral Med Oral Pathol Oral Radiol.* 2015, <http://dx.doi.org/10.1016/j.oooo.2015.05.014>
16. Seo BF, Kim DJ, Sang WK, Lee JH, Rhie JW, Ahn ST. Intravascular fasciitis of the lower lip. *J Craniofac Surg.* 2013;24:892-5.
17. Reiser V, Alterman M, Shlomi B, Kaplan I. Oral intravascular fasciitis: A rare maxillofacial lesion. *Oral Surg Oral Med Oral Pathol Oral Radiol.* 2012;114:e40-4.
18. Borumandi F, Cascarini L, Mallawaarachchi R, Sandison A. The chameleon in the neck: Nodular fasciitis mimicking malignant neck mass of unknown primary. *Int J Surg Case Rep.* 2012;3:501-3.
19. Imai T, Michizawa M, Nakazawa M. Nodular fasciitis in the buccal region with rapid growth after incisional biopsy mimicking sarcoma. *J Craniofac Surg.* 2013;24:e615-7.
20. Chartier S, Allaire G, Toscano M. Nodular fasciitis of the upper lip mimicking a sarcoma. *Int J Dermatol.* 1994;33:503-4.
21. Erickson-Johnson MR, Chou M.M, Evers BR, Roth CW, Seys AR, Jin L. Nodular fasciitis: A novel model of transient neoplasia induced by MYH9-USP6 gene fusion. *Lab Invest.* 2011;91:1427-33.
22. Subramaniam P, Balakrishna R, Mahendra P, Gilhotra K. Nodular fasciitis of the oro-facial region. *Contemp Clin Dent.* 2012;3:s16-8.
23. Lenyoun EH, Wu JK, Ebert B, Lieberman B. Rapidly growing nodular fasciitis in the cheek of an infant: Case report of a rare presentation. *Eplasty.* 2008;8:296-302.
24. Badia DM, Rossi L, Socri AR, Riminucci M. Oral nodular fasciitis. A case report. *Eur J Cancer B Oral Oncol.* 1994;30B:221-2.
25. Shlomi B, Mintz S, Jossiphov J, Horovitz I. Immunohistochemical analysis of a case of intraoral nodular fasciitis. *J Oral Maxillofac Surg.* 1994;52:323-6.
26. Alkan A, Gunhan O, Celenk P. Oral nodular fasciitis: A case report. *J Oral Sci.* 2001;43:217-20.
27. Haddad AJ, Avon SL, Clokie CM, Sandor GK. Nodular fasciitis in the oral cavity. *J Can Dent Assoc.* 2001;67:664-7.
28. Dayan D, Nasrallah V, Vered M. Clinico-pathologic correlations of myofibroblastic tumors of the oral cavity. Nodular fasciitis. *J Oral Pathol Med.* 2005;34:426-35.
29. Naidu A, Lerman MA. Clinical pathologic conference case 3: Nodular fasciitis. *Head Neck Pathol.* 2011;5:276-80.