




Revista Española de
Cirugía Oral y
Maxilofacial

www.elsevier.es/recom



Original

Septoplastia extracorpórea para la corrección nasal en casos complejos. Resultados en 16 pacientes



Javier Arias-Gallo^{a,*}, Teresa González-Otero^b, Lorena Pingarrón-Martín^c
y Edurne Palacios-Weiss^d

^a Servicio de Cirugía Maxilofacial, Hospital Ruber Juan Bravo, Madrid, España

^b Servicio de Cirugía Maxilofacial, Hospital Universitario La Paz, Madrid, España

^c Servicio de Cirugía Maxilofacial, Hospital Universitario Rey Juan Carlos, Móstoles (Madrid), España

^d Servicio de Cirugía Maxilofacial, Hospital Virgen de la Salud, Toledo, España

INFORMACIÓN DEL ARTÍCULO

Historia del artículo:

Recibido el 30 de agosto de 2016

Aceptado el 29 de marzo de 2017

On-line el 29 de abril de 2017

Palabras clave:

Cirugía nasal

Rinoplastia

Deformidades nasales, Adquiridas

Obstrucción nasal

R E S U M E N

Objetivos: La desviación septal es una de las causas principales de insuficiencia respiratoria nasal y de asimetría nasal. La septorrinoplastia abierta o cerrada en ocasiones no logra buenos resultados, muchas veces por grave desviación de la parte anterior del septum nasal. Mostramos los resultados de la septoplastia extracorpórea para tratar casos difíciles de desviación septonasal.

Pacientes y método: Se analizan 16 septoplastias extracorpóreas con rinoplastia abierta consecutivas. La técnica es la disección completa del septum cartilaginoso y óseo seguido de una resección septal completa y reconstrucción en la mesa de quirófano de un nuevo «strut» en forma de L. El «strut» es suturado en 3 puntos: la zona K, los cartílagos nasales superiores y la espina nasal anterior.

Cada caso individualizado precisa de maniobras complementarias de septorrinoplastia (reducción de dorso, osteotomías, puntoplastia, etc.).

Revisamos las historias clínicas y las fotografías pre- y postoperatorias.

Resultados: La principal indicación para la cirugía ha sido la secuela de un trauma nasal severo (9 casos), seguido de las secuelas de labio y paladar hendido (2 casos). Tres pacientes eran casos de rinoplastia secundaria (uno de ellos con cirugía ortognática, además). La fractura septal cartilaginosa conminuta fue el hallazgo intraoperatorio más frecuente.

Todos los pacientes refieren una importante mejoría de su obstrucción nasal y percepción satisfactoria en su aspecto estético. Las fotografías muestran una importante mejoría de la simetría nasal y del aspecto estético general de la nariz.

Conclusiones: La septoplastia extracorpórea es útil en casos difíciles de septorrinoplastia, con escasas complicaciones en nuestra serie.

© 2017 SECOM. Publicado por Elsevier España, S.L.U. Este es un artículo Open Access bajo la licencia CC BY-NC-ND (<http://creativecommons.org/licenses/by-nc-nd/4.0/>).

* Autor para correspondencia.

Correo electrónico: javierariasgallo@gmail.com (J. Arias-Gallo).

<https://doi.org/10.1016/j.maxilo.2017.03.004>

1130-0558/© 2017 SECOM. Publicado por Elsevier España, S.L.U. Este es un artículo Open Access bajo la licencia CC BY-NC-ND (<http://creativecommons.org/licenses/by-nc-nd/4.0/>).

Extracorporeal septoplasty for nasal correction in complex cases. Results in 16 patients

A B S T R A C T

Keywords:

Nasal surgery
Rhinoplasty
Nose deformities, Acquired
Nasal obstruction

Objective: Septal deviation is one of the main causes of respiratory nasal insufficiency and external asymmetry. Septorhinoplasty, either open or closed, is sometimes unable to achieve good results, mostly due to a severe deviation of the anterior part of the septum. The results of extracorporeal septoplasty in the management of difficult cases of septonasal deviations are presented.

Material and methods: An analysis was performed on 16 consecutive extracorporeal septoplasties. The technique consisted of a complete dissection of bony and cartilaginous septum, followed by complete septal resection and reconstruction «on the table» of a new anterior «L strut». This strut was then sutured to the K area, superior nasal cartilages, and anterior nasal spine. Other rhinoplasty steps were done as necessary. A review is presented of the clinical charts and pre- and post-surgical photographs.

Results: Main indications for surgery have been a severely crooked nose (9 cases), followed by nasal sequelae of cleft lip and palate (2 cases). Three patients had a previous septorhinoplasty performed (one of them plus orthognathic surgery). Comminute cartilage fracture was the most common intra-operative finding.

All patients have reported a significant relief of their nasal obstruction, and a clear improvement of their aesthetics. The photographs showed a significant improvement in nasal symmetry and enhancement of dorsal, tip, and columellar projection when indicated.

Conclusions: Extracorporeal septoplasty is very useful in difficult cases of septorhinoplasty and has few complications. Technical details are described.

© 2017 SECOM. Published by Elsevier España, S.L.U. This is an open access article under the CC BY-NC-ND license (<http://creativecommons.org/licenses/by-nc-nd/4.0/>).

Introducción

La desviación septal es uno de los hallazgos más frecuentes en pacientes con obstrucción nasal sintomática. Existen numerosas técnicas quirúrgicas para su tratamiento, como la resección submucosa, la septoplastia con maniobra en puerta giratoria, el raspado selectivo («scoring») del cartílago septal y diversas ferulizaciones internas («splinting») con cartílago o hueso etmoidal, y reconstrucción septal con postes cartilaginosos («struts») y suturas. La multitud de técnicas propuestas indica que enderezar el septo nasal no es un procedimiento fácil y que los fracasos quirúrgicos podrían deberse a una selección inadecuada de la técnica para un paciente concreto.

Los fracasos de la cirugía septal son habitualmente debidos a la dificultad en la corrección de la parte anterior del septum, y a la combinación de deformidades óseas y cartilaginosas. Cuando la parte anterior del septum está desviada y curvada es difícil de enderezar con el acceso limitado que da el abordaje endonasal.

La septoplastia extracorpórea se ha recomendado en casos de grave desviación septal anterior. Brevemente, consiste en extirpar todo el septum nasal, enderezarlo en la mesa de quirófano y reponerlo en su lugar. La primera referencia de la literatura a esta técnica es de King y Ashley, en 1952¹, según Gubisch², aunque fue hace unos 25 años cuando se empezó a reportar con más frecuencia, siempre por un limitado número de autores³⁻⁸.

A pesar de los buenos resultados de la literatura, esta técnica no se ha convertido en un estándar, ni siquiera en casos difíciles. En muchas revisiones sobre el tratamiento de la laterorrinia, ni siquiera se menciona⁹. Una de las razones puede ser la gran dificultad de colocar y fijar el septum reparado en la línea media a través de un abordaje cerrado. El abordaje abierto combinado con la septoplastia extracorpórea se lleva utilizando desde hace unos 15 años y, desde entonces, la utilización de este recurso quirúrgico ha experimentado un cierto aumento^{7,8}. De todos modos, a pesar del mejor control que se obtiene con el abordaje abierto, la impresión a partir de la literatura es que esta técnica no la utiliza como rutina casi ningún cirujano nasal.

Este artículo presenta la experiencia del primer autor con la septoplastia extracorpórea con el abordaje abierto.

Material y método

Pacientes

Se revisaron las historias de 159 pacientes consecutivos tratados con una septorhinoplastia o septoplastia por el primer autor a partir de 1998. De ellas, se seleccionaron los 16 casos en los que se efectuó una septoplastia extracorpórea.

Se recogieron los siguientes datos: antecedente de traumatismo, cirugía nasal previa o deformidad congénita; síntomas de obstrucción nasal y de sinusitis; los hallazgos de la exploración intra- o extranasal y la documentación fotográfica.

La indicación para la septoplastia extracorpórea es estrictamente individualizada, e incluye una desviación septal anterior, tanto de la parte dorsal como de la parte caudal del setpum, con desviación del dorso o punta de la nariz. La desviación septal fue intraoperatoriamente considerada tan grave que la reparación estándar *in situ* se consideró con toda probabilidad insuficiente para corregir la deformidad.

Procedimiento quirúrgico

La cirugía se lleva a cabo bajo anestesia general en todos los casos.

Abordaje quirúrgico. En todos los casos se utiliza el abordaje de rinoplastia abierta. En pacientes no fisurados, se efectúa una incisión en escalera en la parte más estrecha de la columela, que se continúa con la incisión marginal por el borde caudal de los cartílagos alares. En los pacientes fisurados, la incisión marginal se modifica ligeramente, con la incisión marginal yendo a través de la piel nasal externa en el triángulo blando («U de Tajima») ¹⁰. Después de efectuar la disección submuscular de la piel nasal, el septum se aborda desde el ángulo septal. Se levantan colgajos mucopericóndricos-mucoperiostóticos bilaterales en toda la superficie del cartílago septal y etmoides (túneles superiores). Después, se hacen túneles subperiostóticos bilaterales en el suelo de la nariz, hacia la unión condrovomeriana (túneles inferiores). Los túneles superiores e inferiores se van conectando de delante a atrás, con cuidado de no perforar accidentalmente la mucosa nasal. Los cartílagos laterales superiores son separados del septum con bisturí. Después de todos estos pasos el septum queda totalmente liberado y se puede evaluar la integridad septal y las deformidades intrínsecas del septum. La decisión definitiva de efectuar una septoplastia extracorpórea se lleva a cabo cuando se considera que las desviaciones septales son demasiado complicadas de resolver mediante el abordaje intranasal estándar. **Resección del septum.** Con tijeras de Mayo se hace un corte alto horizontal en la lámina perpendicular del etmoides. El vómer se desinserta del suelo nasal con un escoplo fino. Finalmente, la parte posterior del hueso septal se fractura en tallo verde. De esa forma, se puede extirpar el septum completamente en una pieza. En casos de cirugía secundaria, se procura diseccionar todo el remanente septal para poderlo extirpar completamente.

Tallado de la espina nasal anterior. La espina nasal anterior, que queda en el interior de la nariz, se afina con un escoplo, hasta lograr un soporte óseo recto, fino y en la línea media. Aunque la espina nasal una vez recontorneada siguiera aún fuera de la línea media, no se extirpa ni se osteotomiza. Solo en esos casos la nueva L anterior se colocaría «junto» a la espina nasal anterior en vez de «encima».

Resección de dorso y osteotomías. Se reseca el dorso (generalmente con limas) cuando los motivos estéticos lo indiquen. En los casos de desviación de la pirámide nasal (laterorrinia), se requieren habitualmente 5 osteotomías que se llevan a cabo en un orden preestablecido: osteotomía intermedia en el lado cóncavo, osteotomía lateral en el lado cóncavo, osteotomía medial en el lado cóncavo, osteotomía medial en el lado convexo y, finalmente, osteotomía lateral en el lado convexo.

Tratamiento de los cornetes. La coagulación de los cornetes o la resección submucosa de cornetes se lleva a cabo en casos de

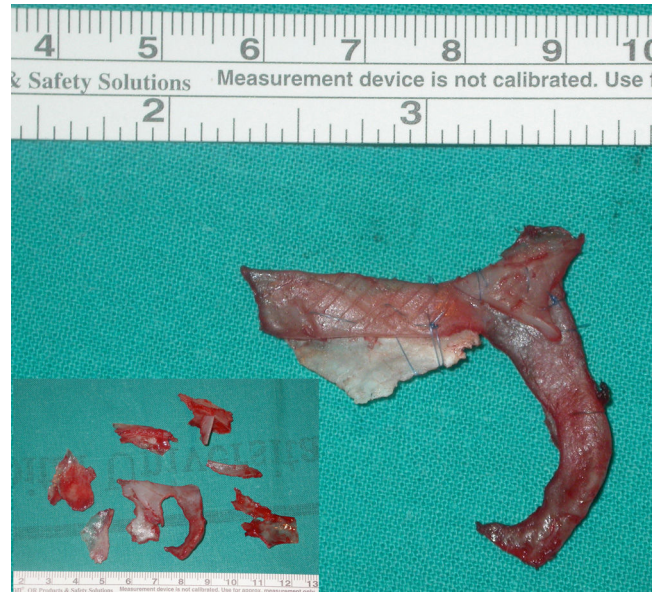

Figura 1 – Fragmentos de hueso y cartílago septal obtenidos en la paciente de las figuras 3, 4, 7 y 8, así como la remodelación y fijación de los fragmentos en forma de «L» con suturas de nailon.

gran hipertrofia. En casos de hipertrofia moderada se prefiere dejar que los cornetes se atrofién en el postoperatorio espontáneamente o con ayuda de espray de corticoide. Si durante la cirugía se ha producido un desgarro de la mucosa septal del lado hipertrófico, también es preferible no tratar agresivamente el cornete en ese momento para evitar sinequias.

Fabricación del nuevo poste en L (L-strut). El objetivo es crear una pieza recta de cartílago con forma de L. El tamaño se decide teniendo en cuenta el tamaño de la parte anterior del septum original, aumentándolo o reduciéndolo según la deformidad concreta del paciente y los requerimientos estéticos en relación con la proyección del dorso, la punta y la columela. Se prefiere hacer la L con cartílago, pero si este es insuficiente o demasiado blando, se refuerza con láminas de hueso etmoidal. Los métodos de enderezamiento del cartílago son los cortes de espesor parcial («scoring»), las suturas de Mustardé o la ferulización interna con pequeños fragmentos de cartílago o hueso. Los injertos expansores («spreader grafts»), unilaterales o bilaterales, se colocan si se juzga necesario por motivos estéticos o para mejorar la válvula interna. Estos injertos ayudan, además, al enderezamiento de la L que se está fabricando. Solo se reconstruye la L anterior. La parte posterior se deja sin reconstruir (fig. 1).

En ningún caso ha sido necesario recurrir a injertos extranasales. Siempre ha sido suficiente con el material óseo y cartilaginoso obtenido del septum nasal.

Fijación del poste en L. La pieza de cartílago reconstruida se recoloca en su lugar. La fijación comienza por la zona K. Se utilizan 2 puntos de sutura de colchonero de Vycril® de 4/0 que unen el septum con la parte superior de los cartílagos laterales superiores. Luego se fija el injerto a la espina nasal anterior. Para permitir el paso de la aguja a través del hueso de la espina, se hacen uno o 2 orificios con una broca fina o

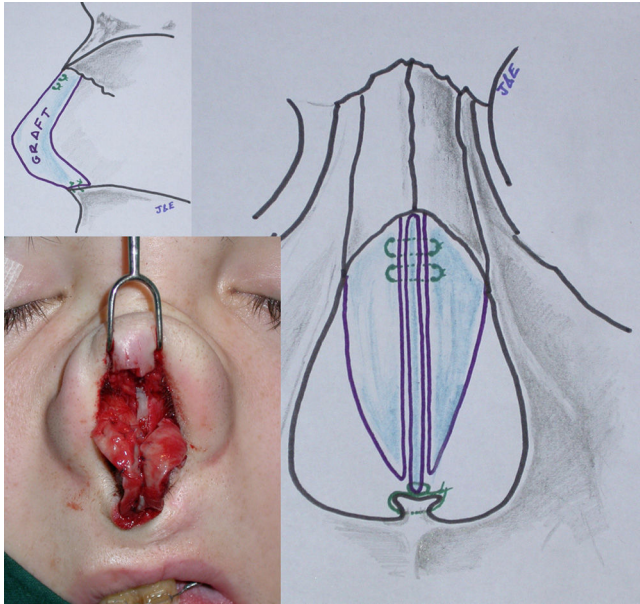


Figura 2 – Esquema de la fijación del injerto en L a la zona K y a la espina nasal anterior, e imagen intraoperatoria de la paciente de las figuras 5, 6, 9 y 10.

con un Abbocath® de 16 G. Cuando la espina nasal anterior ha quedado centrada en la línea media, que es lo habitual, el injerto se coloca encima de la espina nasal y se fija con una o 2 suturas en 8. Si la espina nasal anterior ha quedado desviada aun después de tallarla con un escoplo, entonces el injerto se coloca en la línea media al lado de la espina nasal, y se sutura con uno o 2 puntos de Vycril® 4/0 de lado a lado (fig. 2).

Plastia de la punta y ajuste final del dorso. La plastia de la punta se hace preferiblemente con resección conservadora de alares y con suturas o injertos. Las cruras mediales pueden suturarse a la parte caudal del poste en L, para controlar la proyección de la punta y la exposición inferior de la columela según se desee. Como la sutura superior de la L en la zona K se ha llevado a cabo con suturas de colchonero, los ajustes finales del dorso cartilaginoso (la regularización final *in situ* del poste en L, los «spreader grafts» y de los cartílagos laterales superiores) se pueden llevar a cabo con visión directa con un bisturí, sin miedo a romper las suturas superiores del poste en L.

Resultados

Se ha tratado a 16 pacientes con esta técnica desde 2001, con un seguimiento mínimo de un año. La distribución hombre/mujer es de 10/6, con una media de edad de 25 años (de 19 a 45 años). Los antecedentes eran trauma nasal en 9 pacientes (figs. 3 y 4), rinoplastia previa en 3 pacientes (con cirugía ortognática bimaxilar en uno de ellos), secuelas de labio-paladar hendido en 2 pacientes (figs. 5 y 6) y desviación nasal sin causa evidente en 2 casos.

Todos los pacientes consultaban por obstrucción respiratoria nasal habitual. En 5 pacientes se asociaban catarros nasales habituales de más de 2 semanas de duración. Se efectuó TC




Figura 3 – Paciente con secuelas de traumatismo nasal con deformidad nasal e insuficiencia respiratoria nasal valvular moderada. Vista frontal.




Figura 4 – Vista lateral de la paciente de la figura 3.



Figura 5 – Paciente con secuelas de labio y paladar hendido, con resultado de asimetría de punta y dorso nasal producida por desviación septal hacia la derecha y deformidad de cartílagos alares.




Figura 7 – Paciente de la [figura 3](#) un año tras la intervención quirúrgica (septoplastia extracorpórea, osteotomías laterales, plastia de la punta nasal). Se observa buen equilibrio nasal y contornos nasales correctos.

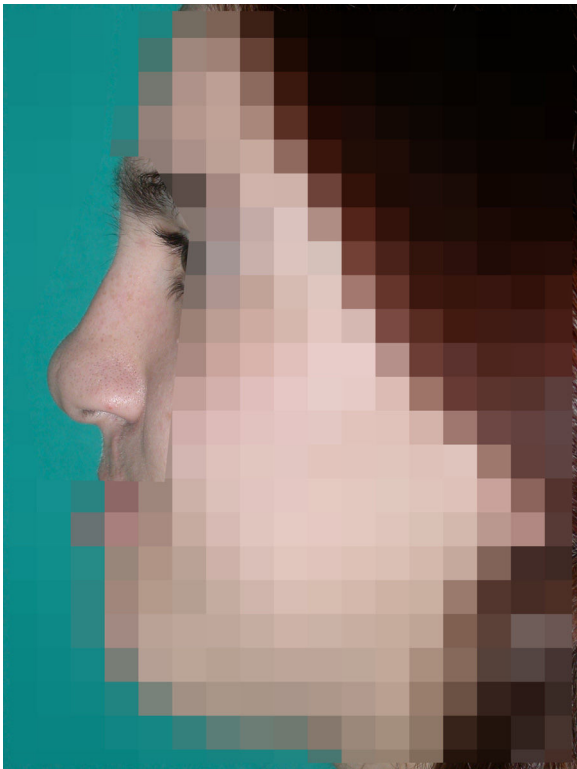


Figura 6 – Vista lateral de la paciente de la [figura 5](#).

a ese subgrupo de pacientes, sin encontrar sinusitis crónica asociada.

Tras un mínimo de un año de evolución, todos los pacientes refieren mejoría subjetiva en la respiración nasal: consideramos respiración normal en 13 casos y respiración con mínima dificultad en 3 casos.

La presencia de costras, secreción habitual o sequedad nasales no han sido referidas por ningún paciente en el seguimiento a largo plazo.

La simetría nasal ha mejorado mucho en 11 pacientes y los autores la han juzgado totalmente corregida en 5 pacientes. La proyección del dorso, punta y columela se ha juzgado aceptable en todos los casos ([figs. 7 y 8](#), [figs. 9 y 10](#)). En 2 pacientes con piel fina, se observó un cierto grado de irregularidades en el dorso nasal, pero ambos pacientes están contentos con la cirugía y han rechazado ser intervenidos nuevamente. Tampoco se han llevado a cabo procedimientos secundarios en ningún otro paciente de la serie.

Discusión

El tratamiento estándar de las desviaciones septales que producen insuficiencia respiratoria nasal es la septoplastia con un abordaje de rinoplastia cerrada, manteniendo al menos un poste anterior de como mínimo 1 cm de ancho y extirpando o reconstruyendo las partes del septum que están desviadas. Este tratamiento normalmente es suficiente para mejorar el

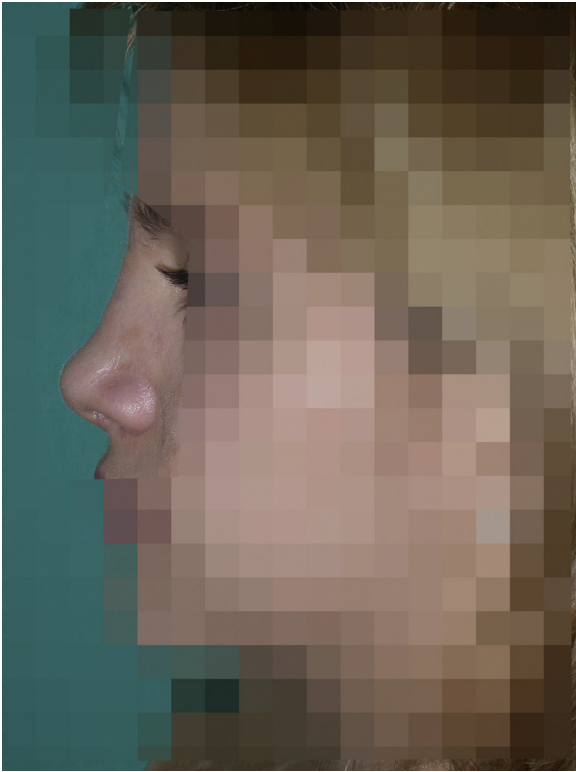

Figura 8 – Vista lateral postoperatoria de la paciente de la figura 3, con proyección de dorso y punta correctas.




Figura 9 – Postoperatorio de la paciente de la figura 5 un año tras la intervención quirúrgica (septoplastia extracorpórea, plastia de la punta y cincha de alares por vía cutánea). La punta y el dorso nasal quedan centrados.

flujo aéreo nasal. Sin embargo, cuando la deformidad implica a la parte anterior del septum, lo cual provoca alteraciones funcionales pero también deformidades estéticas y asimetrías de dorso, punta y columela, la septoplastia estándar puede fracasar.

Las desviaciones septales son una de las causas más frecuentes de obstrucción nasal solucionable con cirugía. Las desviaciones septales dorsales y caudales producen insuficiencia respiratoria fija, pero también síntomas de incompetencia de la válvula interna y asimetría nasal. Enderezar esas partes del septum es, por tanto, necesario para hacer la nariz simétrica y para eliminar la insuficiencia respiratoria nasal. Las desviaciones septales centrales son, por otro lado, fácilmente solucionables con resección septal manteniendo la L anterior con o sin reconstrucción septal, sin temor a la pérdida de soporte nasal ni a la nariz en silla de montar.

El tratamiento apropiado de la L anterior es clave en el éxito de la cirugía. Hay muchas opciones quirúrgicas para lograr un septum recto y, por ende, un dorso y punta rectos. La variedad de técnicas suele indicar que no existe una solución sencilla para este tipo de problemas. Parece haber una cierta tendencia en la literatura hacia el abordaje abierto como el preferido en caso de nariz asimétrica. Probablemente sea debido, en parte, a que un buen abordaje permite mejor control de las estructuras intranasales. Por desgracia, a veces el abordaje abierto no es lo bastante amplio para enderezar y mantener en la línea media el poste en L. Muchas veces, las curvas y torsiones del cartílago son difíciles de corregir y suele ser necesario el uso de injertos, en ocasiones complicados, suturados en el cartílago, con frecuencia en campos quirúrgicos demasiado profundos

para tener un control completo. Sin embargo, en la mesa de quirófano es más sencillo fabricar un poste en L perfectamente recto, con o sin suturas, injertos de hueso, cartílago o injertos expansores («spreader»), sobre todo cuando la cantidad de material septal está limitada por cirugías previas o cuando el cartílago existente es muy conminuto, como en las secuelas de trauma nasal grave.

La septoplastia extracorpórea se puede llevar a cabo a través de una rinoplastia cerrada³, pero los métodos de fijación del cartílago al esqueleto nasal parecen algo débiles e impredecibles, a pesar de los excelentes resultados de la literatura, reportados por cirujanos con una extraordinaria experiencia.

A partir de 1997 se describió la septoplastia extracorpórea mediante abordaje abierto, con buenos resultados^{2,5}. El abordaje abierto es útil por varios motivos; el más importante, porque facilita el paso clave de la cirugía: la fijación del poste en L al punto K y a la espina nasal anterior. Además, permite una corrección más predecible de otras asimetrías y deformidades de la punta y el dorso, y hace más fácil la colocación de los injertos expansores. Tenemos la impresión de que esta técnica ahorra tiempo comparada con la septorinoplastia abierta estándar, ya que el tiempo extra en la fijación del poste en L está compensado con creces por un enderezamiento de la L en la mesa mucho más rápido y seguro.

En los últimos años se han propuesto algunas modificaciones de la septoplastia extracorpórea que implican la conservación parcial de alguna zona del septum, con el fin de lograr una sujeción más segura del septum replantado¹¹.




Figura 10 – Vista lateral postoperatoria de la paciente de la figura 5. Se conserva la proyección del esqueleto cartilaginoso y de la punta nasal.

Sin embargo, cuanto más cartílago deformado se deja en el interior de la nariz, más probable puede ser que quede una deformidad residual. Algunos autores¹² denominan septoplastia extracorpórea a la reimplantación del área central del septum, enderezada, manteniendo la L anterior en la nariz en todo momento, lo que estrictamente no sería una septoplastia extracorpórea y, probablemente, solo añade confusión a la nomenclatura.

Por otro lado, últimamente hay una tímida expansión de las aplicaciones clínicas de esta técnica, que incluye el tratamiento de las perforaciones septales¹³.

En cuanto al tratamiento de los cornetes y el septum, los autores prefieren no simultanear ambas técnicas excepto en casos de grave obstrucción, dando así la opción de que el cornete con hipertrofia compensadora reduzca su tamaño espontáneamente¹⁴. Es posible que esta actitud quirúrgica sea, en parte, la causa de la ausencia de sinequias en esta serie.

Este cirugía presenta algunas desventajas potenciales: la cicatriz en la columela es inevitable. Sin embargo, esta cicatriz es casi siempre inconspicua y, en la experiencia de los autores, casi desaparece después de unos meses. Hay un mayor riesgo de irregularidades del dorso, fundamentalmente por la fijación inadecuada del septum, que puede permitir un hundimiento del injerto en la zona K, y una nariz en silla de montar. Las pequeñas irregularidades pueden ser debidas a pequeños fragmentos de injertos de fragmentos sueltos de tejido dejados inadvertidamente bajo esta zona de piel fina. Ambos problemas potenciales son, de hecho, evitables más fácilmente con

el abordaje abierto comparado con el abordaje cerrado, ya que la mejor visualización y la inspección del campo quirúrgico son 2 de sus mayores ventajas. Solo 2 pacientes de nuestra serie tienen irregularidades en el dorso nasal, pero, aun así, no han sido lo bastante importantes como para solicitar un retoque quirúrgico. Pensamos que la mejoría obtenida por estos pacientes con desviaciones tan severas es tal, que quedan satisfechos aunque el resultado no sea siempre perfecto al 100%.

Los pacientes de nuestra serie tienen desviaciones septales muy graves, con una importante desviación de la punta o el dorso de la nariz. Las deformidades menos severas son más fácilmente corregidas sin septoplastia extracorpórea. En vez de ello, se preserva la L anterior original, que se debilita con excoiraciones con bisturí o se refuerza con injertos, según sea necesario. La técnica extracorpórea, por tanto, se reserva para casos difíciles, en los cuales claramente los beneficios superan los riesgos derivados de una potencial insuficiente fijación del injerto.

Aunque sea necesario hacer resección de dorso y osteotomías, la septoplastia extracorpórea no está contraindicada. La fijación del injerto puede llevarse a cabo del mismo modo, con una sutura al periostio de la zona K y con suturas adicionales de colchonero horizontales a los cartílagos laterales superiores. Las osteotomías deben hacerse evitando en lo posible el despegamiento subperióstico y siempre haciendo que la parte alta de la osteotomía sea en tallo verde, para conservar el soporte.

En resumen, la septoplastia extracorpórea resulta un método seguro para el tratamiento de las deformidades septales graves que involucren a la parte anterior del septum, pero requiere de una técnica meticulosa, especialmente en lo relativo a la fijación del septum replantado.

Responsabilidades éticas

Protección de personas y animales. Los autores declaran que para esta investigación no se han realizado experimentos en seres humanos ni en animales.

Confidencialidad de los datos. Los autores declaran que han seguido los protocolos de su centro de trabajo sobre la publicación de datos de pacientes.

Derecho a la privacidad y consentimiento informado. Los autores han obtenido el consentimiento informado de los pacientes o sujetos referidos en el artículo. Este documento obra en poder del autor de correspondencia.

Conflicto de intereses

Los autores declaran no tener ningún conflicto de intereses

BIBLIOGRAFÍA

1. King ED, Ashley FL. The correction of the internally and externally deviated nose. *Plast Reconstr Surg* (1946). 1952;10:116-20.

2. Gubisch W, Sinha V. Extracorporeal septoplasty-how we do it at marienhospital Stuttgart, Germany. *Indian J Otolaryngol Head Neck Surg.* 2008;60:16-9.
3. Gubisch W, Reichert H, Widmaier W. Six years' experience with free septum replantation in cleft nasal correction. *J Craniomaxillofac Surg.* 1989;17 Suppl 1:31-3.
4. Vilar-Sancho B. Rhinoseptoplasty. *Aesthetic Plast Surg.* 1984;8:61-5.
5. Senyuva C, Yücel A, Aydin Y, Okur I, Güzel Z. Extracorporeal septoplasty combined with open rhinoplasty. *Aesthetic Plast Surg.* 1997;21:233-9.
6. D'Andrea F, Brongo S, Rubino C. Extracorporeal septoplasty with paramarginal incision. *Scand J Plast Reconstr Surg Hand Surg.* 2001;35:293-6.
7. Most SP. Anterior septal reconstruction: Outcomes after a modified extracorporeal septoplasty technique. *Arch Facial Plast Surg.* 2006;8:202-7.
8. Jang YJ, Kwon M. Modified extracorporeal septoplasty technique in rhinoplasty for severely deviated noses. *Ann Otol Rhinol Laryngol.* 2010;119:331-5.
9. Rohrich RJ, Gunter JP, Deuber MA, Adams WP Jr. The deviated nose: Optimizing results using a simplified classification and algorithmic approach. *Plast Reconstr Surg.* 2002;110:1509-23, discussion 1524-1525.
10. Tajima S, Maruyama M. Reverse-U incision for secondary repair of cleft lip nose. *Plast Reconstr Surg.* 1977;60:256-61.
11. Wilson MA, Mobley SR. Extracorporeal septoplasty: Complications and new techniques. *Arch Facial Plast Surg.* 2011;13:85-90.
12. Persichetti P, Toto V, Marangi GF, Poccia I. Extracorporeal septoplasty: Functional results of a modified technique. *Ann Plast Surg.* 2012;69:232-9.
13. Rimmer J, Ferguson LM, Saleh HA. Versatile applications of the polydioxanone plate in rhinoplasty and septal surgery. *Arch Facial Plast Surg.* 2012;14:323-30.
14. Haroon Y, Saleh HA, Abou-Issa AH. Nasal soft tissue obstruction improvement after septoplasty without turbinectomy. *Eur Arch Otorhinolaryngol.* 2013;270:2649-55.