



Problema clínico

Problemas clínicos en micología médica: problema número 40

Clinical problems in medical mycology: Problem number 40

Ricardo Negroni *, Alicia Arechavala, Elena Maiolo, Mario Bianchi y Gabriela Santiso

Unidad de Micología, Hospital de Infecciosas Francisco J. Muñiz, Buenos Aires, Argentina

Antecedentes

Paciente J.M., de sexo masculino, de 24 años de edad, que nació y vive en el partido de Lanús, provincia de Buenos Aires.

Estaba desempleado, sólo completó su educación primaria y vivía en casa de material con agua de pozo y pozo ciego. Era adicto a drogas ilegales por vía intravenosa y sabía que era VIH positivo desde el año 1998. No concurre a controles médicos y no recibió terapia antirretroviral. Era heterosexual sin pareja estable y no practicaba sexo protegido.

El Departamento de Urgencia del Hospital Francisco Javier Muñiz lo admitió el día 22 de agosto de 2002 por presentar síntomas de una semana de evolución caracterizados por fiebre, cefalea intensa y continua, vómitos fáciles, fotofobia, tos con expectoración purulenta e incluso hemoptoica en una ocasión. Relató, además, pérdida de 10 kg de peso en los últimos 2 meses.

Examen físico

Paciente adelgazado, con palidez de piel y mucosas, orientado en tiempo y espacio, pero bradipsíquico, decúbito activo indiferente. Frecuencia cardíaca: 109 por min, frecuencia respiratoria: 21 por min, presión arterial: 100/70 mmHg y temperatura axilar: 38,5 °C. Examen de la piel: lesión cutánea en el labio superior, lado izquierdo, en forma de tubérculo ulcerado en el centro de color rojo vinoso y cubierto por una costra (fig. 1). Examen del aparato respiratorio: sople tubario y rales bronquiales en el campo superior del pulmón izquierdo. Examen abdominal: hepatomegalia de 4 cm por debajo del reborde costal, de borde romo y consistencia aumentada, polo inferior del bazo palpable.

Examen del sistema nervioso central: ligeramente bradipsíquico, rigidez de la nuca, sin parálisis, sin otros signos de foco y con reflejos osteotendinosos conservados.

Radiografía de tórax

Cavidad de aspecto quístico con nivel líquido en el campo superior del pulmón izquierdo (fig. 2).

Ecografía abdominal

Hepatomegalia heterogénea compatible con fibrosis, granulomatosis o esteatosis, vías biliares sin anomalías, esplenomegalia de 120 mm, homogénea; los riñones sin anomalías y adenomegalias del ligamento hepatoduodenal y precava.

Tomografía axial computarizada de encéfalo

Ligera atrofia cerebral para la edad.

Exámenes complementarios de laboratorio

Datos de interés. Eritrosedimentación: 110 mm en la primera hora; hematocrito: 28%; hemoglobina: 9 g/dl, y leucocitos: 5.600/μl, con el 18% de linfocitos. Hepatograma: bilirrubina total: 0,87 mg/ml; bilirrubina directa: 0,40 mg/ml; transaminasa glutámico-oxalacética: 67 U/ml; transaminasa glutámico-pirúvica: 46 U/ml, y fosfatasa alcalina: 670 U/ml.

Determinaciones de su infección por el virus de la inmunodeficiencia humana

Recuento de células CD4 positivas: 2/μl; carga viral para VIH 1-2: mayor de 500.000 copias de ARN/ml.

Exámenes microbiológicos

Estudio del líquido cefalorraquídeo (LCR) obtenido por punción lumbar: presión de abertura: 30 cm de H₂O; proteínas: 1 g/l; glucosa: 34 mg/ml, y células: 3/μl (el 100% linfocitos). Examen del sedimento del LCR con tinta china (fig. 3).

* Autor para correspondencia.

Correo electrónico: hmmicologia@intramed.net (R. Negroni).

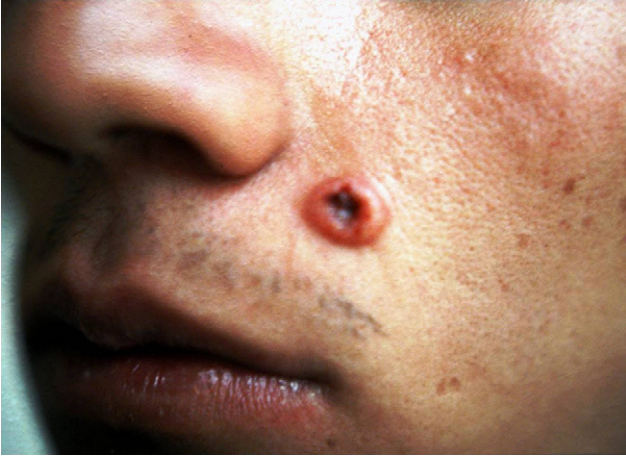

Figura 1. Lesión cutánea del labio superior en forma de tubérculo ulcerado cubierto por una costra.

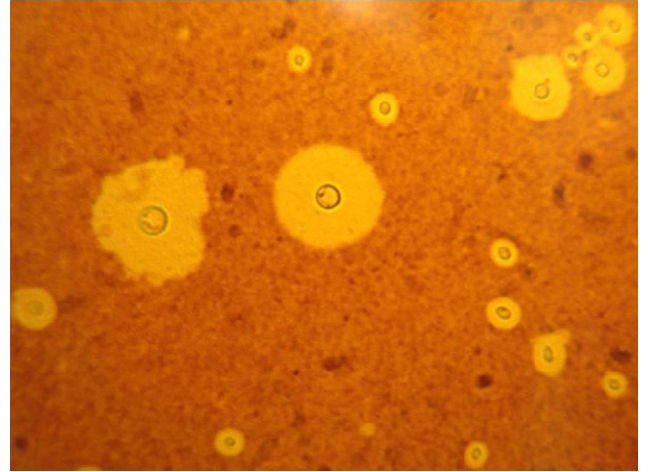


Figura 3. Examen microscópico del sedimento del LCR con tinta china (x200).

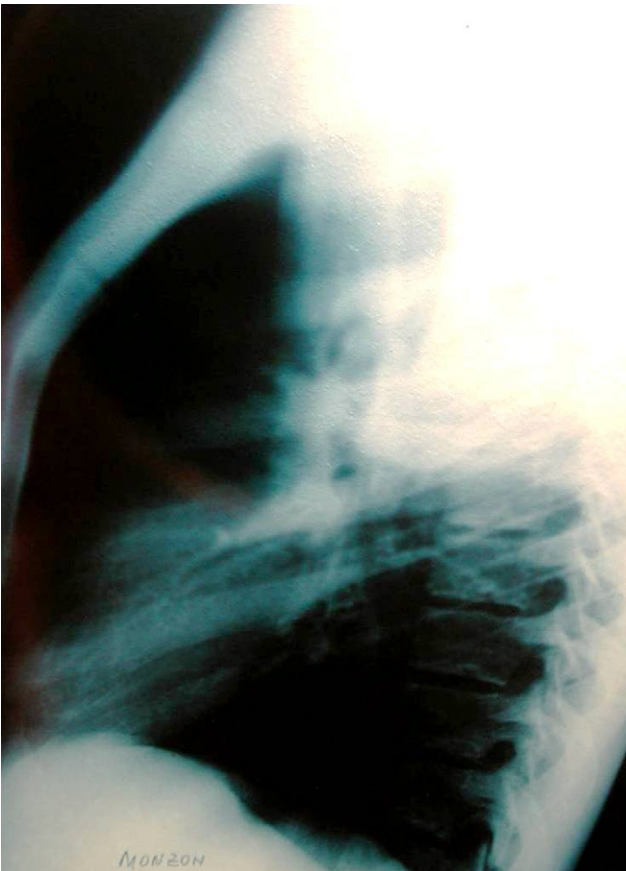

Figura 2. Radiografía de tórax de perfil que muestra una cavidad pulmonar de paredes finas con un nivel líquido.

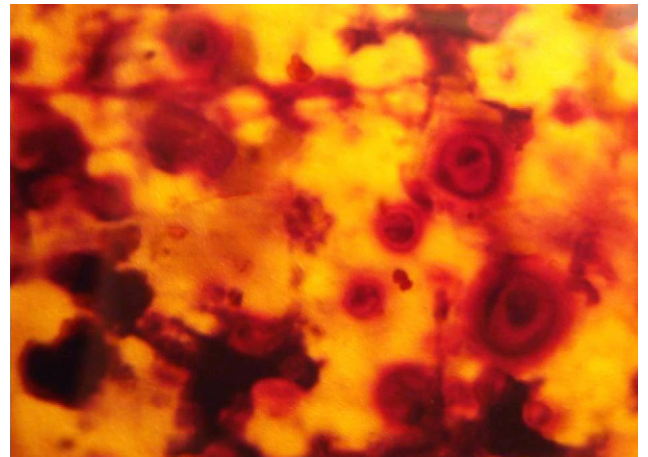


Figura 4. Citodiagnóstico de la lesión cutánea con tinción de Giemsa (x1.000).

Preguntas

- 1) ¿Cuántos síndromes clínicos presenta este paciente?
- 2) ¿Cuáles son las causas que pueden ocasionar con mayor frecuencia estos cuadros clínicos?
- 3) De acuerdo con los datos proporcionados por las imágenes presentadas en este problema, ¿cuál supone Ud. que es el diagnóstico de esta afección?
- 4) ¿Cuáles son las otras determinaciones cuyos resultados no se mencionan en el texto y que se realizaron?
- 5) ¿Cuál supone Ud. que es el pronóstico de este paciente?
- 6) ¿Cuál sería el tratamiento de elección de esta enfermedad y cuáles son las limitaciones que encuentra el médico de los países subdesarrollados para tratar esta afección?

Respuestas

- 1) Este paciente tiene básicamente 3 síndromes: uno infeccioso, caracterizado por la fiebre, la pérdida de peso, la anemia, el adelgazamiento, la hepatosplenomegalia y las adenomegalias; uno neurológico, que corresponde a un síndrome meníngeo incompleto con cefalea, vómitos, fotofobia, bradipsiquia y rigidez de la nuca, y uno respiratorio con tos, expectoración purulenta y hemoptoica y una imagen cavitaria pulmonar.

Examen microbiológico de esputo: en el examen microscópico directo no se observaron bacilos ácido-alcohol resistentes, se observaron levaduras capsuladas y los cultivos para micobacterias dieron resultados negativos.

Se efectuó un citodiagnóstico de Tzanck de la lesión cutánea, cuyo examen microscópico se muestra en la [figura 4](#).

Se realizaron, además, otras determinaciones en suero y en LCR, cuyos resultados permitieron confirmar el diagnóstico de la enfermedad de este paciente.

- 2) Las causas posibles de este cuadro son la tuberculosis y las micosis sistémicas. Si bien la tuberculosis es sumamente frecuente en los pacientes VIH positivos, es raro observar cavidades pulmonares en enfermos con recuentos de células CD4 inferiores a 250cel/ μ l. La tuberculosis no es tampoco la causa más frecuente de meningoencefalitis con LCR no purulento en pacientes VIH positivos. En estos enfermos, la criptococosis es una infección fúngica diseminada con 3 síndromes principales: el infeccioso, el neurológico y el respiratorio, tal como se observa en este paciente. En nuestro medio, el agente etiológico causante de la mayoría de las meningoencefalitis con LCR claro es *Cryptococcus neoformans* var. *grubii*. En el Hospital Francisco Javier Muñiz, el 10% de los pacientes VIH positivos que se internan por complicaciones infecciosas presenta criptococosis diseminada. La histoplasmosis casi nunca produce cavidades pulmonares en pacientes VIH positivos, y la aparición de meningoencefalitis en estos casos es infrecuente.
- 3) En el sedimento del LCR observado con tinta china se ven claramente levaduras capsuladas compatibles con *Cryptococcus*. En el citodiagnóstico de Tzanck teñido con Giemsa se observan también levaduras capsuladas en la lesión cutánea, y en el examen microscópico directo del esputo al estado fresco se observó el mismo hallazgo. Por tanto, el diagnóstico es criptococosis diseminada.
- 4) Se efectuaron cultivos de LCR, hemocultivos por el método de lisis-centrifugación y cultivos de lavado broncoalveolar. Todos fueron positivos para *C. neoformans* var. *grubii*. De esta manera, se confirmó el diagnóstico presuntivo. Igualmente se hicieron determinaciones de antígeno capsular de *C. neoformans* en suero y LCR, que dieron resultados positivos con títulos de 1/5.000 y 1/10.000, respectivamente. Como puede observarse en los resultados del hepatograma, había ascensos leves de los niveles de enzimas hepáticas y alteraciones ecográficas del hígado, por tanto, se solicitaron marcadores de hepatitis virales que fueron positivos para hepatitis por virus C.
- 5) El pronóstico de este paciente es malo porque su infección por el VIH es muy avanzada, el deterioro de su inmunidad es muy grave, con muy bajos recuentos de células CD4, la presión de abertura del LCR es alta y el recuento de células en este líquido es bajo, lo mismo que la proteinorraquia. El agente causal fue recuperado en múltiples muestras clínicas (LCR, secreción respiratoria, piel y hemocultivo) y en altas concentraciones.
- 6) El tratamiento de elección de la criptococosis diseminada con deterioro meningoencefálico es la asociación de anfotericina B por vía venosa (a razón de 0,7 mg/kg/día) y 5-fluorocitosina por vía oral o intravenosa (dosis diaria de 100 mg/kg/día dividido

en 4 administraciones). Este tratamiento combinado suele producir la negativización de los cultivos del LCR en 2 o 3 semanas. La 5-fluorocitosina está disponible en muy pocos países del mundo y ninguno de ellos es de Latinoamérica. Debido a este problema, el tratamiento inicial sólo puede hacerse con anfotericina B a la dosis antes indicada, pero su eficacia es muy inferior a la de la asociación y son muchos los pacientes que 4 o 5 semanas después de iniciado el tratamiento aún presentan cultivos positivos. Debido a la toxicidad de la anfotericina B, es muy frecuente que tenga que interrumpirse este tratamiento antes de alcanzar la negativización de los cultivos del LCR, en estos casos se indica tratamiento con fluconazol (dosis de 600 a 800 mg/día de acuerdo con el peso del paciente).

Otro punto crítico del tratamiento inicial de esta enfermedad es el control de la hipertensión endocraneana. La presión de abertura del LCR debe medirse cada vez que se realiza una punción lumbar; cuando ésta excede los 25 cm de agua, deben efectuarse punciones de evacuación diarias de aproximadamente 20 ml hasta que se normalice la presión de abertura. La utilización de corticoides o de manitol no es útil para combatir la hipertensión endocraneana en esta enfermedad.

En los pacientes que presentan 2 muestras de LCR negativas se pasa al tratamiento de profilaxis secundaria con el propósito de evitar las recaídas. En general, se indica fluconazol (200 mg diarios); a pacientes que no pueden recibir este fármaco, se les administra anfotericina B por vía intravenosa (dosis de 50 mg por aplicación 2 veces por semana en régimen de hospital de día). La profilaxis secundaria se prolonga hasta que el paciente presente 2 recuentos de células CD4 positivas superiores a 180/ μ l como consecuencia de la administración de una terapéutica antirretroviral de gran actividad.

Bibliografía

1. Arechavala AI, Robles AM, Negroni R, Bianchi M, Taborda A. Valor de los métodos directos e indirectos de diagnóstico en las micosis sistémicas asociadas al sida. Rev Inst Med trop S Paulo. 1993;35:163-9.
2. Bava J, Arechavala AI, Robles AM, Bianchi M, Negroni R. Pronóstico de la criptococosis asociada al sida a través de algunas pruebas de laboratorio. Rev Argent Infectol. 1999;12:3-7.
3. Casadevall A, Perfect J. *Cryptococcus neoformans*. Washington DC: ASM Press; 1998.
4. Helou S, Robles AM, Arechavala AI, Bianchi M, Negroni R. Criptococosis respiratoria en pacientes VIH positivos. Rev Iberoam Micol. 1999;16:126-9.
5. Negroni R, Helou SH, López Daneri G, Robles AM, Arechavala AI, Bianchi M. Interrupción exitosa de la profilaxis secundaria antifúngica en la criptococosis asociada al sida. Rev Argent Microbiol. 2004;36:113-7.
6. Negroni R. Micosis asociadas al SIDA. En: Benetucci J, editor. SIDA y enfermedades asociadas, 3 ed. Buenos Aires: FUNDAI; 2008. p. 325-52.