

Problema clínico

## Problemas clínicos en micología médica: problema número 44

### Clinical problems in medical mycology: Problem number 44

Laura Walker<sup>a</sup>, Mario Bianchi<sup>a</sup>, Elena Maiolo<sup>a</sup>, Alicia Arechavala<sup>a,\*</sup>, Gabriela Santiso<sup>a</sup>, Fernando Messina<sup>a</sup>, Erica Lehmann<sup>a</sup>, Ricardo Schtirbu<sup>b</sup> y Ricardo Negroni<sup>a</sup>

<sup>a</sup> Unidad Micología, Hospital de Infecciosas Francisco J. Muñiz, Buenos Aires, Argentina

<sup>b</sup> División de Anatomía Patológica, Hospital de Infecciosas Francisco J. Muñiz, Buenos Aires, Argentina

Paciente de 19 años de edad, sexo femenino, que residía en Merlo (zona oeste del gran Buenos Aires), en una vivienda urbana con sanitarios completos. Acudió a consulta por nódulos supurantes en el cuero cabelludo.

Su enfermedad había comenzado 12 años antes como una placa de cabellos malos con superficie escamosa. En esa época tenía en su casa gatos y perros. Fue vista por un médico pediatra que le recetó tratamientos locales y no pidió estudios de la lesión para establecer un diagnóstico. El proceso del cuero cabelludo evolucionó de forma tórpida y fueron apareciendo nódulos, algunos de los cuales supuraban. Cinco años después la paciente fue estudiada en el Hospital Garrahan, donde le efectuaron estudios microbiológicos e histopatológicos de las lesiones cutáneas. Se llegó a un diagnóstico y se instauró un tratamiento por vía oral que la paciente no toleró bien y que tomaba de forma irregular. Experimentó una mejoría parcial.

En el año 2008 se le extrajeron quirúrgicamente dos nódulos del cuero cabelludo y nuevamente se efectuaron estudios microbiológicos que confirmaron los resultados previos. La paciente fue medicada con dos fármacos por vía oral que tomaba en forma de pulsos, y siguió este tratamiento en forma discontinua por problemas económicos.

En el año 2010 le diagnosticaron una tuberculosis pulmonar; recibió tratamiento con tres tuberculostáticos durante 6 meses, con buenos resultados clínicos y microbiológicos.

El 23 de mayo de 2011 acudió a consulta a la Unidad Micología del Hospital de Infecciosas Francisco Javier Muñiz.

#### Examen físico

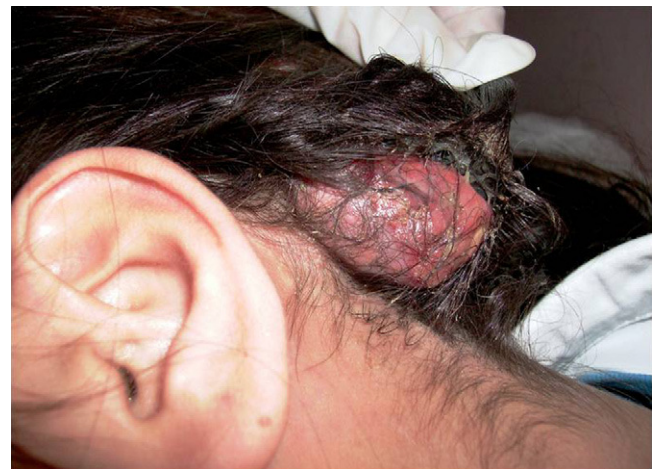Paciente en decúbito activo indiferente, 1,68 m de estatura, 53 kg de peso, consciente, poco colaboradora, frecuencia cardíaca 85/min, presión arterial 100-70 mmHg, frecuencia respiratoria 16/min, sin impresión de ser una enferma grave, temperatura axilar 36,5 °C.

En el cuero cabelludo se observaron y palparon 3 nódulos grandes. El de mayor tamaño medía 6 cm de diámetro y se situaba detrás de la apófisis mastoidea del lado izquierdo; la superficie era roja, parcialmente cubierta con costras melicéricas que aglutinaban algunos cabellos; se observaron algunas zonas ulceradas por las que manaba una secreción purulenta. Los otros nódulos tenían de 2 a 2,5 cm de diámetro, de superficie rojiza y no ulcerados. Además de estos nódulos mayores había otros más pequeños, como perdigones. No se palpaban adenopatías cervicales ni occipitales (figs. 1 y 2).

El resto del examen físico no acusó hallazgos de interés.

#### Exámenes complementarios de laboratorio

Eritrosedimentación 52 mm en la primera hora, hematíes  $4,7 \times 10^6/\mu\text{l}$ , hematocrito 37,5%, hemoglobina 12,7 g/dl, leucocitos 7.900/ $\mu\text{l}$ , neutrófilos 71%, eosinófilos 2%, basófilos 0%, linfocitos 21%, monocitos 6%, plaquetas 220.000/ $\mu\text{l}$ , uremia 20 mg/dl, creatininemia 0,80 mg/dl, glucemia 88 mg/dl, uricemia 4,5 mg/dl,



**Figura 1.** Lesión nodular de cuero cabelludo, con áreas de supuración y ulceradas.

\* Autor para correspondencia.

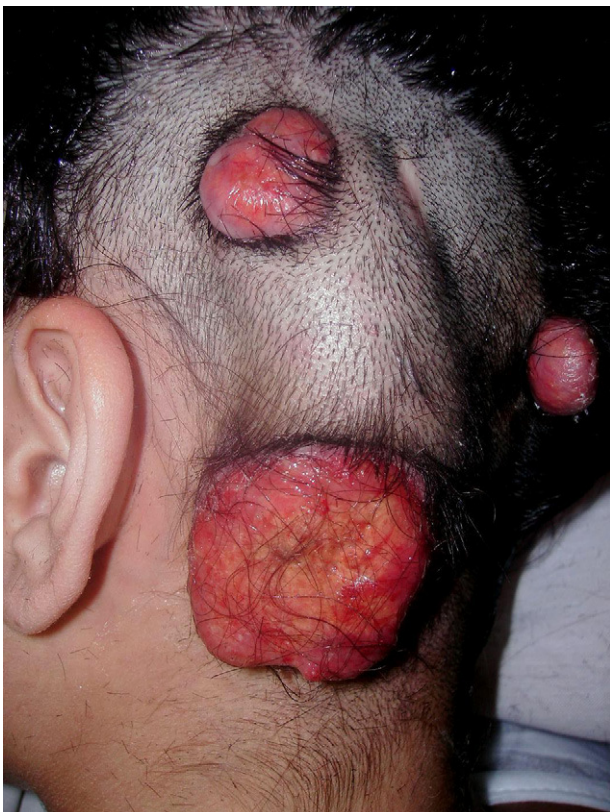Correo electrónico: hmmicologia@intramed.net (A. Arechavala).

colesterolemia total 190 mg/dl, colesterol HDL 46 mg/dl, triglicéridos 60 mg/dl, tiempo de protrombina 96%, KPTT 34,5 segundos, bilirrubina total 0,8 mg/dl, bilirrubina directa 0,4 mg/dl, TGP 20 U/ml, TGO 31 U/ml, fosfatasa alcalina 680/ml, proteínas totales 7,3 g/dl, albúmina 4 g/dl, gammaglobulinas 1,70 g/dl, hipergammaglobulinemia policlonal, sodio 141 mEq/l, potasio 4,5 mEq/l, cloro 101 mEq/l. Examen de orina normal, densidad 1,020, pH 6.

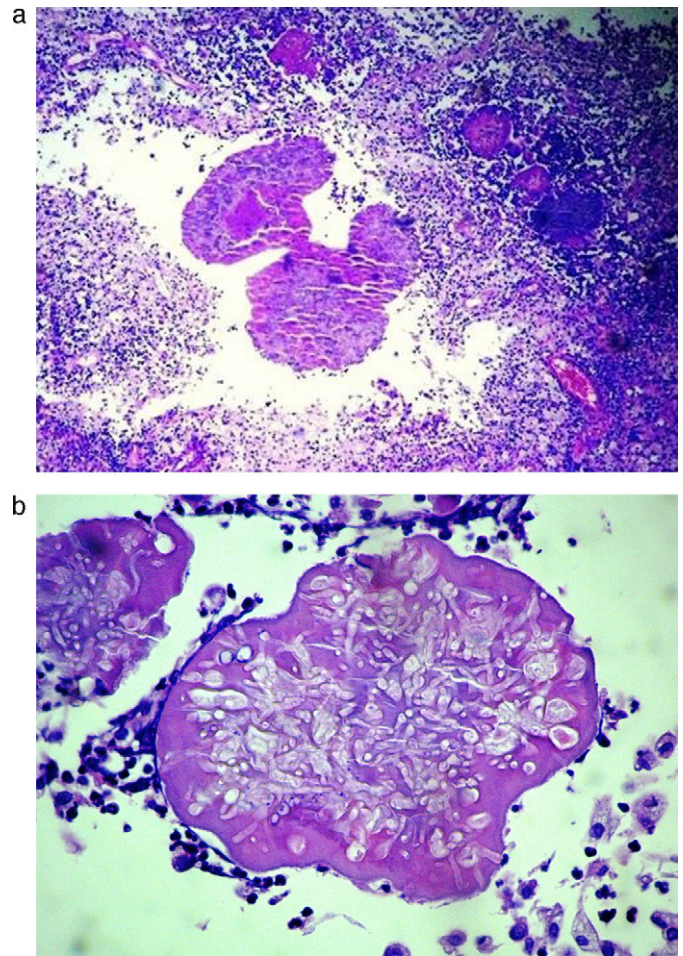
Se realizó un estudio micológico de cabellos con hidróxido de potasio al 40%, cuyo examen microscópico acusó la presencia de hifas hialinas, tabicadas y septadas. Seguidamente se le extrajo quirúrgicamente el nódulo de mayor tamaño. Una parte fue puesta en formol al 10% para el estudio histopatológico y la otra en solución salina isotónica estéril para el examen microbiológico. Las microfotografías del estudio histopatológico se muestran en la figura 3, los cultivos aislados en medio de lactrimel de Borelli con antibióticos se presentan en la figura 4 (macro y micromorfología).

### Preguntas

- 1) ¿Cómo se denomina esta infección?
- 2) De acuerdo a las imágenes de los cultivos, ¿cuál es el agente causal?
- 3) Describa lo que observa en el examen microscópico del estudio histopatológico.
- 4) ¿Cuál supone usted que fue la fuente de infección?
- 5) ¿Qué estudios le pediría que no están mencionados en el resumen clínico?
- 6) ¿Qué tratamiento indicaría a esta enferma, de acuerdo con el diagnóstico que ha propuesto?



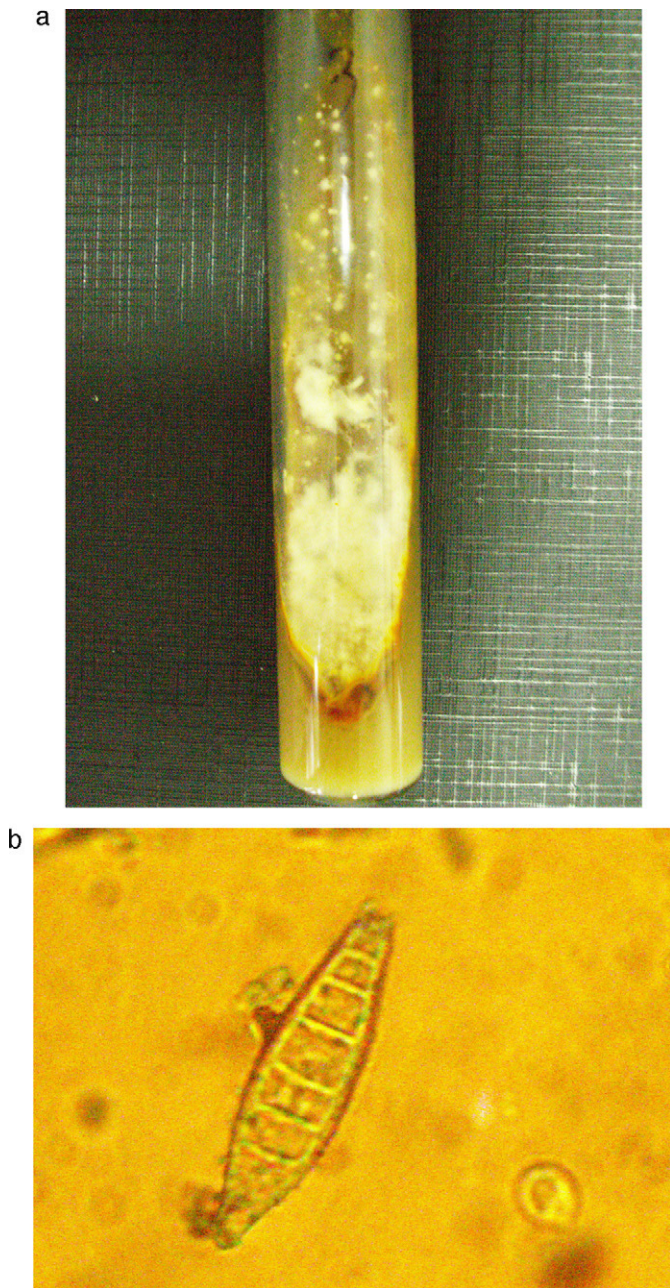
**Figura 2.** Lesiones nodulares del cuero cabelludo antes de la extirpación quirúrgica del nódulo mayor.



**Figura 3.** Examen histopatológico de la pieza quirúrgica del nódulo de cuero cabelludo. Tinción con hematoxilina-eosina, 100x (a) y 400x (b).

### Respuestas

- 1) Esta afección es un micetoma o seudomicetoma por dermatofito. Es una forma clínica excepcional de las tiñas de cuero cabelludo y otras regiones pilosas del cuerpo. Se debe a que la invasión fúngica del folículo piloso progresa hacia la franja de Adamson y no se detiene allí, sino que rompe el folículo piloso por presión y progresa hacia la dermis y la hipodermis. En este último tejido produce una respuesta inflamatoria intensa, granulomatosa y supurativa, que clínicamente se traduce en la formación de los nódulos. En la hipodermis las hifas se disponen en conglomerados y se rodean de una sustancia amorfa y eosinófila que es generada por un fenómeno de Splendore-Hoeppli (reacción antígenos-anticuerpos-complemento que precipitan en los tejidos). Estas formaciones tienen en su conjunto un aspecto microscópico semejante al de los eumicetomas de granos blancos. Ajello et al. consideraron que no se trata de verdaderos granos, sino de conglomerados de hifas hialinas, en número más reducido que el de los micetomas verdaderos, que están en el interior de una masa eosinófila producida por un fenómeno de Splendore-Hoeppli. Sin embargo, en nuestra opinión estas diferencias son muy sutiles y poco prácticas. En el caso que presentamos las formaciones simulan a la perfección verdaderos granos por la densidad del entramado de las hifas, y debemos recordar que varios granos de eumicetomas presentan fenómeno de Splendore-Hoeppli en la parte periférica. La diferencia más importante es que los debidos a dermatofitos no son producidos por una inoculación exógena, sino por una



**Figura 4.** Aspecto macromorfológico (a) y micromorfológico (b) de las colonias del microorganismo aislado.

progresión infrecuente hacia la hipodermis de una infección habitualmente restringida a la capa córnea de la piel y los pelos.

Además de en los seres humanos, los micetomas por dermatofitos, especialmente los debidos a *Microsporum canis*, han sido diagnosticados en gatos y perros. El primer caso humano fue publicado en 1959 por Vanbreuseghem y Vandeputte en un paciente del antiguo Congo Belga.

- 2) El aspecto macroscópico de las colonias con un micelio aéreo algodónoso y claro y un pigmento amarillo difusible al medio de cultivo, así como la presencia de macroconidios fusiformes con más de tres tabiques transversales y pared celular gruesa

y rugosa, permiten hacer el diagnóstico de *Microsporum canis*. Esta especie es la causa más común de tiñas del cuero cabelludo en Argentina y se ha observado en varios casos de pseudomicetomas dermatofíticos, tanto en personas inmunocompetentes como en pacientes VIH positivos.

- 3) En el estudio histopatológico se observa un denso infiltrado inflamatorio, vasodilatación y restos de folículos pilosos, probablemente rotos; en el centro del campo se ve un grano, cuya estructura fue rasgada por el paso de la cuchilla al hacer el corte. A mayor aumento se detectan macrófagos, células mononucleares y leucocitos polimorfonucleares que rodean una estructura en forma de grano con hifas hialinas y dilataciones vesiculosas, que están insertas en una masa amorfa y ligeramente eosinófila. Esta última formación impresiona como un fenómeno de Splendore-Hoeppli. Para confirmar su naturaleza deberían hacerse estudios de histoquímica, marcando el preparado con antisueros para complemento e inmunoglobulinas humanas. Como el grano fue rasgado por el paso de la cuchilla al hacer el corte, debemos pensar que además debe haber formado una matriz amorfa cementante, semejante a la producida por otros agentes de eumicetomas.
- 4) La causa de la infección puede haber sido el contacto con gatos y perros, que la paciente refirió en la época que comenzó su enfermedad en el cuero cabelludo. Por la descripción que hizo la enferma, este proceso tuvo en su inicio un aspecto típico de tiña microspórica.
- 5) Debería profundizarse en el estudio de la inmunidad de esta paciente: determinar la concentración de inmunoglobulinas y del complemento, pedir recuentos de subpoblaciones linfocitarias, medir la concentración de interferón  $\gamma$  y de interleucina 10, y repetir la serología de VIH (añadiendo la detección del antígeno p24). Los resultados de estos estudios no están aún disponibles. De cualquier manera, estos pseudomicetomas dermatofíticos pueden producirse en personas inmunocompetentes.
- 6) El tratamiento de elección es la griseofulvina en dosis de 15 mg/kg/día, en una sola toma con alimentos grasos.

Según dijo la paciente, este fue el tratamiento que no toleró. Como fármacos de segunda elección puede recurrirse al itraconazol (200-400 mg/día, en forma continua) o el fluconazol oral en iguales dosis. La experiencia con estos fármacos es escasa y su precio es elevado para estos pacientes. La respuesta a los tratamientos antifúngicos de esta forma clínica de dermatofitosis ha sido extremadamente variable, incluyendo fracasos frecuentes. La terbinafina oral tiene escasa eficacia en las infecciones por *Microsporum canis*. La extirpación quirúrgica de los nódulos grandes sólo cumple una función estética.

#### Bibliografía recomendada

1. Abramo F, Vercelli A, Mancianti F. Case report. Two cases of dermatophytic pseudomycetoma in the dog: An histochemical study. *Vet Dermatol.* 2001;12:203-7.
2. Ajello L, Kaplan W, Chandler FW. Dermatophyte mycetoma: fact or fiction? V International Conference on the Mycoses. Sc Public N. 396. Washington DC: PAHO; 1980. p. 135-40.
3. Moraes MAP, Machado AA, Medeiros Filho P, Reis CM. Pseudomicetoma dermatofítico: relato de um caso devido a *Trichophyton tonsurans*. *Rev Soc Bras Med Trop.* 2001;34:291-4.
4. Negroni R, Vaccarezza AM, Ocampo JC, Fernandez A, Vaccaro F, Echave JL. Micetomas de cuero cabelludo por *Microsporum canis* en huésped inmunocompetente. *Arch Argent Dermatol.* 1994;44:263-9.
5. Nobre MO, Negri Mueller E, Teixeira Tilmann M, da Silva Rosa C, Normanton Guim T, Vives P, et al. Disease progression of dermatophytic pseudomycetoma in a Persian cat. *Rev Iberoam Micol.* 2010;27:98-100.
6. Vanbreuseghem R, Vandeputte M. Mycetome de la nuque chez un noir du Congo Belge. *Ann Soc Belg Med Trop.* 1959;39:227-38.