

Carta a los Directores

Otomastoiditis por *Scedosporium apiospermum*. Alucinaciones como efecto adverso del voriconazol



Otomastoiditis due to Scedosporium apiospermum. *Hallucinations as an adverse reaction to voriconazol*

Señores directores:

Scedosporium apiospermum es un hongo filamentoso incluido en un complejo de 8 especies (*Scedosporium dehoogii*, *Scedosporium aurantiacum*, *Scedosporium apiospermum*, *Scedosporium boydii*, *Pseudallescheria ellipsoidea*, *Pseudallescheria angusta*, *Pseudallescheria fusioidea* y *Pseudallescheria minutispora*); para la diferenciación de las especies debe recurrirse a la secuenciación del ADN⁸. *Scedosporium* crece bien en el medio de Sabouraud glucosado, en el que forma colonias grises aterciopeladas con hifas aéreas cortas. De localización ubicua, puede colonizar y producir infecciones en piel, senos paranasales, pulmón o infecciones diseminadas, afectando incluso al sistema nervioso central⁸. *S. apiospermum*, que llega a provocar neumonías y abscesos cerebrales³, tiene una tendencia a la diseminación superior a las de otras especies del género *Scedosporium*³.

Las escedosporiosis son micosis emergentes en pacientes inmunodeprimidos, con enfermedades hematológicas o en tratamiento con inmunosupresores, aunque también se han documentado en pacientes inmunocompetentes con determinados factores de riesgo como la diabetes^{1,7}. Presentamos el caso de un paciente varón de 77 años con diabetes mellitus e insuficiencia circulatoria que acude al servicio de urgencias por presentar otalgia izquierda con desviación de la comisura bucal. La otoscopia mostró abundante otorrea en el oído izquierdo, abombamiento del conducto auditivo externo con tejido de granulación en el tímpano y parálisis facial izquierda. El paciente recibió el alta con tratamiento antibiótico oral (ciprofloxacino 750 mg/12 h). Transcurridas 48 h regresó por empeoramiento; se diagnosticó otitis externa maligna complicada y el paciente fue ingresado en el servicio de otorrinolaringología. Varios exudados óticos fueron remitidos a microbiología para su cultivo bacteriológico, de los que se aisló *Escherichia coli* productor de betalactamasa de espectro extendido (BLEE) resistente a quinolonas, lo que llevó a cambiar el tratamiento a cefepime (2 g/12 h) por vía intravenosa.

Dos meses después el paciente reingresó en la unidad de enfermedades infecciosas; tras la realización de una tomografía axial computarizada (TAC) se emitió el diagnóstico de otomastoiditis. Se realizó cultivo bacteriológico/micológico de una biopsia del tejido granulomatoso ótico, donde creció *S. apiospermum*, sensible únicamente a voriconazol y posaconazol (fig. 1). El resultado fue confirmado por secuenciación mediante amplificación genómica (PCR), con lo que se instauró tratamiento intravenoso con voriconazol (200 mg/12 h). Aunque el estado general del paciente

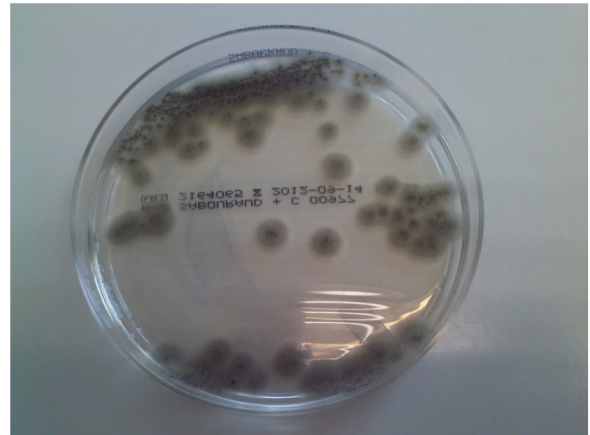


Figura 1. Colonias de *Scedosporium apiospermum* crecidas en medio de Sabouraud con cloranfenicol.

mejoró, las reacciones adversas asociadas (alucinaciones visuales, pesadillas y agitación nocturna) obligaron, tras una valoración de las concentraciones séricas del antifúngico, a retirar este tratamiento, que fue sustituido por anidulafungina pese a tratarse de un fármaco sin evidencias de eficacia frente a *Scedosporium*. El uso del posaconazol en ese momento estaba restringido por la comisión de farmacia del hospital, con la única indicación de profilaxis en pacientes hematológicos. Además, el paciente estaba recibiendo como tratamiento concomitante tramadol (fármaco opiáceo), cuya dosis fue disminuida al iniciar el tratamiento con voriconazol. Seguidamente se realizaron resonancia magnética cerebral y TAC de peñascos: se observó afectación hipermetabólica en la base izquierda del cráneo, lo que sugería un proceso infeccioso/inflamatorio con afectación ósea del clivus y de ambos ápex petrosos (figs. 2 y 3). A los 20 días aconteció inesperadamente el *exitus* del paciente por parada cardiorrespiratoria.

La incidencia de otomycosis por *S. apiospermum* es baja y su diagnóstico muy difícil si no se sospecha esta etiología, lo que lleva a la extensión de la infección por la falta de un tratamiento antifúngico apropiado⁵. Han sido descritas otitis crónicas por *Scedosporium* que provocan, en ocasiones, una otitis externa maligna con parálisis facial⁴. Los antifúngicos de elección son el voriconazol y el posaconazol³. También se recomienda la limpieza quirúrgica. En este caso el voriconazol tuvo que ser retirado al aparecer efectos secundarios indeseados, y el desbridamiento quirúrgico no fue posible al negarse el paciente a ser intervenido. Las alucinaciones visuales asociadas al voriconazol son infrecuentes, pero reversibles con la retirada del mismo; es incierta su acción en este caso, y hay autores que sugieren alguna actividad sobre la retina², si bien también se relaciona

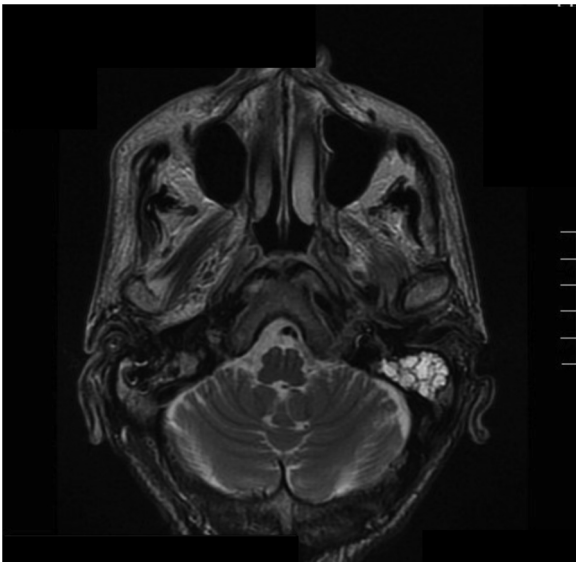


Figura 2. Resonancia magnética nuclear.

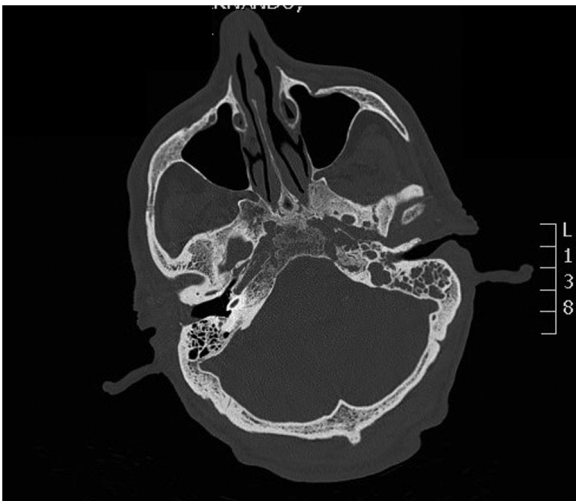


Figura 3. TAC de peñascos donde se observan las celdas mastoideas ocupadas.

con su farmacocinética no lineal dosis-dependiente⁶. Otros efectos adversos también reportados son las erupciones cutáneas, la prolongación del QTc del electrocardiograma, la neuropatía periférica y la hepatotoxicidad⁹.

Financiación

Los autores declaran no haber recibido financiación para la realización de este trabajo.

Agradecimientos

Los autores quieren mostrar su agradecimiento a todo el equipo del Servicio de Microbiología del Consorcio Hospital General Universitario de Valencia.

Bibliografía

1. Acharya A, Ghimire A, Khanal B, Bhattacharya S, Kumari N, Kanungo R. Brain abscess due to *Scedosporium apiospermum* in a non-immunocompromised child. *Indian J Med Microbiol*. 2006;24:231-2.
2. Bayhan GI, Garipardic M, Karaman K, Akbayram S. Voriconazole-associated visual disturbances and hallucinations. *Cutan Ocul Toxicol*. 2016;35:80-2.
3. Fariñas MC, Fernández-Sampedro M, Armiñanzas C. Formas clínicas y tratamiento de las infecciones causadas por otros hongos filamentosos. *Enferm Infecc Microbiol Clin*. 2012;30:414-9.
4. Fernández-Ruiz M, López-Medrano F, Gutiérrez E, Aguado JM. Alucinaciones visuales complejas inducidas por voriconazol. *Med Clin (Barc)*. 2009;133:156-7.
5. Huguenin A, Noel V, Rogez A, Chemla C, Villena I, Toubas D. *Scedosporium apiospermum* otitis complicated by a temporomandibular arthritis: A case report and mini-review. *Mycopathologia*. 2015;180:257-64.
6. McLaren O, Potter C. *Scedosporium apiospermum*: A rare cause of malignant otitis externa. *BMJ Case Rep*. 2016, bcr2016217015.
7. Patil SS, Kulkarni SA, Udgaonkar US, Magdum VK. *Scedosporium apiospermum* otomycosis in an immunocompetent man. *Al Ameen J Med Sci*. 2011;4:299-302.
8. Pemán J, Salavert M. Enfermedad fúngica invasora por *Scedosporium*, *Fusarium* y *Mucor*. *Rev Iberoam Micol*. 2014;31:242-8.
9. Rivas AM, Cardona-Castro N. Antimicóticos de uso sistémico: ¿con qué opciones terapéuticas contamos? *Rev CES Med*. 2009;23:61-76.

Begoña Fuster-Escrivá*, Mercedes Chanzá-Aviñó y Concepción Gimeno-Cardona

Servicio de Microbiología, Consorcio Hospital General Universitario de Valencia, Valencia, España

* Autor para correspondencia.

Correo electrónico: begona.fuster@gmail.com (B. Fuster-Escrivá).

1130-1406/

© 2019 Asociación Española de Micología. Publicado por Elsevier España, S.L.U. Todos los derechos reservados.

<https://doi.org/10.1016/j.riam.2019.04.003>

Regulation of secondary metabolism by calmodulin signaling in filamentous fungi



Regulación del metabolismo secundario mediante la señalización con calmodulina en hongos filamentosos

Dear Editor,

Calmodulin (CaM) is a ubiquitous Ca²⁺-binding receptor that modulates diverse target proteins and biological processes in all eukaryotes.^{1,6,7} CaM-binding proteins have been extensively studied in yeasts, plants and animals, but little is known regarding CaM target proteins in the filamentous fungi.^{1,6,7} Recently, our studies have shown that CaM plays an important role in the secondary metabolism of *Beauveria bassiana* (a filamentous fungus)

through the regulation of *BbKIVR* and *BbPAL*.^{3,4} In this way, the isolation and characterization of CaM-binding proteins involved in the fungal secondary metabolism will provide novel aspects of the CaM-mediated signaling pathway unique to filamentous fungi.

Binding of CaM to the target protein modulates structural changes in both the CaM and the target protein. In general, CaM binds to calcium ions with high affinity (K_d 10⁻⁵-10⁻⁶ M), particularly by environmental stimuli.^{1,6,7} CaM can affect a variety of biological activities through the direct binding of many cellular proteins in Ca²⁺-dependent manner. As the intracellular Ca²⁺ concentration rises to 10⁻⁵ M, the four Ca²⁺ ions bind to CaM and initiate various types of downstream signaling pathways. CaM has four EF-hand motifs that change shape during calcium ion binding.^{1,6,7} In the absence of calcium, the α -helix of EF-hand motif of CaM is nearly parallel to each other.^{1,6,7} In this case, CaM