

Caso Clínico

Tratamiento quirúrgico en un caso de migración de Amplatzer® en un menor con persistencia del conducto arterioso

Juan M. Mantilla^a, José L. Olaya^a, Mario F. Enriquez^b, Edgardo Vanegas^c y José L. Cely-Andrade^{d,*}^a Departamento de Cirugía Cardiovascular Pediátrica, Hospital Cardiovascular del Niño de Cundinamarca, Soacha, Colombia^b Fundación Universitaria de las Ciencias de la Salud (FUCS), Soacha, Colombia^c Servicio de Ecocardiografía Pediátrica, Hospital Cardiovascular del Niño de Cundinamarca, Soacha, Colombia^d Dirección de investigaciones, Hospital Cardiovascular del Niño de Cundinamarca, Soacha, Colombia

INFORMACIÓN DEL ARTÍCULO

Palabras clave:
Dispositivo septal
Ductus arterioso
Hipotermia profunda

RESUMEN

Se presenta el caso clínico de un paciente de 3 años con Persistencia del Conducto Arterioso (PCA) tratado previamente con dispositivo septal migrado a aorta torácica descendente. El caso fue atendido en nuestra institución un año después de presentarse la complicación, por lo cual se requirió del manejo quirúrgico bajo complejas técnicas de resección y reconstrucción aórtica y manejo según protocolos de hipotermia profunda. En este artículo se describen las técnicas y los tiempos utilizados para lograr el objetivo propuesto con una evolución satisfactoria del paciente.

© 2015 Sociedad Española de Cirugía Torácica-Cardiovascular. Publicado por Elsevier España, S.L.U.

Este es un artículo Open Access bajo la licencia CC BY-NC-ND

[\(http://creativecommons.org/licenses/by-nc-nd/4.0/\)](http://creativecommons.org/licenses/by-nc-nd/4.0/).**Surgical treatment of Amplatzer® migration in a paediatric patient with ductus arterius**

ABSTRACT

Clinical case of a three years old male case with persistent ductus arteriosus, previously treated with Septal Occluder Device, migrated to descendent thoracic aorta, this case were treated in our hospital after one year of complication; so it was required under complex surgical management techniques aortic resection and reconstruction and application of deep hypothermic protocol. This article describes time and technics used to get therapeutic objectives with a patient favorable evolution.

© 2015 Sociedad Española de Cirugía Torácica-Cardiovascular. Published by Elsevier España, S.L.U.

This is an open access article under the CC BY-NC-ND license

[\(http://creativecommons.org/licenses/by-nc-nd/4.0/\)](http://creativecommons.org/licenses/by-nc-nd/4.0/).

Keywords:
Septal Occluder Device
Ductus Arteriosus
Deep Hypothermia Induced

Introducción

La persistencia del conducto arterioso representa del 5 al 10% de todas las enfermedades cardíacas congénitas. El tratamiento actual apunta hacia el manejo percutáneo como el nuevo patrón de oro para solucionar dicha enfermedad¹. Para el manejo de la persistencia del conducto arterioso se cuenta con dispositivos de oclusión percutánea, como coils y espirales de liberación controlada, para ductus de pequeño tamaño, menores de 4 mm. Los Amplatzer® se reservan para el tratamiento de ductus de más de 5 mm². El uso de este dispositivo ha mostrado complicaciones, como la protrusión hacia la aorta descendente o hacia la arteria pulmonar³. Adicionalmente se reporta el incremento del tiempo operativo, cuerpos extraños intravasculares, mal posicionamiento y desplazamiento del dispositivo⁴. Algunos reportes describen que se puede producir mal posicionamiento del dispositivo en el

momento de introducir el catéter y el Amplatzer® es liberado⁵. La migración de los Amplatzer® es más común cuando son liberados en vasos cortos, especialmente cuando el posicionamiento del catéter es inestable y anatómicamente se han observado ductus arteriosos persistentes tipo E y D^{6,7}. En algunos casos la migración se hace a la rama pulmonar derecha, evento poco común, pero que obliga a realizar un manejo pronto y oportuno por vía quirúrgica⁸.

Cuando se somete a un paciente a constricción de la aorta la complicación más temida son las paraplejas o paresias por lesión neurológica secundaria a la hipoperfusión o por incremento de la presión del líquido cefalorraquídeo; por tal motivo se decidió realizar el procedimiento bajo condiciones de hipotermia profunda, que permite no solamente la protección neurológica y espinal, sino anticiparse a posibles reconstrucciones complejas alrededor de la circulación craneana y del cuello.

Presentación del caso

Paciente masculino de 3 años remitido de otra institución, que consulta al Servicio de Cardiología Pediátrica con cuadro de

* Autor para correspondencia.

Correo electrónico: jlcelya@una.edu.co (J.L. Cely-Andrade).

comunicación interauricular, con antecedente de un año de cierre de ductus arterioso con Amplatzer®. El paciente estaba diagnosticado con trisomía 21 como enfermedad de base, y retraso en el desarrollo psicomotor, concomitante con hipotiroidismo. Tenía antecedentes de hospitalización por neumonía y era alérgico a amoxicilina. Recibe tratamiento farmacológico con levotiroxina, captopril e hidroclorotiazida. Se realiza ecocardiograma, encontrándose situs solitus en levocardia, concordancia auriculoventricular y septum interauricular con defecto tipo foramen oval. Se observa protrusión de dispositivo hacia la luz en la aorta descendente que genera un gradiente de 50 mmHg y disminución de pulsos en miembros inferiores y ductus arterioso permeable en extremo pulmonar de 8 mm con cortocircuito de izquierda a derecha (fig. 1). En una junta cardiquirúrgica se decide realizar la extracción del dispositivo, pues el cuadro se comporta clínicamente como una coartación aórtica. En el quirófano se realiza esternotomía bajo circulación extracorpórea posterior a la identificación visual y palpable de la ubicación del dispositivo en la aorta descendente distal al ductus. Se realiza disección de la aorta descendente, rama pulmonar izquierda, conducto arterioso; entre 2 constricciones, se realiza exploración de aorta descendente, sección y sutura del conducto arterioso en su cabo pulmonar, y a través del cabo aórtico se explora la ubicación del dispositivo que se encuentra adherido y formando parte de la pared aórtica, por lo cual se suspenden las constricciones de la aorta. Se realiza constricción parcial para controlar el defecto en la aorta y se baja la temperatura a 18°C; bajo arresto circulatorio se realiza sección del segmento aórtico que compromete el dispositivo, aortoplastia con anastomosis terminoterminal de pared posterior y laterales de la aorta. Se completa la aortoplastia de la pared anterior con parche de Gore-Tex® y sutura continua de polipropileno 6-0 (fig. 2). Se realiza desviación cardiopulmonar total y auriculotomía derecha para el cierre de la CIA con sutura continua. El tiempo de arresto fue de 34 min, el tiempo de pinza aórtica, de 38 min, y el tiempo de circulación extracorpórea, de 229 min. Se llevó a cabo cierre parcial del mediastino con empaquetamiento que se retira a las 24 h. Se procedió a la extubación a los 4 días del postoperatorio; la estadía en UCI fue de 10 días; el alta hospitalaria fue a los 20 días. El control ecocardiográfico presenta ausencia de gradiente residual en la aorta (fig. 3).

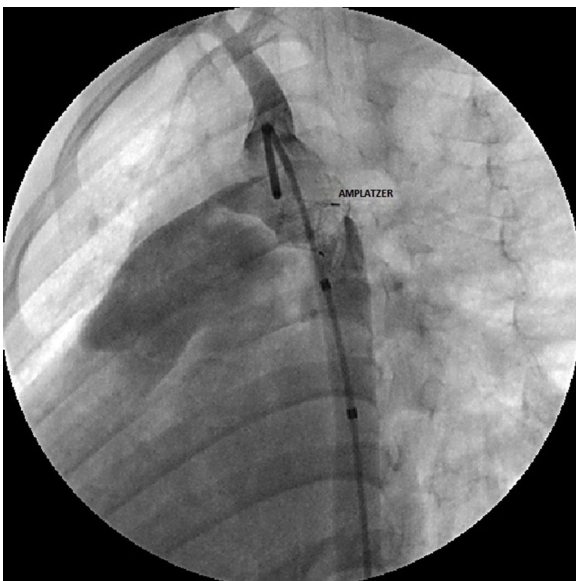


Figura 1. Cateterismo.

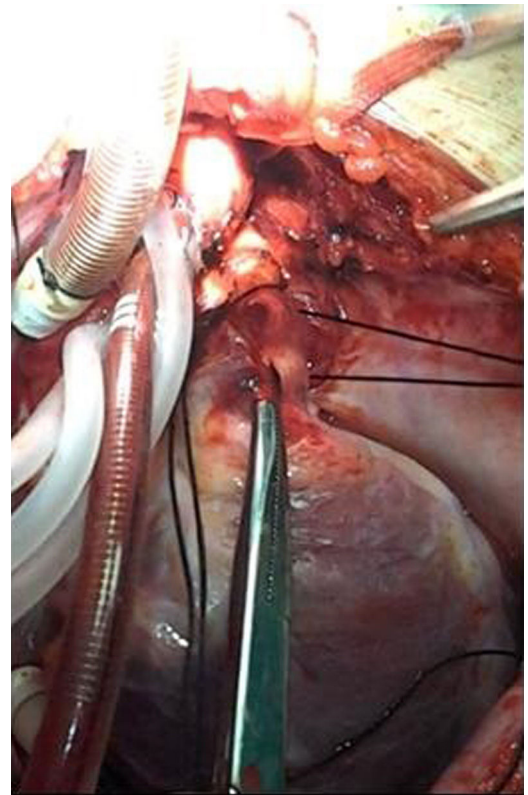


Figura 2. Conducto arteriovenoso con reparo vascular.

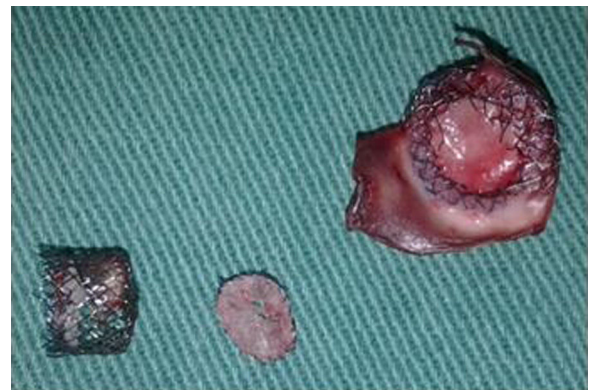

Figura 3. Segmento aórtico y Amplatzer® extraídos.

Discusión

La migración de Amplatzer® a la luz aórtica en el cierre de ductus arterioso persistente según la literatura encontrada en esta revisión es menor del 0,5% de los casos, siendo más común la migración hacia la arteria pulmonar, tal como exponen Gokaslan et al., quienes ponen énfasis en que el manejo debe realizarse urgentemente. Como complicaciones más frecuentes asociadas se encuentran el incremento del tiempo operativo, cuerpos extraños migrados a las luces vasculares, y malposicionamiento o desplazamiento de estos. Grupos con gran experiencia en el manejo de estos dispositivos recomiendan el uso percutáneo en pacientes con características especiales. Sin embargo, según su experiencia, el manejo percutáneo es una buena alternativa⁸. En la literatura se reporta que es más común la migración hacia la circulación pulmonar. Cuando la circulación sistémica se ve comprometida, la causa de la migración es la hipertensión pulmonar¹. Sin embargo, en lo que se refiere

a los Amplatzer[®], la posibilidad de migración es poco frecuente; cuando esta se presenta las complicaciones son graves, y cuando esto sucede hacia la circulación pulmonar, la consecuencia es la oclusión de una de las arterias pulmonares o del tronco pulmonar, con desenlaces funestos. Si la migración es hacia la circulación sistémica se comporta como una coartación en el mejor de los escenarios, o, lo que es peor, como embolismo a múltiples órganos con el compromiso funcional de ellos. En estos casos la intervención debe ser inmediata y el hemodinamista debe rescatar el dispositivo. Cuando esto no es posible, el tratamiento quirúrgico es obligado, con el inconveniente de que el riesgo es mayor que un cierre del ductus programado.

Este artículo presenta uno de los casos de migración de Amplatzer[®] que no fue rescatado de manera inmediata con remisión tardía del paciente, quien acude a nuestro centro después de un año de la implantación en otro centro de atención con el Amplatzer[®] migrado a la aorta torácica y con signos de coartación aórtica severa.

El manejo urgente es obligado, según los autores revisados, pues los costos que se derivan de su prolongación y las comorbilidades pueden incrementarse, e incluso producir la muerte del paciente.

Con el fin de reducir los riesgos de migraciones de Amplatzer[®], grupos de amplia experiencia en el tratamiento de ductus arterioso endovascular, como el del Dr. Franco Gálvez-Cancino, recomiendan realizarlo en ductos mayores de 2 mm y en pacientes con un peso no menor a 10 kg.

Conclusiones

Este caso fue manejado de manera no usual, pues el procedimiento quirúrgico fue realizado un año después de la aparición de la complicación, afortunadamente con un desenlace satisfactorio. Sin embargo, la prontitud en el manejo de estos pacientes es fundamental para evitar nuevas complicaciones perioperatorias o postoperatorias, pues las condiciones a las cuales se debe someter el paciente son totalmente diferentes a las que inicialmente rodean a esta afección o en el momento de la aparición de la complicación. En este caso, el paciente fue sometido a condiciones de protección extremas, bajo el protocolo de hipotermia profunda y con amplia resección de segmentos aórticos, seguidas de técnicas de reconstrucción complejas, lo cual incrementa los riesgos de morbilidad y mortalidad del paciente. Adicionalmente, este tipo de dolencias

exigen un grupo de alta experiencia y de alta tecnología con el fin de minimizar en lo posible los riesgos que de por sí presenta el procedimiento.

Responsabilidades éticas

Protección de personas y animales. Los autores declaran que para esta investigación no se han realizado experimentos en seres humanos ni en animales.

Confidencialidad de los datos. Los autores declaran que en este artículo no aparecen datos de pacientes.

Derecho a la privacidad y consentimiento informado. Los autores declaran que en este artículo no aparecen datos de pacientes.

Conflicto de intereses

Los autores declaran no tener ningún conflicto de intereses.

Bibliografía

1. Gokaslan G, Ustunsoy H, Deniz H, Ozcaliskan O, Yasim A, Baspinar O, et al. Urgent surgical management for embolized occluder devices in childhood: Single center experience. *J Cardiothorac Surg.* 2012;7:127.
2. Parra-Bravo R, Beirana-Palencia L, Corona-Rodríguez A, Alarcón-Elguera L, Tejeda-Hernández N, Aguilar-Segura P, et al. Percutaneous closure of patent ductus arteriosus using the Amplatzer vascular Plug II. *Arch Cardiol Mex.* 2011;81:108–13 [Spanish].
3. Karagoz T, Akin A, Ertugrul I, Aykan HH, Alehan D, Ozer S, et al. Closure of the patent ductus arteriosus with the Amplatzer Duct Occluder II: A clinical experience. *Acta Cardiol.* 2012;67:675–80.
4. Shahabuddin S, Atiq M, Hamid M, Amanullah M. Surgical removal of an embolised patent ductus arteriosus amplatzer occluding device in a 4-year-old girl. *Interact Cardiovasc Thorac Surg.* 2007;6:572–3.
5. Contrafouris CA, Chatzis AC, Giannopoulos NM, Milonakis M, Bobos D, Kirvassiliis G, et al. Emergency surgery for embolisation of Amplatzer device into the left atrium. *Hellenic J Cardiol.* 2006;47:245–6.
6. Tuite DJ, Kessel DO, Nicholson AA, Patel JV, McPherson SJ, Shaw DR. Initial clinical experience using the Amplatzer Vascular Plug. *Cardiovasc Intervent Radiol.* 2007;30:650–4.
7. Saliba Z, El-Rassi I, Abi-Warde MT, Chehab G, Daou L, Khater D, et al. The Amplatzer Duct Occluder II: A new device for percutaneous ductus arteriosus closure. *J Interv Cardiol.* 2009;22:496–502.
8. Mohite PN, Kuthe SA, Chauhan A, Goel M. Surgical removal of a migrated duct occluder device from the right pulmonary artery without cardiopulmonary bypass. *Gen Thorac Cardiovasc Surg.* 2012;60:188–9.